

# Léčba recidivujících pterygií

Jirásková N., Rozsival P.

Oční klinika Lékařské fakulty Univerzity Karlovy a Fakultní nemocnice, Hradec Králové,  
přednosta prof. MUDr. P. Rozsival, CSc.

Práce byla přednesena na XV. výročním sjezdu ČOS, Brno, 21. – 23. 6. 2007

## SOUHRN

Cílem tohoto sdělení je zhodnotit výsledky chirurgické léčby u pacientů s recidivujícím pterygiem. Soubor tvořilo 12 očí (10 pacientů) léčených na Oční klinice LF UK a FN v Hradci Králové pro recidivující pterygium. Všechny operace byly provedeny v lokální anestezii. Po odstranění hlavičky a krčku pterygia preparací až na čistou lamelu rohovky následuje široká resekce těla pterygia s kompletní excizí jizevnaté patologicky změněné tkáně. U třech očí byl aplikován 0,04% mitomycin C. Celý obnažený povrch je překryt amniovou membránou, která je fixována jednotlivými stehy 7/0 nebo 8/0 Vicryl. Pooperační výsledky byly příznivé, u 11 očí z daného souboru nedošlo k další závažné recidivě. U jednoho oka jsme pro novou recidivu museli provést lamelární sklerokeratoplastiku.

Recidivující pterygia jsou provázána mnohem agresivnější fibrovaskulární proliferací, zvýšeným rizikem vzniku jizvení spojivky i rohovky a ztráty kmenových limbálních buněk. Pečlivé odstranění patologicky změněné tkáně, transplantace amniové membrány eventuálně spolu s použitím mitomycinu C přináší ve většině případů dobrý pooperační výsledek bez známek nových recidiv.

**Klíčová slova:** recidivující pterygium, chirurgická léčba, amniová membrána

## SUMMARY

### *Treatment for Recurrent Pterygium*

Our objective was to evaluate the postoperative outcomes of the surgical treatment for recurrent pterygia. Twelve eyes of 10 patients operated on for recurrent pterygia at the Department of Ophthalmology, University Hospital Hradec Kralove, Czech Republic, were involved in this study. All surgeries were done under the local anesthesia. The pterygium head was undermined and removed by dissection to reach the clear corneal lamellae. The pterygium body was thoroughly removed with extensive dissection of scarred pathological tissue. In 3 eyes, the Mitomycin C 0.004 % solution was applied. Preserved human amniotic membrane was placed over the corneal and conjunctival defects and sutured with 8/0 Vicryl interrupted sutures. Postoperative results were good; in 11 eyes we did not observe the true corneal recurrence of fibrovascular tissue. In one eye only, the lamellar sclerokeratoplasty was necessary to perform because of the recurrence of pterygium.

Recurrent pterygium exhibits a more aggressive, fibrovascular growth pattern, leading to the corneal and conjunctival scarring and limbal stem cells deficiency. Proper excision of pathological tissue with amniotic membrane transplantation and/or Mitomycin C represents an alternative surgical method with good final outcomes.

**Key words:** recurrent pterygium, surgical treatment, amniotic membrane

*Čes. a slov. Oftal., 64, 2008, No. 2, p. 68–70*

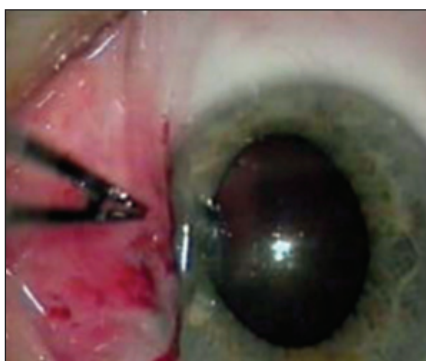## ÚVOD

Pterygium řadíme mezi degenerativní onemocnění spojivky. Patologická fibrovaskulární tkáň nejčastěji nazálně přerůstá přes rohovku směrem k centru. Pod rostoucím pterygiem je porušena Bowmanova membrána a tkáň adhezuje ke spodině (2). Bylo prokázáno, že pterygium je onemocnění způsobené p-53 mutací limbálních epiteliálních buněk iniciovanou UV-B zářením. V buňkách pterygia byla potvrzena odlišná exprese buněčných metaloproteináz (MMPs) a jejich tkáňových inhibitorů, což je považováno za příčinu invazivního růstu pterygia. Dále bylo zjištěno, že tyto invazivně změněné buňky pterygia pronikají do Bowmanovy membrány a produkují ve zvýšeném množství MMPs -1, -2, a -9 způsobující alteraci exprese MMPs bazálních limbálních epiteliálních buněk a umožňující další invazi pterygia do rohovky (7).

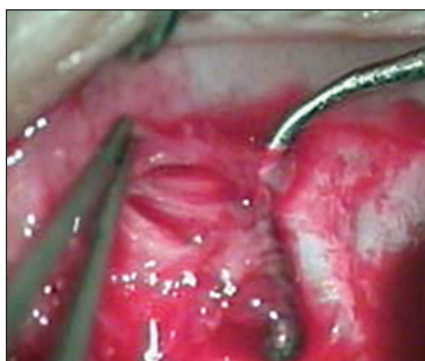
## SOUBOR A METODIKA

Soubor tvořilo 10 pacientů (12 očí), kteří byli doporučeni k léčbě na naši kliniku pro opakovanou recidivu pterygií. Jednalo se o 8 mužů a 2 ženy, průměrného věku 58,5 let (rozmezí 42–75 let). U dvou mužů byl nález oboustranný. Počet předchozích operací se pohyboval mezi 2–6 výkony na daném oku, průměrná hodnota 4,5. Při těchto předchozích ablacích byl dle dostupné dokumentace mitomycin C použit u 7 očí, z toho u 3 očí opakovaně (2x). Amniová membrána byla aplikována u jednoho oka.

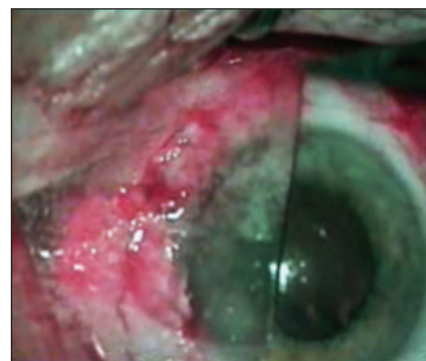Operační techniku je u těchto složitých reoperací nutno modifikovat případ od případu, přesto lze v hlavních bodech shrnout postup, který se autorům tohoto sdělení nejvíce osvědčil. Hlavičku pterygia odstraníme nožem až na čistou rohovkovou lamelu (obr. 1). Dále následuje široká resekce těla pterygia, která by měla odstranit všechnu spojivkovou tkáň obsahující tortuózní cévy. S velkou pečlivostí je třeba kompletně excido-



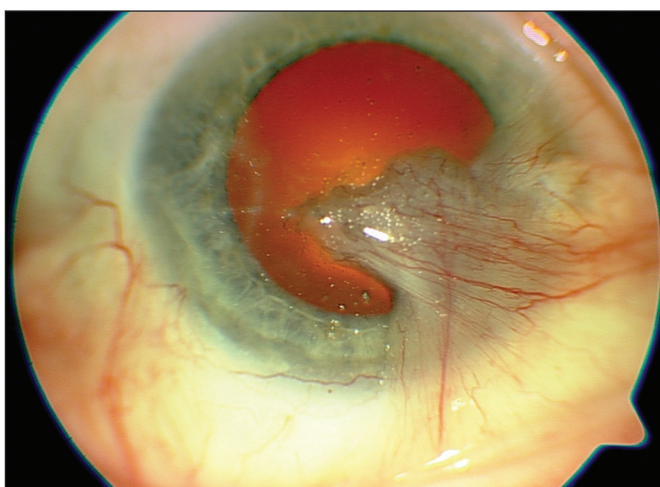
Obr. 1. Odstranění hlavičky pterygia



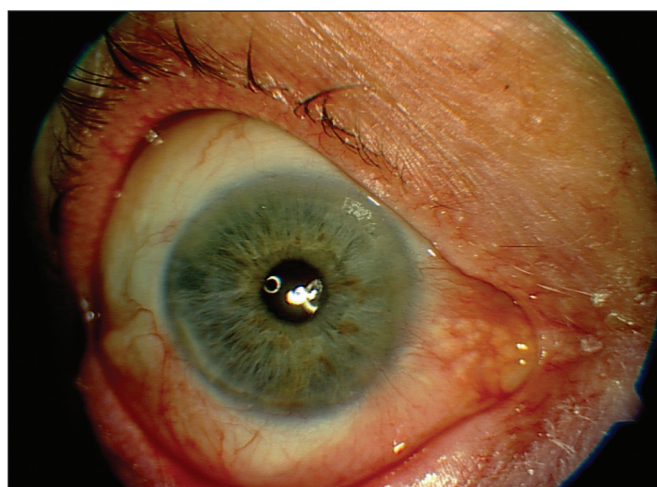
Obr. 2. Preparační fibrovaskulární tkáň těla pterygia a uvolnění vnitřního přímého svalu



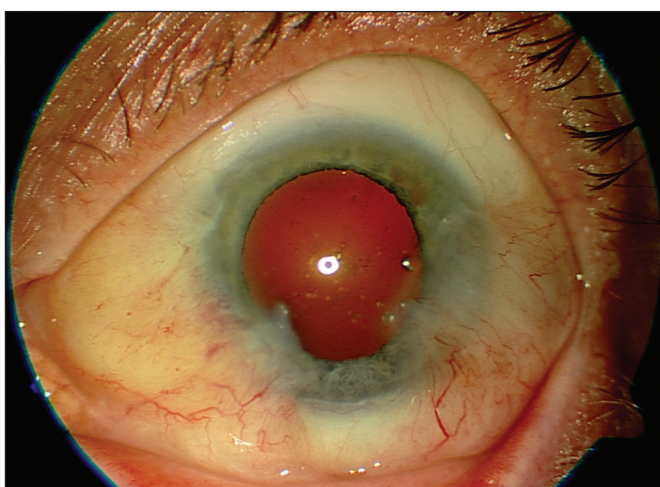
Obr. 3. Překrytí defektu amniovou membránou



Obr. 4. Pravé oko – recidiva po 4 operacích



Obr. 5. Pravé oko – 3 roky po poslední reoperaci s transplantací amniové membrány



Obr. 6. Levé oko – recidiva po 5 operacích

vat podspojkovou jizevnatou tkáň, u nazálních pterygií preparujeme až do dolního a horního fornixu ke karunkule. Při tom pečlivě uvolňujeme a chráníme vnitřní přímý sval (obr. 2). V průběhu operace stavíme krvácení bipolární koagulací. Mitomycin C (0,04%) aplikujeme velmi opatrně vzhledem k poškození tkání opakovanými recidivami a předchozími operacemi. Celý obnažený povrch je překryt amniovou membránou, kterou fixujeme k episkléře jednotlivými stehy 7/0 nebo 8/0 Vicryl Ethicon (obr. 3). V závěru operace parabulbárně aplikujeme antibiotika a steroidy. Na našem pracovišti používáme ly-

ofilizovanou amniovou membránu z Tkáňové banky Fakultní nemocnice v Brně, která je uložena na nosné membráně (4).

Po operaci podáváme antibiotika a steroidy v kapkách po dobu 2–3 týdnů a poté doporučujeme ponechávat asi 8 týdnů lokální aplikaci steroidů v kapkách.

Výsledky operací (eventuelní recidivu pterygia) hodnotíme podle doporučeného čtyřstupňového schématu (8):

**stupeň 1:** normální vzhled tkání v místě excize,

**stupeň 2:** nález jemných episklerálních cév v místě excize, dosahujících až k limbu, avšak bez přítomnosti fibrovaskulární tkáň,

**stupeň 3:** proliferace fibrovaskulární tkáň k limbu, ale bez přesahu na rohovku,

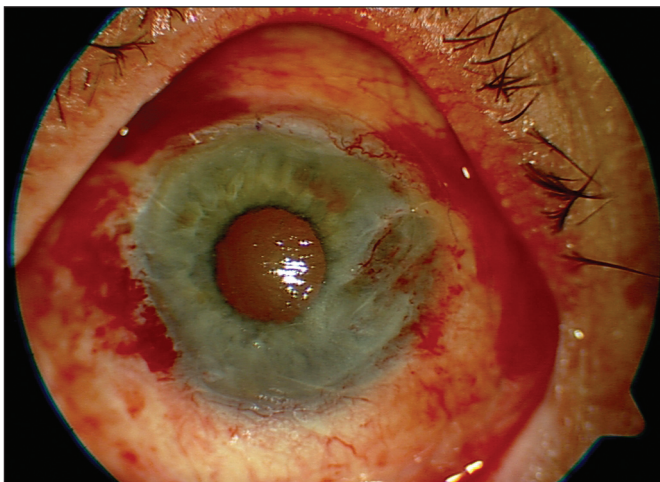
**stupeň 4:** fibrovaskulární tkáň přerůstá až na rohovku – kompletní recidiva pterygia.

## VÝSLEDKY

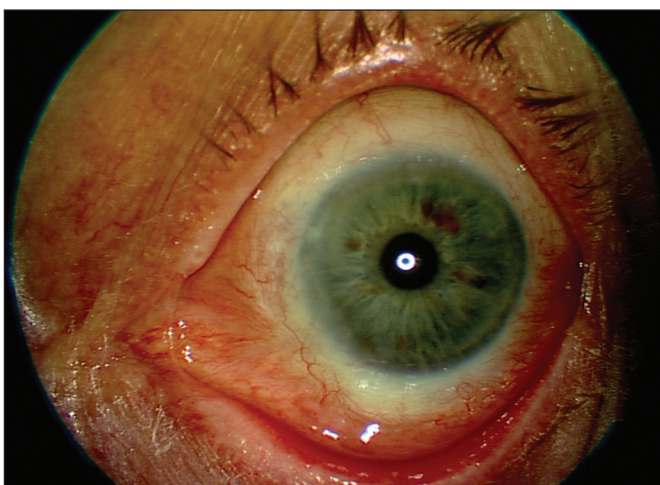U všech pacientů zařazených do tohoto souboru se předoperačně jednalo o recidivu pterygia 4. stupně, s mohutnou proliferací fibrovaskulární tkáň přerůstající až na rohovku. U čtyřech pacientů byla přítomna diplopie.

Peroperačně ani v pooperačním průběhu jsme nepozorovali žádné závažné komplikace (např. penetrace stěn bulbu, záneřlivá reakce aj.).

Pooperačně u všech pacientů vymizelo dvojité vidění. Pooperační nález v místě excize jsme hodnotili biomikroskopickým vyšetřením a výsledky roztřídili podle výše uvedeného schématu:



Obr. 7. Levé oko – stav první den po reoperaci s transplantací amniové membrány



Obr. 8. Levé oko – 4 roky po poslední reoperaci

Stupeň 1 (zcela normální vzhled tkání) nebyl zjištěn ani u jednoho oka, stupeň 2 byl pozorován u 7 očí, stupeň 3 u 4 očí, stupeň 4 (recidiva pterygia) u jednoho oka.

U této pacientky s přerůstáním fibroproliferativní tkáně přes rohovku a opětovně vzniklou diplopií jsme museli přistoupit k další reoperaci – lamelární transplantaci skléry.

Na obr 4 a 5 je nález na předním segmentu pravého oka pacienta s oboustrannou afekcí před a po poslední reoperaci. Obr. 6 stav na levém oku téhož pacienta před poslední reoperací, obr. 7 ukazuje nález první den a obr. 8 čtyři roky po posledním zákroku.

## DISKUSE

Léčba pterygií je operační a bývá často svěřována do rukou začínajících chirurgů jako marginální výkon. Vzhledem k častým recidivám a velmi obtížným reoperacím je třeba věnovat tomuto výkonu veškerou péči (2). Dosud nebyla stanovena ideální chirurgická technika (1, 5, 7, 8). Dříve dosti používaná prostá ablace pterygia s ponecháním obnažené skléry je v současné době pro velmi vysoké procento recidiv (30–70 %) prakticky opuštěna, zvláště v rozvinutých zemích. Peroperační aplikace mitomycinu C nebo iradiace - zářením po ablaci sice zlepšily výsledky (recidivy byly popsány pouze ve 4–42,9 %),

tyto metody však v sobě nesou potenciální riziko vzniku závažných komplikací (7). Vytvoření volného spojivkového autologního štěpu k překrytí čisté skléry zabráňuje potencionálnímu poškození skléry a recidivám. Mnoho chirurgů považuje zavedení této metodiky do praxe za zlom v koncepci operativy pterygií. Úskalím je však získání dostatečně velkého spojivkového laloku k zajištění bezpečné manipulace a dokonalé adaptace na postižená místa, jež může být pro nezkušeného chirurga poměrně obtížné. Z těchto důvodů je dnes doporučováno překrytí defektů po ablaci amniovou membránou (1, 3, 4, 6, 7, 8)

Výsledky operací primárních pterygií byly publikovány mnoha autory a prokazují prakticky stejné výsledky u operací s použitím spojivkového laloku, transplantací amniové membrány, mitomycinu C a ozáření. Použití mitomycinu C či ozáření není z výše uvedených důvodů u primárních pterygií dnes doporučováno. Vzhledem k dobrým dosaženým výsledkům doporučuje většina odborníků použít buď spojivkový lalok nebo transplantaci amniové membrány, přičemž výběr metody zůstává na rozhodnutí chirurga a řídí se jeho zkušenostmi, operační erudicí a dostupností materiálu určeného k přenosu (7).

Recidiva pterygia se na rozdíl od primární afekce vyznačuje zcela jiným klinickým chováním invadující tkáně. Rekurentní pterygium je provázeno mnohem agresivnější fibrovaskulární proliferací, čímž se výrazně zvyšuje riziko vzniku spojivkového jizvení (omezení motility bulbu, symblefaron), jizev rohovky a ztráty kmenových limbálních buněk. Riziko recidivy roste s každou další reoperací. Navíc při reoperacích je k dispozici mnohem méně zdravé spojivkové tkáně k překrytí defektu. Rovněž je vyšší nebezpečí sekundární infekce a omezení motility bulbu z důvodu restrikce tkání. Při zvažování těchto okolností se jako ideální typ operace pro recidivující pterygium jeví transplantace amniové membrány.

Výsledky námi provedených operací recidivujících pterygií s použitím amniové membrány jsou velmi povzbuzující. U naprosté většiny očí bylo dosaženo úplného zhojení a obnovení motility bulbu. Kompletní recidivu jsme pozorovali pouze v jednom případě, kde jsem musel provést lamelární sklerokeratoplastiku.

Podpořeno výzkumným záměrem MZO 00179906

## LITERATURA

1. **Dua, SH., Azuara-Blanco, A.:** Amniotic membrane transplantation, Br J Ophthalmol., 83, 1999: 748–752.
2. **Filipec, M.:** Onemocnění spojivky. In Kraus, H. a kol., Kompendium očního lékařství, Praha, Grada, 1997, s. 71–72.
3. **Holland, E.J., Schwartz, G.S.:** Changing Concepts in the Management of Severe Ocular Surface Disease over Twenty-five Years, Cornea., 19, 2000, 5: 688–698.
4. **Jirásková, N.:** Transplantace amniové membrány v léčbě patologických stavů předního segmentu oka. In Rozsival, P.: Trendy současné oftalmologie, Praha, Galén, 2005, s. 255–256.
5. **Miyai, T., Hara, R., Nejima, R.:** Limbal Allograft, Amniotic Membrane Transplantation, and Intraoperative Mitomycin C for Recurrent Pterygium, Ophthalmology., 112, 2005: 1263–1267.
6. **Shimmura, S., Tsubota, K.:** Ocular surface reconstruction update, Current Opinion in Ophthalmology, 2002, 13: 213–219.
7. **Ti, S., Tseng, S.C.G.:** Management of primary and recurrent pterygium using amniotic membrane transplantation, Current Opinion in Ophthalmology, 2002, 13: 204–212.
8. **Solomon, A., Pires, R.T.F., Tseng, S.C.G.:** Amniotic Membrane Transplantation after Extensive Removal of Primary and Recurrent Pterygia, Ophthalmology, 2001, 108: 449–460.

Doc. MUDr. Naďa Jirásková, Ph.D.  
Oční klinika LF UK a FN  
Sokolská 581  
500 05 Hradec Králové  
e-mail: jirasnad@fnhk.cz