

Primární vitrektomie s intravitreální aplikací antibiotik u pooperačních a posttraumatických endoftalmitid

Rehák M., Wiedemann P., Meier P.

Oční klinika, Univerzita Lipsko, Německo, přednosta prof. Dr. med. P.Wiedemann

Předneseno na sjezdu České vitreoretinální společnosti 24. 11. 2006 v Průhonicích

SOUHRN

Cíl: Cílem naší studie bylo vyhodnocení dosažených výsledků léčby pooperační a posttraumatické endoftalmitidy pomocí primární vitrektomie s intravitreální aplikací antibiotik.

Metodika: U 42 pacientů léčených na Univerzitní oční klinice v Lipsku v období od ledna 2000 do března 2006 pro pooperační a posttraumatickou endoftalmitidu jsme sledovali dosaženou pooperační zrakovou ostrost. Dále jsme hodnotili výsledky mikrobiologické kultivace odebraného sklivce, jako i závislost dosažené zrakové ostrosti na vyvolávajícím etiologickým agens. Léčba endoftalmitidy spočívala u 39 pacientů v provedení primární vitrektomie s intravitreální aplikací antibiotik, u 3 pacientů byla provedena pouze samotná intravitreální aplikace antibiotik. Všem pacientům byly k tomu aplikovaná antibiotika lokálně jako i intravenózně. Pooperační sledovací doba se pohybovala v rozmezí od 2 týdnů do 24 měsíců (medián 4,5 měsíce).

Výsledky: Příčinou endoftalmitidy byla u 31 (73 %) pacientů operace katarakty nebo sekundární implantace nitrooční čočky, u 4 (10 %) pacientů předchozí pars plana vitrektomie. U 2 (5 %) pacientů došlo k rozvoji endoftalmitidy po provedené trabekulektomii a u 5 (12 %) pacientů se jednalo o endoftalmitidu po penetrujícím očním poraněním. Pomocí mikrobiologické kultivace se povedlo prokázat etiologické agens u 20 pacientů. Nejčastějším původcem endoftalmitidy byl *Staphylococcus epidermidis*. Zlepšení zrakové ostrosti jsme pooperačně pozorovali u 39 pacientů. Výsledné zrakové ostrosti lepší než 1/50 dosáhlo 88 % pacientů, z toho u 52 % jsme na konci sledovací doby prokázali vizus lepší než 0,5.

Závěr: Primární vitrektomie s intravitreální aplikací antibiotik je v kombinaci s lokální jako i intravenózní aplikací antibiotik účinnou metodou léčby endoftalmitidy, která v naší studii vedla u 88 % pacientů k zachování orientačního vidění.

Klíčová slova: endoftalmitida, vitrektomie, intravitreální aplikace antibiotik, zraková ostrost

SUMMARY

Primary Vitrectomy with Intravitreal Antibiotic Application in Postoperative and Posttraumatic Endophthalmitis

Aim: The aim of our study was to evaluate the results of the treatment of postoperative and posttraumatic endophthalmitis by means of primary vitrectomy with intravitreal antibiotic application.

Methods: In 42 patients treated for postoperative and posttraumatic endophthalmitis during the period January 2000 – March 2006 at the University Department of Ophthalmology in Leipzig, Germany, EU, the postoperative visual acuity was followed – up. Furthermore, the results of microbial cultivation of the vitreous sample and the correlation between the final visual acuity and the causing etiological agent were evaluated. The treatment of endophthalmitis in 39 patients consisted of the primary vitrectomy with intravitreal antibiotics application; in three patients, solely the intravitreal injection of antibiotics was performed. In all patients, the antibiotics were administered locally and intravenously as well. The postoperative follow – up period lasted between 2 weeks to 24 months (median, 4.5 months).

Results: The cause of endophthalmitis was in 31 (73 %) patients the cataract surgery or secondary implantation of the intraocular lens; and in 4 (10 %) patients the previous pars plana vitrectomy was performed. In 2 patients (5 %) the endophthalmitis developed after trabeculectomy and in 5 (21 %) patients, the endophthalmitis followed after perforating eye trauma. By means of microbiological cultivation, the agent was proved in 20 patients. The most common cause of endophthalmitis was *Staphylococcus epidermidis*. The postoperative improvement of the visual acuity we noticed in 39 patients. The final visual acuity better than 1/50 was reached by 88 % of patients, thereof in 52 % we proved at the end of the follow – up period the visual acuity better than 0.5.

Conclusion: The primary vitrectomy with intravitreal application of antibiotics combining with local as well as intravenous applications of antibiotics is a successful method of endophthalmitis treatment; in our study, in 88 % of patients, the partial (orientational) vision was maintained.

Key words: endophthalmitis, vitrectomy, intravitreal application of antibiotics, visual acuity

Čes. a slov. Oftal., 64, 2008, No. 1, p. 21–25

ÚVOD

Endoftalmitida se řadí v oční lékařství mezi obávané akutní stavy a i přes moderní medikamentózní a chirurgickou léčbu hrozí ireverzibilním postižením zrakové ostrosti, v některých případech až ztrátou oka. K rozvoji tohoto onemocnění dochází po

oftalmochirurgických zákrocích, penetrujících očních poraněních jako i endogenně rozsevem patogenů ze zánětlivých ložisek v těle pacienta [17]. Klinický obraz a etiologie onemocnění ovlivňují volbu, ale zároveň i výsledky léčby, ve které se používají širokospektrá antibiotika aplikovaná lokálně i celkově, steroidy a z chirurgických postupů pars plana vitrektomie s intravitreální aplikací antibiotik. Role primární vitrektomie v léčbě endoftalmitidy byla dlouhou dobu sporná. V roce 1995 publikovaná En-

dophthalmitis Vitrectomy Study [19] doporučovala provedení primární vitrektomie s intravitreální aplikací antibiotika pouze u očí s předoperačním vize horším než jistá světelná projekce. U pacientů s lepším předoperačním vize byla touto studií favorizována samotná intravitreální aplikace antibiotika bez provedené vitrektomie. Názory na tato doporučení se ale různí. V poslední době bylo publikováno několik prací, které prokázaly statisticky signifikantně lepší funkční výsledky u pacientů s pooperační endoftalmitidou léčených primární vitrektomií v kombinaci s intravitreální aplikací antibiotika. Cílem naší práce je vyhodnotit dosažené funkční výsledky u 42 pacientů s pooperační nebo posttraumatickou endoftalmitidou léčených tímto postupem.

PACIENTI A METODIKA

V naší studii byly vyhodnoceny data a funkční výsledky 42 pacientů, kteří byli na oční klinice fakultní nemocnice v Lipsku ošetřeni pro pooperační nebo posttraumatickou endoftalmitidu v období od ledna 2000 do března 2006.

Endoftalmitida byla definována jako zánět nitroočních struktur se současným postižením předního i zadního segmentu, přičemž k onemocnění došlo v důsledku očního chirurgického zákroku nebo penetrujícího očního poranění. Klinické symptomy endoftalmitidy zahrnují rychle progredující zhoršení vize, dráždění předního segmentu s eventuálním hypopyon. U všech pacientů byly přítomny zákal a buněčná infiltrace ve sklivcovém prostoru.

Studovanou skupinu pacientů tvořilo 21 mužů a 21 žen ve věku 5 až 92 let (medián 67 ± 17 let). Pravé oko bylo postiženo u 22 pacientů, levé oko ve 20 případech. Pacienti byli po operaci sledováni na naší klinice v rozmezí 2 týdnů až 24 měsíců (medián 4,5 ± 1,5 měsíců).

LÉČBA

39 pacientů bylo léčeno primární vitrektomií s intravitreální aplikací 1 mg vankomycinu a 2,25 mg ceftazidimu (tab. 1). Každé antibiotikum bylo instilováno samostatně po ukončení

Tab. 1. Provedená chirurgická léčba

Léčba	Počet pacientů
Primární PPV s intravitreální aplikací antibiotik	33
Primární PPV s opakovanou aplikací antibiotik	6
Samotná intravitreální instilace antibiotik	2
Instilace antibiotik intravitreálně a následná PPV	1

vitrektomie jako bolus v objemu 0,1 ml. Z důvodu nedostatečného terapeutického efektu byla u 6 pacientů v časovém intervalu 36 až 60 hodin po vitrektomií opakována intravitreální aplikace antibiotik. U 3 pacientů byla vzhledem k předoperačnímu vize $\geq 0,3$ a nízkému stupni zákalů a infiltrace sklivcového prostoru provedena samostatná intravitreální aplikace výše uvedených antibiotik. Jeden takto léčený pacient podstoupil vzhledem k progresi onemocnění vitrektomií s opakovanou aplikací antibiotik v průběhu následujících 48 hodin. U pacientů, u kterých vedla k rozvoji endoftalmitidy operace katarakty byla pooperačně provedena zadní kapsulotomie a u 2 pacientů byla explantována nitrooční čočka. Celkově byli všichni pacienti léčeni intravenózně aplikovanými antibiotiky

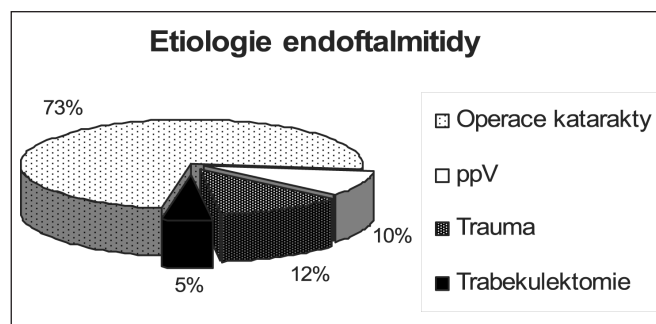
podle schématu: 2 x 1g vankomycinu a 3 x 2g ceftazidimu. Systémovou léčbu prednisonem s iniciální dávkou 100 mg a její postupnou a pozvolnou redukcí podstoupilo 14 pacientů. Všichni pacienti obdrželi intenzivní lokální antibiotickou léčbu.

Mikrobiologické vyšetření

Na začátku vitrektomie byla z hadičkového systému aspirována první porce sklivce (0,3 ml) a následně odeslána ke kulti-vačnímu vyšetření do Institutu mikrobiologie University Lipsko. Ke kultivaci byla po provedení vitrektomie rovněž zaslána celá kazeta obsahující získaný sklivcový materiál. Materiál z kazety byl centrifugován po dobu 10 min (3000 g, při teplotě 4 °C) a následně injikován do příslušných tekutých a tuhých kulti-vačních médií. Byla použita celá řada kulti-vačních roztoků a půd určených ke kultivaci aerobních, anaerobních i fakultativně anaerobních mikroorganismů. K průkazu hub byl použit Sabou-radův, dextrózový a Candida-albicans-ID agar. Kultivace probíhala při teplotě 37 °C po dobu minimálně 48 hodin, první odečet byl uskutečněn po 24 hodinách. K diferenciaci patogenů bylo provedeno barvení podle Grama, k přesné diagnostice etiologického agens byly použity biochemické a sérologické dif-ferenciační testy. U všech prokázaných patogenů byla stanovena citlivost a rezistence k základním antibiotikům.

VÝSLEDKY

Příčinou endoftalmitidy (graf 1) byla u 31 pacientů (73 %) operace katarakty nebo implantace nitrooční čočky, u 4 pacientů (10 %) to byla provedená pars plana vitrektomie a ve 2 případech (5 %) trabekulektomie. Penetrující oční poranění bylo příčinou endoftalmitidy u 5 pacientů (12 %), ve všech případech se jednalo o poranění bez přítomnosti ci-




Graf 1. Etiologie endoftalmitidy ve sledovaném souboru

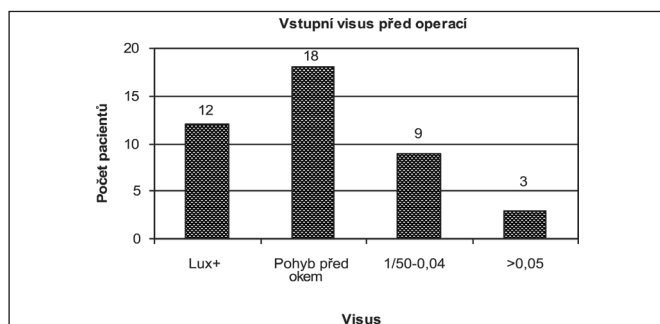
zího nitroočního tělíška. Medián intervalu mezi chirurgickým zákrokem nebo poraněním a rozvojem prvních symptomů činil u 39 pacientů s akutní endoftalmitidou 9 dnů. U 3 pacientů s chronickou formou onemocnění byl medián této doby 165 dnů.

Výsledky mikrobiologické kultivace

Mikrobiologické vyšetření sklivce prokázalo etiopatogenní agens u 20 očí. Ve zbylých případech nebyl původce endoftalmitidy prokázán a výsledek vyšetření byl hodnocen jako sterilní (graf 2). Celkově byly u 19 pacientů prokázány gram-pozitivní bakterie (G+). Nejčastěji prokázaným původcem onemocnění byl *Staphylococcus epidermidis* (11 pacientů). U 3 pacientů byl prokázán *Streptococcus mitis*. Z dalších G+ bakterií byly prokázány *Staphylococcus aureus*, *Propionibacterium acnes* a bakterie z rodu *Enterococcus*. U jednoho pacienta byl prokázán původce ze skupiny gram-negativních (G-) bakterií: *Pseudomonas aeruginosa*.



Graf 2. Výsledek kulturačního vyšetření sklivce



Graf 3. Vstupní (předoperační) zraková ostrost

Předoperační vizus

Předoperační zraková ostrost (graf 3) byla u 12 pacientů nesprávná světelná projekce, u 18 pacientů lepší než světelná projekce ale horší než 1/50. Předoperační vizus u 9 pacientů se pohyboval v intervalu 1/50 až 0,04 a u 3 pacientů byl lepší než 0,05.

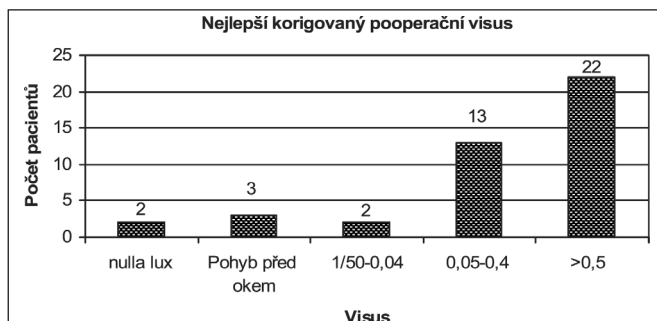
Funkční výsledky

Zlepšení zrakové ostrosti bylo pooperačně při poslední kontrole prokázáno u 39 pacientů (93 %). Ztráta zrakové ostrosti a pooperační vizus nula lux byla pozorována u 2 pacientů (5 %). 3 pacienti (7 %) dosáhli pooperační vizus prsty před okem, u 2 pacientů (5 %) byl vizus lepší než 1/50, u 13 pacientů (30 %) lepší než 0,05 a u 22 pacientů (52 %) byl dosažen vizus lepší než 0,5 (graf 4).

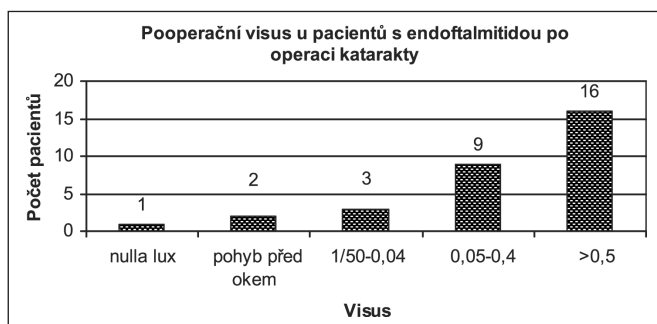
Dosažené funkční výsledky prokazují v závislosti na vyvolávajícím etiologickým agens značné rozdíly (tab. 2). Nejlepší výsledky dosáhli pacienti, u kterých byl jako původce prokázán *Staphylococcus epidermidis*. V této skupině byl u všech 11 pacientů pooperační vizus lepší než 0,05 a z toho u 8 pacientů lepší než 0,5. Nejhorší funkční výsledky dosáhli pacienti, u kterých byly jako vyvolávající agens prokázány streptokoky nebo G-bakterie.

Funkční výsledky u pacientů s endoftalmitidou po operaci katarakty.

Dosažené výsledky v této skupině celkově 31 pacientů zobrazuje graf 5. Vizus lepší než 1/50 dosáhlo 25 (81 %) pacientů a vizus lepší než 0,5 byl pozorován u 16 (52 %) pacientů.



Graf 4. Výsledný nejlepší korigovaný vizus u posledního pooperačního vyšetření



Graf 5. Dosažený výstupní vizus u pacientů s endoftalmitidou po operaci katarakty

Pooperační komplikace

U dvou pacientů došlo v bezprostředním pooperačním období k rhegmatogennímu odchlípení sítnice, které bylo ošetřeno opakovanou pars plana vitrektomií s nitrooční tamponádou silikonovým olejem. Trakční odchlípení sítnice na podkladě proliferativní vitreoretinopatie (PVR) bylo pooperačně pozorováno u 2 pacientů a u jednoho pacienta (s prokázaným *Streptococcus mitis*) došlo k rozvoji phthisis bulbi. Ani jedno oko v našem souboru nebylo enukleováno.

DISKUSE

Enoftalmitida představuje nadále velké riziko pro následnou zrakovou ostrost a mnohdy i integritu postiženého oka. K rozvoji endoftalmitidy dochází po oftalmochirurgických zákrocích, penetrujících očních poraněních anebo endogenně v rámci rozsevu patogenního agens ze zánětlivého ložiska v organismu pacienta [17]. Incidence pooperační endoftalmitidy v průběhu uplynulého století výrazně klesla. V roce 1945 došlo k rozvoji endoftalmitidy po očních chirurgických výkonech přibližně u 1 % pacientů [17]. V současnosti představuje nejčastější příčinu endoftalmitidy operace katarakty nebo implantace nitrooční čočky, přičemž se incidence podle literárních údajů pohybuje v intervalu 0,10–0,27 % [22, 24, 25]. Taban et al. [25] ve své souborné práci sledovali incidenci endoftalmi-

Tab. 2. Dosažené funkční výsledky podle prokázaného mikrobiologického agens

	Nulla lux	Pohyb před okem	1/50-0,04	0,05-0,4	>0,5
<i>Staphylococcus epidermidis</i>	-	-	-	38	
Další G+ bakterie	-	-	3	1	1
<i>Streptococcus mitis</i>	2	1	-	-	-
<i>Pseudomonas aeruginosa</i>	-	1	-	-	-

tidy po operaci katarakty v časovém období let 1963 až 2003. Z jeho závěrů vyplývá, že incidence tohoto onemocnění systematicky klesala až do roku 1992, kdy došlo k obratu, a od roku 1992 lze pozorovat pozvolný nárůst incidence pooperační endoftalmitidy. Pro vysvětlení uvedeného zjištění uvádí hypotézu, že příčinou vzestupu incidence endoftalmitidy po operaci katarakty je změna operační techniky a to konkrétně častější použití korneálního řezu, který je spojen s vyšší mírou této závažné pooperační komplikace. Uvedenou hypotézu se ale jinými autory nepovedlo v následujících studiích prokázat [11, 14, 18]. Skutečnost, že operace katarakty představuje nejčastější příčinu endoftalmitidy [4, 6, 8, 12] potvrdily i výsledky naší studie, ve které byla operace šedého zákalu příčinou endoftalmitidy u 84 % sledovaných pacientů.

Prokázat mikrobiologické agens se v našem souboru povedlo u 20 pacientů, což odpovídá výsledkům doposud publikovaných studií, ve kterých bylo mikrobiologické agens prokázáno u 45–90 % postižených očí [17]. Nejčastější původce byl v našem souboru *Staphylococcus epidermidis*. Grampozitivní bakterie byly prokázány celkově u 19 pacientů. Pouze u jednoho pacienta byl prokázán původce ze skupiny gramnegativních bakterií (*Pseudomonas aeruginosa*). To koreluje s výsledky mnoha studií, ve kterých byly jako původce endoftalmitidy prokázány u většiny pacientů grampozitivní bakterie [3, 10, 13, 21]. Příčinou bakteriální endoftalmitidy jsou většinou mikroorganismy, které patří k fyziologické flóře spojivky nebo víček a pooperačně pronikají ránou dovnitř oka. Tato skutečnost byla potvrzena pomocí molekulárně-epidemiologických vyšetření. Z tohoto důvodu je důležité věnovat patřičnou pozornost předoperační dezinfekci víček a spojivkového vaku [17]. Povidone-iodine se v kontrolovaných studiích ukázal jako jediný dezinfekční přípravek, který vedl k signifikantnímu snížení incidence pooperační endoftalmitidy [6, 24]. Nejnovější výsledky multicentrické studie, které publikoval Barry et al. [1], prokázaly statisticky významný efekt profylaktické intrakamerální aplikace cefuroximu v průběhu operace katarakty. Snížení incidence pooperační endoftalmitidy bylo u takto operovaných pacientů ve srovnání s incidencí endoftalmitidy u pacientů, kterým cefuroxim nebyl aplikován (kontrolní skupina) natolik výrazné, že studie byla z etických důvodů vůči kontrolní skupině předčasně ukončena. U pacientů, kterým byl pooperačně aplikován levofloxacin ve formě očních kapek, došlo sice k poklesu incidence endoftalmitidy, toto snížení ale nedosáhlo hladinu statistické signifikance [1].

Primární vitrektomie s intravitreální aplikací antibiotik vedla v naší studii u 88 % pacientů k pooperačnímu vizu $\geq 0,05$. Tento výsledek koreluje s výsledky, které ve své studii dosáhl Doft et al. [7]. V některých studiích tvoří podíl pacientů s pooperačním vizem $\geq 0,05$ studiích jen 50 % [2]. V léčbě endoftalmitidy jsou dosažené funkční výsledky závislé na příčině a vyvolávajícím patologickým agens. Ve schodě s výsledky řady studií byly i v našem souboru pacientů pozorovány nejlepší funkční výsledky u pacientů s prokázaným *Staphylococcus epidermidis* [2, 12]. V této skupině dosáhlo pooperačně všech 11 pacientů vizu lepší než 0,05 a 8 pacientů dosáhlo dokonce vizu lepší než 0,5. Streptokokové endoftalmitidy i infekce vyvolané gramnegativní flórou mají velmi nepříznivou prognózu [13, 18, 20]. V naší sledovaném souboru očí skončily dvě třetiny endoftalmitid s prokázaným *Streptococcus mitis* amaurózou a nejlepší dosažený vizus v této skupině pacientů činil pohyb před okem.

Role vitrektomie v léčbě endoftalmitidy byla dlouhou dobu sporná. Retrospektivní studie prováděné v osmdesátých letech prokazovaly u pacientů léčených vitrektomií horší funkční výsledky ve srovnání s pacienty u kterých byla provedena pouze intravitreální aplikace antibiotik [5]. To lze vysvětlit tím, že k vitrektomii byli indikováni pacienti s výrazně pokročilejším stavem onemocnění a horším předoperačním vizem. Dosažený funkční výsledek je přitom závislý na vstupním vizu a tudíž se uvedené studie snažily porovnávat dvě nekorelující

si skupiny pacientů [4]. Další posun v postavení vitrektomie jako metody k léčbě endoftalmitidy přinesla v roce 1995 Endophthalmitis Vitrectomy Study (EVS) [19]. Ta doporučovala provedení PPV pouze u pacientů s předoperačním vizem horším než jistá světelná projekce. U pacientů s lepší vstupní zrakovou ostrostí nebyl podle EVS po provedené vitrektomii prokázán signifikantně lepší vizus než ve skupině pacientů léčených izolovanou intravitreální aplikací antibiotik. Doporučení EVS vyvolalo bezprostřední vlnu polemiky zejména na evropském kontinentu, neboť evropská oftalmologická škola inklinovala v léčbě endoftalmitidy spíše k primární vitrektomii. Tento léčebný postup je doporučován i českými autory [9, 23]. Klinická praxe ukazuje, že progrese nálezu je mnohdy velmi rychlá a vizus stanovený u příjmu může v průběhu několika málo hodin klesnout pod uvedenou doporučenou hranici. Kuhn a Gini [15, 16] doporučují provést primární vitrektomii a tím ve sklivcovém prostoru zredukovat množství patogenů i zánětlivých mediátorů a cytokinů, které následně vedou k ireverzibilním změnám sítnice. V naší prezentované studii byl dosažen vizus lepší než 0,5 u 52 % pacientů s endoftalmitidou po operaci katarakty, což koreluje s výsledky dosaženými EVS. Jak již bylo zmíněno výše, důležitým faktorem ovlivňujícím výsledné funkční výsledky je předoperační vizus. Naš sledovaný soubor obsahoval ve srovnání se souborem EVS více pacientů s předoperačním vizem horším než pohyb před okem. Dosažené výsledky tedy potvrdily naši hypotézu, že primární vitrektomie u pacientů s pooperační nebo posttraumatickou endoftalmitidou je opodstatněnou metodou léčby tohoto onemocnění.

ZÁVĚR

Endoftalmitida představuje v oftalmologii závažný akutní stav, který mnohdy vede k výraznému postižení zrakové ostrosti a v některých případech i integrity bulbu.


Primární vitrektomie s intravitreální aplikací antibiotik je účinnou metodou pro léčbu tohoto onemocnění. V naší sledovaném souboru pacientů došlo pooperačně k zlepšení zrakové ostrosti u 93 % pacientů a zachování orientačního vidění (vizus lepší než 1/50) u 88 % pacientů. Ani jedno oko nemuselo být v naší studii enukleováno. Dosažené funkční výsledky jsou ale výrazně závislé na etiologickém agens, které endoftalmitidu způsobilo. Nejlepší korigovaný pooperační vizus byl pozorován ve skupině pacientů s prokázaným *Staphylococcus epidermidis*. Výrazně nepříznivou prognózu mají pacienti s prokázaným původcem ze skupiny streptokoků nebo gramnegativních bakterií.

LITERATURA:

1. **Bartz-Schmidt, K.U., Bermig J., Kirchoff B. et al.:** Prognostic factors associated with the visual outcome after vitrectomy for endophthalmitis. Graefes Arch. Clin. Exp. Ophthalmol., 234, 1996: 51-58
2. **Barry, P., Seal, D.V., Gettinby, G. et al.:** ESCRS study of prophylaxis of postoperative endophthalmitis after cataract surgery: Preliminary report of principal results from a European multicenter study. J. Cataract Refract. Surg. 32, 2006: 407-410
3. **Benz, M.S., Scott, I.U., Flynn, H.W. et al.:** Endophthalmitis isolates and antibiotic sensitivities: a 6-year review of culture-proven cases. Am. J. Ophthalmol., 137, 2004: 38-42
4. **Bermig, J., Meier, P., Retzlaff, C. et al.:** Primäre Vitrektomie bei Endophthalmitis. Ophthalmologie, 94, 1997: 552-556
5. **Bohigian, G.M., Oik, R.J.:** Factors associated with poor visual results in Endophthalmitis Am. J. Ophthalmol., 101, 1986: 332-341

6. **Busbee, B.G.:** Endophthalmitis: a reappraisal of incidence and treatment. *Curr. Opin. Ophthalmol.*, 17, 2006: 286-291
7. **Doft, B.H., Kelsey, S.F., Wisniewski, S. et al.:** Treatment of endophthalmitis after cataract extraction. *Retina*, 14, 1994: 297-304
8. **Fiscella, R.G., Pulido, J.:** Postoperative Endophthalmitis. *Ophthalmology*, 113, 2006: 1472
9. **Ernest, J., Rejmont, L., Pašta, J. et al.:** Endoftalmitida po operaci katarakty. *Čes. a slov. Oftalmol.*, 56, 2000:351-357
10. **Han, D.P., Wisniewski, S.R., Wilson, L.A. et al.:** Spectrum and susceptibilities of microbiologic isolates in the endophthalmitis vitrectomy study. *Am. J. Ophthalmol.*, 122, 1996: 1-17
11. **Holz, E.R.:** Reducing endophthalmitis risk factors: where we stand. *Am. J. Ophthalmol.*, 139, 2005: 1097-1098
12. **Janknecht, P., Zuhlke, S., Hansen, L.L.:** Did the spectrum of endophthalmitis change? A study comprising 13 years experience with operative therapy of endophthalmitis. *Eur. J. Ophthalmol.*, 16, 2006: 300-305
13. **Josephberg, R.G.:** Endophthalmitis: the latest in current management. *Retina*, 26 (6 Suppl.), 2006: S47-50
14. **Krummenauer, F., Kurz, S., Dick, H.B.:** Epidemiological and health economical evaluation of intraoperative antibiotics as a protective agent against endophthalmitis after cataract surgery. *Eur. J. Med. Res.*, 10, 2005:71-75
15. **Kuhn, F., Gini, G.:** Ten years after... are findings of the Endophthalmitis Vitrectomy Study still relevant today? *Graefes Arch. Clin. Exp. Ophthalmol.*, 243, 2005: 1197-1199
16. **Kuhn, F., Gini, G.:** Vitrectomy for endophthalmitis. *Ophthalmology*, 113, 2006: 714
17. **Meier, P., Wiedemann, P.:** Endophthalmitis-klinisches Bild, Therapie und Prävention. *Klin. Monatsbl. Augenheilkunde*, 210, 1997: 175-191
18. **Miller, J.J., Scott, I.U., Flynn, H.W. Jr. et al.:** Acute-onset endophthalmitis after cataract surgery (2000-2004): incidence, clinical settings, and visual acuity outcomes after treatment. *Am. J. Ophthalmol.*, 139, 2005: 983-987
19. **The Endophthalmitis Vitrectomy Study Group:** Results of the endophthalmitis vitrectomy study. A randomized trial of immediate vitrectomy and of intravenous antibiotics for the treatment of postoperative bacterial endophthalmitis. *Arch. Ophthalmol.*, 113, 1995: 1479-1495
20. **Pavan, P.R.:** Endophthalmitis: management 25 years ago. *Retina* 26(6 Suppl), 2006: S45-46
21. **Recchia, F.M., Busbee, B.G., Pearlman, R.B.:** Changing trends in the microbiologic aspects of postcataract endophthalmitis. *Arch. Ophthalmol.*, 123, 2005: 341-346
22. **Soriano, E.S., Nishi, M.:** Endophthalmitis: incidence and prevention. *Curr. Opin. Ophthalmol.*, 16, 2005: 65-70
23. **Svozílková, P., Říhová, E., Brichtová, M. et al.:** Léčba chronické pooperační endoftalmitidy. *Čes. a slov. Oftalmol.*, 62, 2006:404-410
24. **Ta, C.N.:** Minimizing the risk of endophthalmitis following intravitreal injections. *Retina*, 24, 2004: 699-705
25. **Taban, M., Behrens, A., Newcomb, R.L. et al.:** Acute endophthalmitis following cataract surgery. *Arch. Ophthalmol.*, 123, 2005: 613-620

MUDr. Matúš Reháč
Oční klinika
Univerzita Lipsko
Německo
e-mail: matus.rehak@centrum.cz



TURNERŮV SYNDROM (3. vyd.)

Jan Lebl, Jiřina Zapletalová

Třetí aktualizované vydání knihy je věnováno otázkám vrozeného, poměrně častého onemocnění žen, při kterém má žena jen jeden chromozom X. Deficit druhého chromozomu vede k omezení činnosti pohlavních žláz, včetně neplodnosti, poruchám růstu a dalším abnormalitám.

Vydalo nakladatelství Maxdorf v roce 2007, 72 stran, formát: 110 x 190, brož., cena: 145 Kč . Edice Medica, ISBN: 978-80-7345-113-4.

Objednávky můžete posílat na adresu: Nakladatelské a tiskové středisko ČLS JEP, Sokolská 31, 120 26 Praha 2, fax: 224 266 226, e-mail: nts@cls.cz. Na objednávce laskavě uveďte i jméno časopisu, v němž jste se o knize dozvěděli.