

## Kulová krycí fólie – silikonový implantát formující přechodné řasy spojivky

J. Krásný<sup>1</sup>, V. Novák<sup>2</sup>

<sup>1</sup>Oční klinika FN KV a IPVZ, Praha,  
přednosta prof. MUDr. P. Kuchynka, CSc.

<sup>2</sup>Ústav polymerů VŠCHT, Praha, vedoucí prof. ing. V. Dudáček, DrSc.

### Souhrn

**Metoda:** Autoři referují o prioritním vývoji pružného dostatečně pevného přípravku, který svým kulovitým tvarem bandážuje spojivkový prostor oční štěrbinu a slouží k modelaci dolní i horní spojivkové přechodné řasy. Je vyroben se silikonové směsi pro lékařskou aplikaci – Silastic Medical Grade Elastomer. Má tvar kulovitého plášťovitého vrchlíku o vnějším průměru 24,4 mm, výšce 8,5 mm a tloušťce stěny 0,5 mm. Jeho výhodou je prostupnost pro kyslík.

**Výsledky:** Kulová krycí fólie byla aplikována jako příprava před keratoplastikou u čtyř dospělých mužů k modelaci fornixů po uvolnění symblefaronu zasahující až na rohovku po poleptání vápnem (u tří z nich) a po popálení roztaveným hliníkem. U pětiletého chlapce napomohla kulová krycí fólie k modelaci oční štěrbinu a k zlepšení motility oka, symblefaron souvisel s vrozeným kolobomem horního víčka. Preventivně jako ochrana před vznikem symblefaronu byla použita kulová krycí fólie u dospělého muže po popálení spojivkového vaku roztaveným polypropylenem a u osmiletého chlapce se Stevens-Johnsonovým syndromem.

**Závěr:** Kulová krycí fólie slouží k modelaci spojivkových fornixů po uvolnění symblefaronu nebo k zabránění jeho vzniku po poleptání či popálení oka.

**Klíčová slova:** kontaktní čočka, silikonový kaučuk, spojivková bandáž, symblefaron

### Summary:

**Spherical Covering Foil – Silicone Implant Forming Conjunctival Fornices**

**Method:** The authors refer about primary development of elastic and sufficiently strong device, which due to its spherical shape bandages the conjunctival space of the palpebral fissure and is used to form the inferior and superior cul-de-sac. It is made from a silicone mixture for medical use – Silastic Medical Grade Elastomer. Its layer in the shape of spherical cap of outer diameter 24.4 mm, height 8.5 mm; the layer thickness is 0.5 mm. Its advantage is the oxygen permeability.

**Results:** The spherical covering foil was applied as an arrangement before keratoplasty in four adult men to form fornices after relieving of symblephara reaching the cornea caused by alkali (lime) burn (in three of them) and after liquid aluminium burn (thermal injury). In five years old boy, the spherical covering foil helped to form the palpebral fissure and to improve the eye

motility; the symblepharon was related to the inborn coloboma of the upper eyelid. To prevent the symblepharon appearance, the spherical covering foil was used in an adult man after molten polypropylene burn and in an eight years old boy with Stevens – Johnson syndrome.

**Conclusion:** The spherical covering foil is used for cul-de-sac forming after relieving of the symblepharon or to prevent its appearance after the eye burn.

**Key words:** contact lens, silicone rubber, bandage of the conjunctiva, symblepharon

*Čes. a slov. Oftal., 63, 2007, No. 6, p. 396–402*

---

## ÚVOD

---

Poleptání či popálení očí může podle rozsahu a charakteru poranění v oblasti přechodných řas spojivky v rámci reparativních změn může vyvolat postupnou tvorbu symblefaronu zasahujícího až na rohovku. V prevenci těchto změn a v jejich léčbě se využívají konzervativní a chirurgické metody. Novou možností představuje kulová krycí fólie (dále KKF), o které jsme v předběžném sdělení referovali na 12. celostátním oftalmologickém sjezdu v Ostravě [12].

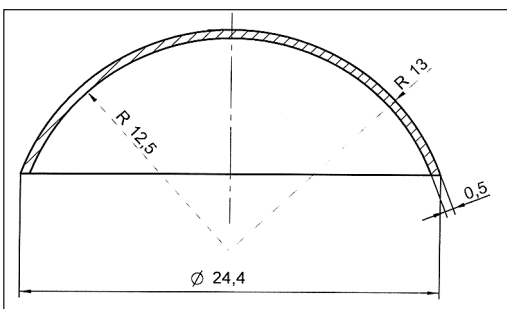
---

## VLASTNÍ MATERIÁL A VÝSLEDKY

---

Ve spolupráci Oční kliniky FN Královské Vinohrady a Laboratoře lékařských aplikací (LLAP) Ústavu polymerů, VŠCHT v Praze byl vyvinut další přípravek pro oftalmologické použití v problematice popálení a poleptání očí a řešení následných změn. Jedná se o pružnou, ale zároveň dostatečně pevnou krycí fólii, která svým kulovitým tvarem bandážuje spojivkový prostor oční štěrbinou, čímž slouží k modelaci dolní i horní spojivkové přechodné řasy. Je vyrobena ze silikonové směsi pro lékařskou aplikaci – Silastic Medical Grade Elastomer. Vlastním materiálem je implantabilní silikonový materiál MED 470 o tvrdosti 50 Sh firmy Nusil. Implantát je vyráběn lisováním v kovové tvárnici při teplotě 120° C v bezprašném prostředí při dodržení výrobní praxe. Vulkanizační zplodiny jsou zcela odstraněny v průběhu do-vulkanizace a při konečném vyvaření v destilované vodě. Ostré okrajové hrany jsou zaleštěny. Má tvar kulovitého plášťovitého vrchlíku o vnějším průměru 24,4 mm, výšce 8,5 mm a tloušťce stěny 0,5 mm, jak je patrné na technickém schématu (obr. 1). Zároveň chrání mechanicky rohovku jako velká krycí kontaktní čočka, jejíž výhodou je prostupnost pro kyslík vzhledem k silikonovému materiálu, z kterého je připravena. Je semitransparentní (obr. 2), což umožňuje hodnotit nálezy na spojivce i rohovce při vyšetření na štěrbinové lampě. Před každou aplikací se sterilizuje v autoklávu ve vodní páře při 120° C a po dobu 30 minut. Přípravek je vyráběn firmou ELLA-CS v Hradci Králové pod kódem A13.

Doba trvalé aplikace KKF se řídí podle rozsahu operačního postupu, který představuje uvolnění či případné vystřížení symblefaronu mezi rohovkou a vrcholem fornixu. Následná plastika spojivky se bandážuje volně bez sutury vložním KKF. Im-



Obr. 1. Technické schéma KKF



Obr. 2. KKF obrácená konkavitou nahoru

plantát se ponechává v oční štěrbině bez výměny tři týdny až pět měsíců. Po celou dobu jsou nutné pravidelné týdenní kontroly na štěrbinové lampě a aplikace kolyrií baktericidních antibiotik. Ve dvou týdenních intervalech se střídají fluorované chinolony a aminoglykosidy. Případný detritus pod fólií lze vypláchnout z temporální strany u č. III. vlevo či u č. IX. vpravo pomocí kanyly bez nutnosti vyjmutí KKF.

V období let 1999–2006 jsme aplikovali KKF u sedmi pacientů mužského pohlaví ve dvou indikacích. Pro formaci spojivkových fornixů s již vytvořeným symblefarem byl použit pětkrát a jako preventivní bandáž spojivky k zabránění tvorby srůstů u zbývajících dvou nemocných.

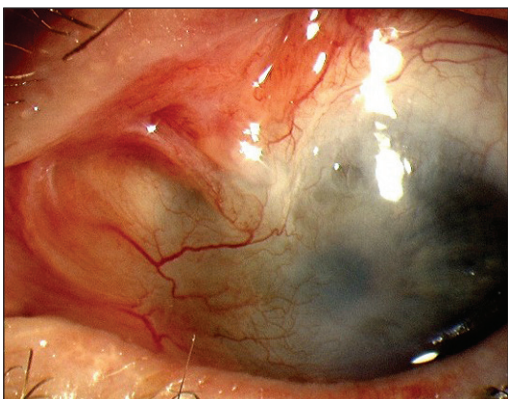
U čtyř dospělých pacientů uvolnění symblefaronu s modelací přechodné řasy spojivky bylo přípravou pro plánovanou perforující keratoplastiku. Příčinou patologických změn v oblasti oční štěrbině bylo poleptání vápnem (až na níže uvedenou kazuistiku 1.). Doba aplikace KKF se pohybovala mezi dvěma až pěti měsíci. KKF jsme použili také k modelaci horního fornixu u vývojové anomálie horního víčka, kde na okraj rozsáhlého kolobomu víčka navazoval plochý symblefaron zasahující až na rohovku. Jednostranné postižení oka u pětiletého chlapce bylo součástí dalších mnohočetných malformací rukou a nohou. Symblefaron snižoval transparenční rohovky, omezoval pohyb bulbu a kolobom vyvolával nedokonalý uzávěr oční štěrbině. Oční nález byl proto provázen těžkou amblyopií s vízem 0,05. Uvolnění spojivkové duplikatury napomohlo k prohloubení horního fornixu a následně vložení kulovitého vrchlíku na dobu čtyř měsíců v roce 2002 umožnilo uzavření oční štěrbině. Přesto efekt operace nebyl dostatečný, pohyblivost bulbu se sice zlepšila, ale opět se vytvořil méně rozsáhlý symblefaron. Vytvoření horní přechodné řasy i v malém rozsahu do budoucna poslouží plastickým chirurgům v řešení defektu kůže horního víčka, kdy opět plánujeme současnou bandáž pomocí KKF.

U dvou pacientů byl přípravek vložen na několik týdnů jako prevence vzniku symblefaronu, u dospělého muže pro závažné popálení oka roztaveným polypropylenem (kazuistika č. 2) a u osmiletého chlapce s několika dny trvajícím Stevens-Johnsonovým syndromem. Dětského pacienta jsme ošetřili na Klinice popáleninové medicíny v roce 2006. Imunopatologický proces postihoval obě oči v podobě ulpívajících membrán táhnoucích se ze spojivek na rohovky. Při ošetření v celkové anestezii jsme ve spojivkových fornixech zjistili již drobná vazivová přemostění. Po jejich přerušení a totálním mechanickém odstranění membrán jsme do obou očí vložili KKF. Dlouhodobě byla aplikována kolyria aminoglykosidových antibiotik. Spojivková bandáž byla ponechána pět měsíců, po vyjmutí KKF byl aplikován na dobu delší jednoho měsíce fluorometholon. Fornixy zůstaly volné, motilita bulbu nebyla omezená, rohovky se zhojily jen jemnými nubekulami bez patologické vaskularizace. Osm měsíců od počátku této závažné celkové imunopatologické cho-

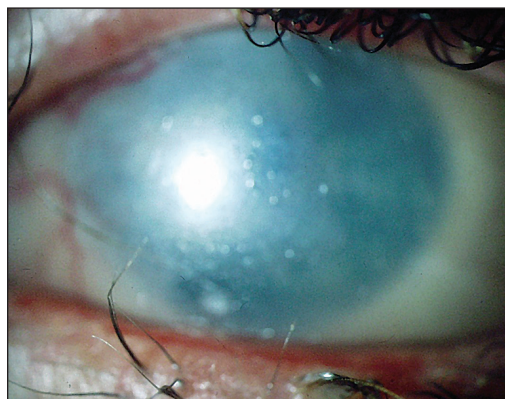
roby postihujícího celkově epitel kůže i sliznic byl vizus obou očí snížen na 0,3 naturálně.

### KAZUISTIKA 1

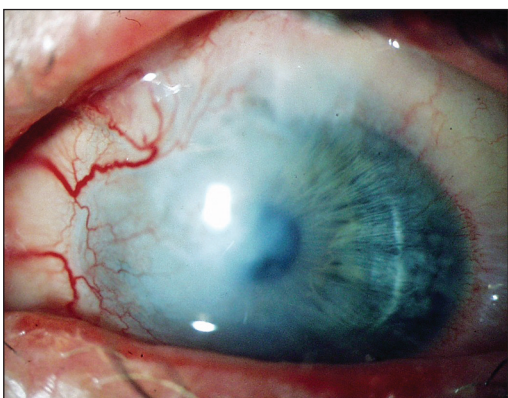
U 21letého muže se vytvořil symblefaron horního fornixu s leukomatózním zákalem rohovky s vizem 0,07 naturálně (obr. 3) v průběhu tři měsíců po zasažení levého oka roztaveným hliníkem. Úraz způsobil také defekt okraje horního víčka. Pohyb bulbu byl omezen při depresi. Jeden a půl roku po úrazu v roce 2003 jsme přistoupili k plastické úpravě horního fornixu vložním KKF po uvolnění a vystřížení srůstu směřujícím do horní přechodné řasy (obr. 4). Po dvou měsících byl konformér na klidném bulbu vyjmut, fornix byl prakticky volný. S odstupem dalších osmi měsíců jsme museli přistoupit k remodelaci horního fornixu pro opětovnou tvorbu srůstů, implantát jsme ponechali pět měsíců, přesto ve vrcholu for-



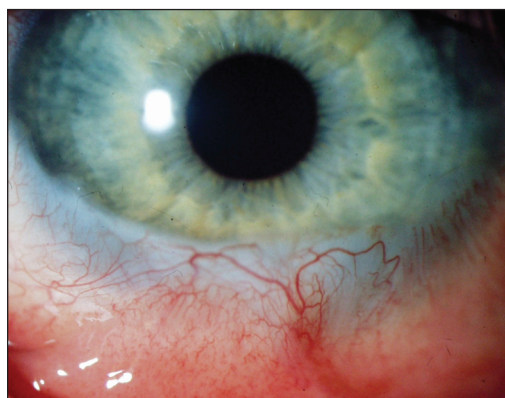
Obr. 3. Kazuistika 1. Symblefaron před operací



Obr. 4. Kazuistika 1. Nasazená KKF



Obr. 5. Kazuistika 1. Prohloubený fornix po vyjmutí KKF



Obr. 6. Kazuistika 2. Zahojený dolní fornix po modelaci KKF

nixu zůstal malý symblefaron, ale leukomatózně přestavená rohovka byla epitelizovaná bez spojivkové duplikatury připravená k perforující keratoplastice (obr. 5).

---

## KAZUISTIKA 2

---

Tento přípravek (KKF) jsme poprvé aplikovali v listopadu 1999 na Klinice popálenin u 25letého muže zasaženého do obličeje a obou očí roztaveným polypropylenem. Po odstranění tělísek plastické hmoty bylo zřejmé, že vpravo byly jen drobné defekty rohovky a spojivky, vlevo bylo patrné výrazné postižení. Rohovka byla bez epitelu, v dolní polovině zašedlého stromatu, navazující na anemickou a defektní bulbární, ale i tarzální spojivku. Byl tedy zasažen praktický celý dolní fornix. Do tohoto oka jsme vložili KKF na dobu deseti dnů k formování dolní přechodné řasy, aby se zabránilo vytváření srůstů. Lokálně jsme aplikovali fluorované chinolony. Počáteční fotodokumentace pacienta nebyla zhotovena vzhledem k nutnosti jeho pobytu na jednotce intenzivní péče Kliniky popáleninové medicíny. Rohovka se zahojila vaskularizovaným leukomem v dolní pětině a plochým symbleferonem, který jen mírně tanguje dolní fornix (obr. 6), ale pohybu bulbu nebrání, vizus 0,7 s -1,0/165.

Aplikace KKF se ukázala jako efektivní, neboť umožňuje uvolnit spojivkové fornixy či zabránit jejich přemostění symblefaronem. Uvolnění srůstů přechodných řas táhnoucí se až na rohovku umožnilo indikovat u pacientů keratoplastiku, jejich hodnocení není náplní tohoto sdělení. Doba aplikace KKF lze jistě ještě prodloužit, ale zkracovat ji pod tři týdny nemusí být zcela dostačující.

---

## DISKUSE

---

V prevenci jizevnatých změn spojivky a rohovky po poleptání či popálení oka se využívají konzervativní a chirurgické metody. Platí všeobecné zásady: "Při zranění předního segmentu bulbu je třeba rychle odstranit chemikálii ze spojivkového vaku. U kyselin a louhů se má okamžitě vypláchnout spojivkový vak, třeba proudem čisté vody z vodovodu. Takový okamžitý zásah je rozhodující pro další osud oka. Výplach se musí dít velmi důkladně, dlouho a opakovaně. Také pevné součásti (inkoustová tužka, vápno, karbid aj.) musí být ze spojivkového vaku pečlivě odstraněny. Nesmíme zapomenout na pozornou revizi horní přechodné řasy, kde se snadno přehlednout částičky vápna, malty, cementové malty, omítky apod. Teprve potom se smí spojivkový vak vypláchnout. Opačný postup je hrubá chyba první pomoci, neboť se tak urychlí chemický proces (např. při nehašeném vápnu) a přivodí vážné následky (symblefaron, rohovkové změny). Bezpodmínečným požadavkem při ošetření je přísná asepse" píše prof. Klíma v učebnici z poloviny minulého století [17]. Tyto základní principy první pomoci platí dodnes. Součástí další péče je i nyní dlouhodobá lokální aplikace antibiotik z hlediska dopadu na jizvení pro sekundární infekci. Kortikosteroidy se podávají lokálně k útlumu zánětlivých změn a k zlepšení hojení [2], ale dlouhodobé použití hojení spíše zpomalí. Jedním z počátečních léčebných postupů zabránění srůstů obou listů spojivky bylo podstříknutí bulbární spojivky vlastní krví, kdy se předpokládalo, že vytvoření fibrinového filmu zabrání tvorbě srůstů [17]. K zabránění další kolikvační chemické



reakce u poleptání louhy se využívá metoda neutralizace pomocí iontoměniče. Patologická zásaditá reakce se tlumí kyselým prostředím, především u poleptání vápenatými substancemi  $\text{Na}^+$  vytěsňuje  $\text{Ca}^{2+}$ , a to opakovanou aplikací 0,5% roztoku EDTA (natrium ethyldiamintetraaceticum) [3, 11] či podané v nasycené kontaktní čočce [15] nebo se pomocí štětičky navlhčené EDTA se z spojivky vytírají zbytky hydroxidu vápenatého [20]. U poranění kyselinami se používal dříve 2% roztok DETA (diethylentriamin) [14, 15], ale neutralizační roztoky se u poleptání kyselinami nyní již nevyužívají, neboť stačí sledování pH při dlouhodobých výpláších a jeho vyrovnání na 7,0 [2]. EDTA neztratila svůj význam, ale v současné době se spíše užívá při odstranění zonulární keratopatie [4] než při akutním ošetření poleptání vápenými substancemi [2].

Hydrofilní kontaktní čočky nasycené neutralizačními roztoky byly použity poprvé na světě v léčbě poleptaných očí již před třiceti lety v Československu [15]. V současné době se v prevenci srůstů směřující na rohovku se aplikují samotné kontaktní čočky většího průměru [7]. KČ napomáhají jen epitelizaci, jizvení neutlumí a nemusí být vždy dobře tolerovány [23]. Dobrá prevence vzniku symblefaronu po poleptání je popisována u želatinové pěny fixované na tarzus horního fornixu [24], která stabilizovala defekty spojivky.

Chirurgickým výkonem nahrazujícím zcela nekrotickou spojivku je Denigova plastika [9], používaná již tři generace oftalmologů. Excidovaná patologicky změněná spojivka je nahrazena vlastním autotransplantátem z bukální sliznice. Tato technika má i dnes svoje uplatnění, lze využít i nosní sliznice, neboť její hlavní výhodou je stabilizace slzného filmu v oblasti spojivkového vaku [16]. Mezi další chirurgické výkony patří odstranění nekrotického materiálu až k vitální spojivce či tenonské fascii a to metodou periektomie (v obvodě limbu rohovky) či tenoplastiky (stažením zdravé tkáně z oblasti ekvátoru) [2]. K obnovení dolního fornixu se využívá metodika cul-de-sac, kdy vložený kožní štěp tvoří vrchol nově vytvořeného fornixu, který se fixuje k periostu hrany orbity. Je nutno si uvědomit, že tato operace je známa prakticky sto let [6].

Největší rozmach zaznamenává aplikace amnionové membrány, kterou předcházelo před dvaceti lety použití alantoické membrány ze slepičího vejce [5] u těžkých popálenin očí. Amnion se transplantuje jednak akutně při chemických i termálních poranění, má výrazně příznivý efekt na reepitalizaci, redukcí zánětu a působí preventivně proti jizevnatým změnám [18]. Uplatňuje se také v pozdní fázi rekonstrukce spojivkových fornixů [21] a při řešení rohovkověkonjunktiválních adhezí [1]. V posledních letech se doplňuje o aplikaci mitomycinu C k útlumu chronického a hluboce uloženého konjunktiválního zánětu [22]. Amnion byl úspěšně použit i při rekonstrukci kontrahovaného spojivkového vaku [19].

Možnost dlouhodobé aplikace KKF je podmíněná kompatibilitou silikonového kaučuku. Umožňuje hojení a kvalitní epitelizaci bez komplikací při rekonstrukci fornixů po sestřížení symblefar s následnou plastikou spojivky. Obdobné mechanické využití tohoto materiálu představuje modelace spojivkového vaku u anoftalmu [13].

Při ošetřování Stevens-Johnsonova syndromu se využívají v akutní fázi onemocnění k prevenci vzniku rohovkových jizev a symblefaronu sklerální kontaktní čočky s dobrou propustností pro kyslík [8] a amnion až při rekonstrukci spojivkového vaku [10]. Námi navržený implantát má výhodu, že je z elastického a trvale mechanicky nepoddajného materiálu, který navíc má vysokou propustnost pro kyslík, což je důležité pro dobrou výživu obnovujícího se epitelu rohovky. KKF prokázala dostatečný protektivní efekt u případu termického poranění i u Stevens-Johnsonova syndromu.

---

**LITERATURA**

---

1. **Azuara-Blanco, A., Pillai, C.T., Dua, H.S.:** Amniotic Membrane Transplantation for Ocular Surface Reconstruction. *Br. J. Ophthalmol.*, 83, 1999: 389–402.
2. **Boguszaková, J., Pitrová, Š., Růžičková, E.:** Akutní stavy v oftalmologii. Galen, Praha, 2006, s. 93–101.
3. **Brown, S.C., Weller, C.A.:** Collagenase Inhibitors in Prevention of Ulcers of Alkali-burned cornea. *Am. J. Ophthalmol.*, 83, 1970: 352–353.
4. **de Ortueta, D., Schreyger, F., Baatz, H.:** Band Keratopathy: a Modified Treatment. *Eur. J. Ophthalmol.*, 16, 2006: 618–620.
5. **Diedler, J.L., Benoit, A.:** Prevention of Symblepharon in Severe Ocular Burns. Apropos of 3 Cases. *J. Fr. Ophthalmol.*, 76, 1984: 31–33.
6. **Duane, A.:** Text of Ophthalmology by H. E. Fuchs. Lippincott Comp., 1919, Philadelphia, p. 874.
7. **Dunnebie, E.A., Kok, J.H.:** Treatment of an Alkali Burn-induced Symblepharon with a Megasoft Bandage Lens. *Cornea*, 12, 1993: 8–9.
8. **Fine, P., Savrinski, B., Millodot, M.:** Contact Lens Management of a Case of Stevens-Johnson Syndrome: A Case Report. *Optometry*, 74, 2003: 659–664.
9. **Heinc, A.:** Experimentální zkušenosti s Denigovou plastikou po poleptání oka. *Čs. Oftal.*, 12, 1956: 65.
10. **Honavar, S.G., Bansal, A.K., et al.:** Amniotic Membrane Transplantation for Ocular Surface Reconstruction in Stevens-Johnson Syndrome. *Ophthalmology*, 107, 2000: 975–979.
11. **Itoi, M., Gnodinger, R.C. et al.:** Prevention deulceres du stroma de le cornee grace a leutilisation deun sel de calcium deEDTA. *Arch.Ophthal. (Paris)*, 29, 1968: 389–392.
12. **Krásný, J., Novák, V.:** Silikonový implantát formující přechodné řasy spojivky. Sborník XII. výročního sjezdu ČOS, Sanofarm CZ s.r.o., Ostrava, 2004, s. 20
13. **Krásný, J., Novák, V.:** Anoftalmus – spojivkový implantát. *Čes. a slov. Oftal.*, 59, 2003: 33–39.
14. **Krejčí, L.:** Nový neutralizační prostředek diathylentriamin (Deta) při léčbě poleptání očí kyselinami. *Čs. Oftal.*, 23, 1967: 283 – 286.
15. **Krejčí, L., Brettschneider, I., Praus, R.:** Použití hydrofilních gelokontaktních čoček při léčbě očí poleptaných kyselinami a zásadami. *Čs. Oftal.*, 29, 1973: 32–38.
16. **Kuckelkorn, R., Schrage, N., et al.:** Autologous Transplantation of Nasal Mucosa after Severe Chemical and Termal Eye Burns. *Acta Ophthalmol. Scand.*, 74, 1996: 442–448.
17. **Kurz, J. et al.:** Základy očního lékařství, SZN, Praha 1958, s. 450.
18. **Meller, D., Pires, R.T., at al.:** Amnion Membrane Transplantation for Acute Chemical or Thermal Burns. *Ophthalmology*, 107, 2000: 980–989.
19. **Poonyathalang, A., Preechawat, F. et al.:** Reconstruction of Contracted Eye Socket with Amniotic Membrane Graft. *Ophthal. Plast. Reconstr. Surg.*, 21, 2005: 359–362.
20. **Rhee, D.J., Pyler, M.F., Friedberg, M.A. et al.:** Diagnostika a léčba očních chorob v praxi (The Will Eye Manual) Triton, Praha, 2004, s. 41–45.
21. **Solomon, A., Espana, E.M., Tseng, S.C.:** Amnion Membrane Transplantation for Reconstruction of the Conjunctival Fornices. *Ophthalmology*, 110, 2003: 93–100.
22. **Tseng, S.C., Di Pascuale, M.A. et al.:** Intraoperative Mitomycin C and Amniotic Membrane Transplantation for Fornix Reconstruction in Severe Cicatricial Ocular Surface Diseases. *Ophthalmology*, 112, 2005: 896–903.
23. **Weinstock, F.J.:** Contact Lens and Collagen Shields. *Curr. Opin. Ophthalmol.*, 5, 1994: 19–24.
24. **Yamada, M., Sano, Y., et al.:** Preventing Symblepharon Formation with a Gelatin Sponge in the Eye of a Patient with an Alkali Burn. *Am. J. Ophthalmol.*, 123, 1997: 552–554.

*MUDr. Jan Krásný*  
*Oční klinika FNKV*  
*Šrobarova 50*  
*100 34 Praha 10*  
*krasny@fnkv.cz*