

Opacifikácia zadného puzdra šošovky po implantácii rôznych typov umelých vnútroočných šošoviek – I. časť nekomplikovaný priebeh

Krajčová P., Chynoranský M., Strmeň P.

Klinika oftalmológie LF UK a FNsP, Bratislava,
prednosta prof. MUDr. P. Strmeň, CSc.

Súhrn

Ciel: Výskyt opacifikácie zadného puzdra (OZP) šošovky po operácii katarakty a implantácii UVŠ má klesajúci trend, napriek tomu je OZP stále častou komplikáciou po operácii katarakty. Preto sa tomuto problému venuje na Klinike oftalmológie LF UK a FNsP v Bratislave zvýšená pozornosť. Zavedenie analyzátora predného segmentu (APS) EAS 1000 (NIDEK) od októbra 2001 umožnilo podrobne analyzovať problematiku sekundárnej katarakty a prístup k jej riešeniu.

Materiál a metodika: Na Klinike oftalmológie LF UK a FNsP v Bratislave sme na súbore pacientov, operovaných od 14. novembra 2001 do 10. apríla 2003 pre senilnú kataraktu, hodnotili OZP od novembra 2001 do apríla 2006. Do štúdie sme zaradili súbor 82 očí 77 pacientov.

Hodnotili sme OZP v časovom odstupe 1. deň, 1. týždeň, 3., 6., 12., 24. a 36. mesiac. U každého pacienta sme vyšetrili centrálnu zrakovú ostrosť naturálne a po korekcii. V maximálne novej mydriáze sme zhotovili retroilumináčne fotografie zadného puzdra a z nich pomocou APS získali percentá transparenencie nami vyšetrovanej plochy. Sledovali sme 4 typy umelých vnútroočných šošoviek (UVŠ) zhotovených z dvoch materiálov a dvoch typov hrán optickej časti UVŠ – z polymetylmakrylátu (PMMA) s oblými okrajmi optickej časti a z hydrofilného akrylátu s hranatými okrajmi optickej časti UVŠ. **Výsledky:** Zistili sme významný vplyv materiálu a okrajov optickej časti UVŠ na vznik OZP, pričom sme pozorovali koreláciu medzi zrakovou ostrosťou a transparenenciou zadného puzdra šošovky len medzi 3. a 2. rokom pri UVŠ typu Nederlens model REF: PC 150.UV. Počet Nd:YAG-laser kapsulotómii bol v súbore UVŠ vyrobených z PMMA s oblými okrajmi optickej časti rovnaký ako v súbore UVŠ vyrobených z hydrofilného akrylátu s hranatými okrajmi optickej časti. Medzi plochou, na ktorej sme hodnotili OZP a transparenenciou zadného puzdra šošovky sme nezistili žiadnu koreláciu.

Záver: Na hodnotenie OZP sú potrebné štandardizované a objektívne vyhodnocovacie systémy. APS EAS 1000 (NIDEK) je podľa našich skúseností vhodným prístrojom na sledovanie OZP po implantácii rôznych typov UVŠ vo výskume ako aj v klinickej praxi.

Kľúčové slová: opacifikácia zadného puzdra, umelá vnútroočná šošovka, analyzátor predného segmentu EAS 1000, polymetylmakrylát, hydrofilný akrylát

Summary

Posterior Capsule Opacification (PCO) Following Implantation of Various Types of IOLs – Part One: The Uncomplicated Course

Purpose: Despite of decreasing incidence of the PCO, this is still a major and frequent complication of cataract surgery and IOL implantation. Therefore, in our Department, we pay currently intense attention to the PCO problem. The introduction of EAS 1000 in October 2001 allowed us to analyze exactly the relevant PCO issues and our attitude toward its treatment as well. The purpose of our study was to compare the PCO degree in eyes with implanted either PMMA IOLs with round edges or hydrophilic acrylate IOLs with sharp edges. Four types of IOLs were compared in our trial.

Materials and methods: In the Department of Ophthalmology, Comenius University and Faculty Hospital, Bratislava, Slovakia, the PCO development was analyzed in patients operated on due to senile cataract between November 14th 2001 and April 10th 2003. Eighty-two eyes of 77 patients were followed-up from November 2001 till April 2006.

During the 36 months' follow-up, 82 eyes of 77 patients were enrolled in this study. We evaluated the PCO at day 1, week 1 and 3, 6, 12, 24, and 36 months after the cataract surgery. In all patients, the best visual acuity was assessed. The photographs of the posterior capsule in retro-illumination in the widest possible mydriasis were obtained and evaluated by means of EAS 1000.

Results: Our study revealed significant influence of the optic material and the type of the implant edge on the PCO development. We did not find any correlation between the visual acuity and the transparency of the posterior capsule. The incidence of Nd:YAG-laser capsulotomies was similar in the two compared IOL groups (PMMA round edged vs. hydrophilic acrylate sharp edged IOLs). We also did not find any correlation between the size of area evaluated and the posterior capsule transparency.

Conclusion: In our experience, EAS 1000 (NIDEK) has proved to be a suitable device for the follow up of the PCO development following various IOLs types implantation in both experimental and clinical setting. Standardized and objective evaluation systems based on the retro-illumination photography are needed. Despite a certain possibility of examiner-related error of measurement, EAS 1000 (NIDEK) is an accurate device for PCO evaluation.

Key words: posterior capsule opacification, intraocular lens, EAS 1000 eye analyzing system, polymethylmetacrylate, hydrophilic acrylate

Čes. a slov. Oftal., 63, 2007, No. 6, p. 379–389

Napriek tomu, že incidencia OZP vďaka dokonalejším chirurgickým technikám poklesla, jej výskyt je stále významný a podľa rôznych štúdií značne varíruje [7]. Jednotlivé štúdie používajú odlišné kritéria na klinické hodnotenie a kvantifikáciu OZP. Najčastejšie používanými kritériami sú zraková ostrosť, pooperačný pokles zrakovkej ostrosti a počet Nd:YAG-laser kapsulotómií. Nedostatočné vedomosti o všetkých faktoroch, ktoré ovplyvňujú multifaktoriálnu patogenézu OZP, sú hlavnou príčinou protichodných výsledkov mnohých štúdií. Metódy nových vyhodnocovacích systémov zohrávajú dôležitú úlohu, pretože výsledky získané meraním sú presnejšie, nezávislé od zrakovkej ostrosti, objektívnejšie ako počet Nd:YAG-laser kapsulotómií,

a umožňujú poznať výsledky skôr. Takto je teoreticky možné zistiť, ktorý dizajn UVŠ či chirurgická technika je schopná redukovať výskyt OZP. Tieto systémy a ich využitie v hodnotení OZP by mali prispieť k selekcii dizajnu, materiálu UVŠ a chirurgickej techniky redukujúcich výskyt OZP.

MATERIÁL A METODIKA

Od novembra 2001 do apríla 2006 sme na Klinike oftalmológie LFUK a FNŠP v Bratislave sledovali výskyt OZP po operácii katarakty pomocou analyzátoru predného segmentu EAS-1000 (NIDEK).

Celý súbor tvorilo 102 očí, u 94 pacientov, ktorí boli operovaní od 14. 11. 2001 do 10. 04. 2003 a sledovaní prvý pooperačný deň, prvý týždeň, po 3, 6, 12, 24 a po 36 mesiacoch od operácie katarakty. Všetci pacienti boli operovaní pre senilnú kataraktu štandardným operačným postupom a operácie uskutočnili 7 chirurgovia na Klinike oftalmológie LFUK a FNŠP. Priemerný vek pacientov v súbore bol 69,77 (61–88). Súbor pacientov sme pri hodnotení rozdelili na dve časti. V I. časti súboru (82 očí) boli oči, ktoré nemali pred operáciou iný patologický nález okrem senilnej katarakty, v anamnéze žiadny predchádzajúci operačný zákrok ani infekciu. Operácia prebehla štandardným postupom, bez komplikácií. Puzdro na konci operácie nejavilo známky fibrotických zmien.

Predmetom sledovania II. časti publikácie sú 2 podsúbory: „komplikácie puzdra“ (14 očí) a „súbor s predchádzajúcou operáciou oka“ (6 očí).

Súbor „komplikácie puzdra“ pozostáva z očí pacientov, pri ktorých nebolo na konci operácie možné odstrániť fibrózu zadného puzdra, prípadne došlo k natrhnutiu okraja prednej cirkulárnej kapsulorexy.

Do súboru s predchádzajúcou operáciou oka sme zaradili oči, ktoré boli v minulosti už operované.

Pre každé oko bol vypracovaný záverečný hodnotiaci protokol, v ktorom sme okrem základných údajov o pacientovi, zaznamenali všetky peroperačné komplikácie.

Štandardný postup operácie katarakty sa začína tunelovým rezom na sklére širokým 5,5–6,0 mm pre neskladateľné UVŠ z PMMA a 3,0–3,5mm pre skladateľné akrylátové UVŠ. Nasleduje kontinuálna cirkulárna kapsulorexa upravenou ihlou s infúziou cez paracentézu a otvorenie tunelového rezu do prednej komory fakonomomom. Ďalším krokom je hydrodisekcia a hydrodelineácia jadra a jeho fakocrack. Po dočistení zadného a predného puzdra irigo-aspiráciou sa instiluje hypromel (preparát metylcelulózy) do prednej komory a rozšíri sa rez pre implantáciu UVŠ do puzdra. Po implantácii UVŠ nasleduje odsatie hypromelu a kontrola tesnenia rany. Keďže sa na operáciách podieľali siedmi chirurgovia malé variácie operačného postupu nemožno vylúčiť. Ich vplyv na výsledné hodnotenie pooperačného nálezu bol minoritný.

77 pacientom (82 očí) boli implantované 4 typy UVŠ (tab.1)

1. **NEDERLENS** (Nederlens B.V.), jednokusová zadnokomorová bi-

Tab. 1. Zastúpenie UVŠ v súbore očí

Typ UVŠ	počet	%
Nederlens	21	25,61 %
OII	19	23,17 %
OII AS	35	42,68 %
SofTec I.	7	8,54 %
Spolu	82	100,00 %

konvexná UVŠ (6,5mm optika), **model REF: PC 150. UV**, 231199A

Materiál: PMMA.CQ.UV (Perspex)

Priemer: 13 mm

Oblé okraje optickej časti

2. **OII** (Ophthalmic Innovations International inc.), jednokusová zadnokomoro-
rová bikonvexná UVŠ (5,5mm optika), **model SP - 55B**, SN 1184970011

Materiál optickej časti: PMMA/UV

Materiál haptík: PMMA monofilament

Tvar haptík: modifikované-C

Priemer: 12,5 mm

Oblé okraje optickej časti

3. **OII Aqua Sense** (Ophthalmic Innovations International inc.), jednokusová
zadnokomoro-
rová bikonvexná UVŠ (6mm optika), SN 02155-0016

Materiál: hydrofilný akrylát/UV

Materiál haptík: polyvinyliden fluorid (PVDF) monofilament

Tvar haptík: modifikované-C s hranatým profilom

Priemer: 12,5 mm

Hranaté okraje optickej časti

4. **Softec I.** (Lenstec inc.) jednokusová zadnokomoro-
rová ekvikonvexná UVŠ
(5,75mm optika), SN 90587183

Materiál: hydrofilný akrylát-hydroxyetylmetakrylát, kopolymér

Tvar haptík: modifikované-C s oblým profilom

Priemer: 12 mm

Hranaté okraje optickej časti

U všetkých očí sa po vyšetrení centrálnej zrakovej ostrosti naturálne a po korekcii hodnotila štandardná retroiluminačná fotografia zhotovená na APS EAS – 1000 (NIDEK). Prístroj a technika vyšetrenia boli popísané v publikácii Dörrová a kol. [2].

Pri každom vyšetrení sme robili dve snímky, z ktorých lepšiu sme zaradili do sledovania. Všetci pacienti boli fotografovaní v maximálne dosiahnutej mydriáze, ktorej veľkosť môžeme odmerať zo získanej fotografie. Plochu, ktorú hodnotíme, sme ohraničili prednou cirkulárnou kapsulorexou vzhľadom nato, že prístroj nemá určenú konštantnú plochu, ktorú by hodnotil. Uvedomujeme si, že rozmer prednej cirkulárnej kapsulorexy sa môže časom meniť, preto sme sledovali priemer nami vyhodnocovanej plochy.

Počas trojročného sledovania sa stratou kontaktu alebo úmrtím znížil počet pacientov v súbore, týchto pacientov v štatistickej terminológii nazývame cenzurovaní pacienti. V súbore UVŠ vyrobených z PMMA s oblými okrajmi optickej časti to bolo 10 očí (25 %), v súbore UVŠ vyrobených z hydrofilného akrylátu s hranatými okrajmi optickej časti 7 očí (16,67 %).

METÓDY ŠTATISTICKÉHO SPRACOVANIA

Súbor tvorilo 102 očí pacientov (štatistických jednotiek), u ktorých bola pribežne vo vopred stanovených intervaloch sledovaná transparenca zadného

puzdra. Pre porovnanie transparentie zadného puzdra dvoch skupín šošoviek z rôznych materiálov a rôznych typov hrán optickej časti UVŠ sme využili neparametrický Mann-Whitneyho U-test. Pre porovnanie jednotlivých konkrétnych štyroch typov UVŠ bola použitá neparametrická analýza rozptylu ANOVA (**analysis of variance**) a na výpočet štatistickej významnosti sme si zvolili Kruskal-Wallisov test a Dunnov post-test.

Dlhodobú úspešnosť implantácie UVŠ z rôznych materiálov z hľadiska potreby terapeutickkej intervencie sme hodnotili a graficky zobrazili prostredníctvom Kaplan-Meierových kriviek prežívania. Niektoré oči boli z ďalšieho sledovania vylúčené, buď pre nutnosť operačnej intervencie (Nd:YAG-laser kapsulotómia, kapsulektómia pars plana, pulírovanie puzdra) – v Kaplan-Meierových krivkách hodnotené ako „smrť“, alebo z iného dôvodu (úmrtie, strata kontaktu) a boli následne hodnotené ako „cenzurované“. Na porovnanie kriviek prežívania bol použitý logrank test ekvivalentný Mantel-Haenszelovmu testu.

Koreláciu veľkosti arey a hodnôt transparentie sme hodnotili na základe Spearmanovho korelačného koeficientu „r“. Podobne bola vyhodnotená i korelácia zmeny transparentie a zmeny zrakovej ostrosti pri jednotlivých kontrolách v priebehu sledovania očí. V oboch prípadoch sú súčasťou vyhodnotenia i bodové grafy.

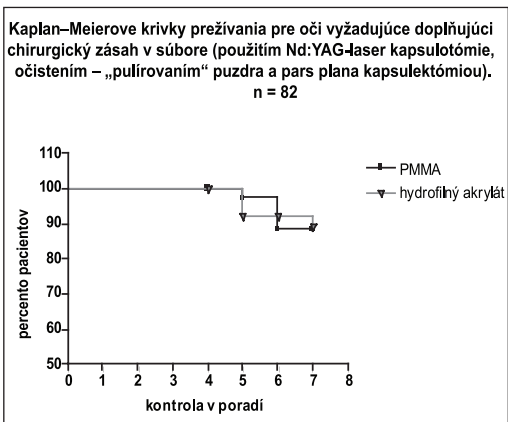
Pre všetky porovnania a testy bola za hladinu štatistickej významnosti zvolená hodnota $p = 0,05$.

VÝSLEDKY – I. SÚBOR

Vplyv materiálu na vznik OZP sme sledovali v súbore 82 očí. Pacienti boli kontrolovaní 1. deň, 1. týždeň, 3., 6., 12., 24. a 36. mesiac po operácii katarakty. Zistené hodnoty sme rozdelili do dvoch skupín podľa materiálu, z ktorého bola UVŠ vyrobená a zároveň aj podľa typu hrán optickej časti UVŠ (Nederlens, OII – PMMA, oblé okraje optickej časti UVŠ, OII AS, SofTec I. – hydrofilný akrylát, hranaté okraje optickej časti UVŠ).

V súbore očí bola medzi UVŠ z PMMA s oblými okrajmi optickej časti a UVŠ z hydrofilného akrylátu s hranatými okrajmi optickej časti transparentia zadného puzdra na meranej ploche signifikantne rozdielna prvý deň, prvý týždeň, šiesty mesiac a v prvom roku po operácii katarakty v prospech hydrofilného akrylátu s hranatými okrajmi optickej časti UVŠ (Mann-Whitneyho U-test). Výsledkom bola signifikantná rozdielnosť mediánov na hladine $p < 0,05$. Hodnoty mediánov pre transparentie vyšetrené prvý deň boli pre UVŠ z PMMA s oblými okrajmi optickej časti 93,77 % a pre UVŠ z hydrofilného akrylátu s hranatými okrajmi optickej časti 99,04 %. V 6. mesiaci bol medián pre UVŠ z PMMA s oblými okrajmi optickej časti 95,58 %, pre UVŠ z hydrofilného akrylátu s hranatými okrajmi optickej časti 98,16 % a v 1. roku pre UVŠ z PMMA s oblými okrajmi optickej časti 95,65 %, pre UVŠ z hydrofilného akrylátu s hranatými okrajmi optickej časti 97,78 %.

Pomocou neparametrickej analýzy rozptylu ANOVA, ktorá s určitou aproximáciou platí i pre dáta s negaussovskou distribúciou – na výpočet štatistickej významnosti (my sme použili Kruskal-Wallisov test a Dunnov post-test) sme porovnávali všetky UVŠ navzájom. Signifikantný pokles transparentie v súbore, podľa obidvoch testov, sme zistili prvý deň a aj v prvom týždni medzi UVŠ typu Nederlens REF: PC 150. UV a typu OII AS a tiež medzi UVŠ typu Nederlens REF: PC 150. UV a typu SofTec I. Mediány pre tieto UVŠ boli nasledovné: 1. deň pre UVŠ typu Neder-



Graf 1. Kaplan – Meierove krivky prežívania pre oči vyžadujúce doplňujúci chirurgický zásah (Nd:YAG-laser kapsulotómia, „pulírovanie“ – čistenie puzdra, pars plana kapsulektómia)

lens REF: PC 150. UV bol medián transparentie 93,27 %, pre UVŠ typu OII AS 99,02 % a pre UVŠ typu SofTec I. 99,36 %. 1. týždeň po operácii katarakty bol medián pre UVŠ typu Nederlens REF: PC 150. UV 95,42 %, UVŠ typu OII AS 98,31 %, a pre UVŠ typu SofTec I. 98,72 %. V prvom roku vznikol signifikantný rozdiel medzi transparentiami UVŠ typu Nederlens REF: PC 150. UV a typu OII AS. Mediány pri týchto kontrolách boli 94,61 % pre UVŠ typu Nederlens REF: PC 150. UV a 97,66 % pre UVŠ typu OII AS. Jednotlivé výsledky svedčili v prospech UVŠ vyrobených z hydrofilného akrylátu s hranatými okrajmi optických častí typu OII AS a SofTec I.

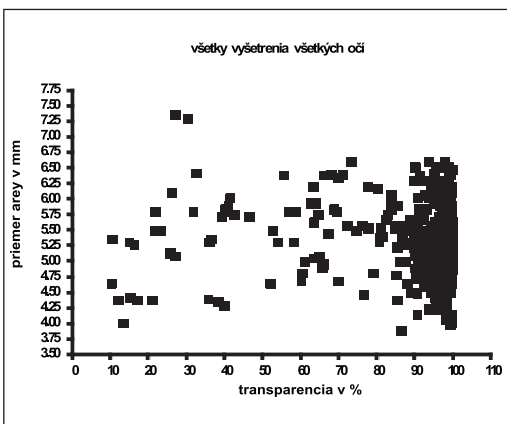
Dlhodobú úspešnosť implantácie UVŠ z rôznych materiálov z hľa-

Tab. 2. Cenzurované oči a oči vyžadujúce doplňujúci chirurgický zásah.

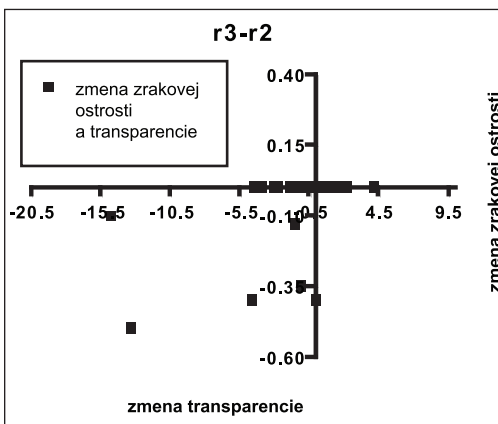
	PMMA		hydrofilný akrylát	
	n	%	n	%
1.kontrola (d1)	40	100,00 %	42	100,00 %
4.kontrola (m6)	40	100,00 %	42	100,00 %
5.kontrola (r1)	38	97,37 %	39	92,31 %
6.kontrola (r2)	33	88,52 %	32	92,31 %
7.kontrola (r3)	26	88,52 %	31	89,33 %
# cenzurované oči	10	25,00 %	7	16,67 %
# oči vyžadujúce doplňujúci chirurgický zásah	4	10,00 %	4	9,52 %

diska potreby doplňujúceho chirurgického zásahu sme hodnotili a graficky zobrazili prostredníctvom Kaplan - Meierových kriviek prežívania. Na porovnanie kriviek prežívania bol použitý logrank test ekvivalentný Mantel-Haenszelovmu testu. Pri porovnaní Kaplan-Meierových kriviek prežívania pre oči vyžadujúce doplňujúci chirurgický zásah nebol zistený signifikantný rozdiel medzi krivkami pre UVŠ z PMMA s oblými okrajmi optickej časti alebo z hydrofilného akrylátu s hranatými okrajmi optickej časti. 4 oči s UVŠ z PMMA s oblými okrajmi optickej časti a 4 oči s UVŠ z hydrofilného akrylátu s hranatými okrajmi optickej časti mali doplňujúcim chirurgickým zásahom riešenú sekundárnu kataraktu. Graf 1 môžu na prvý pohľad skresľovať menšie počty vyšetrených očí pri neskorších kontrolách. V tab. 2 je počet vyšetrených očí pri jednotlivých kontrolách v percentuálnom vyhodnotení.

Porovnanie veľkosti vyšetrovanej plochy a hodnôt transparentie zadného puzdra sme uskutočnili pomocou Spearmanovho korelačného koeficientu „r“. Pri sledovaní vzťahu medzi priemerom vyšetrovanej plochy a hodnotou transparentie zadného puzdra sme zistili, že medzi nimi nie je žiadna korelácia, tzn. že na nami urče-



Graf 2. Porovnanie plocha-transparencia u všetkých sledovaných očí (no = 82)



Graf 3. Zmena zrakovéj ostrosti v závislosti od zmeny transparencie medzi 2. a 3. rokom pri UVŠ vyrobených z PMMA s oblými okrajmi optickej časti

nej ploche môžeme získať rôzne hodnoty transparencie a naopak tú istú hodnotu transparencie zadného puzdra na rôzne veľkej ploche. Hodnotili sme výsledok každého vyšetrenia v súbore, ale aj všetky vyšetrenia sumárne (bodový graf 2). Maximálny priemer plochy, na ktorej sme hodnotili transparenciu zadného puzdra, bol 7,37 mm, minimálny 3,89 mm a priemerná hodnota vyšetřovaného priemeru plochy bola 5,32 mm.

Porovnanie zmeny transparencie a zmeny zrakovéj ostrosti sme hodnotili na základe Spearmanovho korelačného koeficientu „ r “, zistených pri jednotlivých kontrolách v priebehu sledovania očí. Zistili sme, že v súbore očí existovala istá korelácia medzi zmenou zrakovéj ostrosti a zmenou transparencie zadného puzdra v treťom roku (bodový graf 3). Táto signifikantná zmena sa týka modelov UVŠ vyrobených z PMMA, konkrétne Nederlens REF: PC 150. UV. Pri ostatných vyšetřeniach sme žiadnu koreláciu medzi zmenou zrakovéj ostrosti (visus centralis po korekcii) a zmenou transparencie zadného puzdra nepozorovali.

DISKUSIA

Opacifikácia zadného puzdra je stále najčastejšou komplikáciou spojenou so zníženou zrakovou ostrosťou po operácii katarakty. Pri zvyšovaní kvality operácie katarakty zostáva aj naďalej dôležitou otázkou prevencia vzniku OZP. Podľa väčšiny štúdií má výskyt OZP klesajúcu tendenciu, čo sa dá pripísať k stále sa zlepšujúcim chirurgickým postupom, technikám čistenia puzdra a novým typom vnútroočných šošoviek.

Incidencia OZP je vo svete v súčasnosti menej ako 10 % [5], pri UVŠ vyrobených z hydrofóbneho akrylátu je to menej ako 5 % [4]. Mnohé zo štúdií používajú rôzne kritériá hodnotenia OZP. Medzi tieto kritériá patrí zraková ostrosť, počet Nd:YAG-laser kapsulotómii, prípadne strata citlivosti na kontrast.

Až do roku 1990 nebola všeobecne akceptovaná metóda vyhodnocovania OZP. Hayashi a kol. [2] popísali v roku 1998 klinickú denzitometrickú analýzu OZP pomocou analyzátora predného segmentu EAS 1000 (NIDEK), založenú na „scheimpflugovom princípe“ (zosnímanie roviny rezu štrbinovej lampy prostredníctvom plochej šošovky naklonenej voči rovine rezu a roviny filmu tak, že rovina šošovky pretína rovinu filmu a súčasne miestom intersekcie prechádza aj rovina fokusu). OZP je týmto spôsobom vyhodnocovaná len na limitovanej centrálnej oblasti. Hayashi a kol. odporučili vyhodnocovanie centrálnej 3,0mm oblasti v troch rezoch 0, 60 a 120 stupňov meridiánu. Táto metóda si vyžaduje 3-4 minúty pre vyhodnotenie jedného oka.

Na Klinike oftalmológie v Bratislave používame od roku 2001 na hodnotenie OZP analyzátor predného segmentu EAS 1000 (NIDEK). Saika a kol. [6] publikovali v roku 2001 prácu, v ktorej porovnávali OZP meranú na digitálnej fotografii na „scheimpflugovom princípe“ a histopatologické nálezy u ľudí a u zajacov pomocou APS. Podľa týchto autorov fotografie získané analyzátorom predného segmentu dobre znázorňovali opäť puzdra a reprezentovali ich histologický obraz. Fotografie získané analyzátorom EAS 1000 ale nedokázali rozlíšiť OZP vzniknutú regeneračnými lenticulárnymi štruktúrami – Elschnigove perly od fibrózneho typu OZP indukovaného akumuláciou extracelulárnej matrix.

Prospektívnu štúdiu OZP po implantácii UVŠ z PMMA, silikónu a akrylátu uskutočnili autori Hayashi a kol. [3] na 300 očiach. Na vyhodnotenie OZP použili na „scheimpflugovom princípe“ pracujúci systém analýzy a počet Nd:YAG-laser kapsulotómii. Už 3 mesiace po operácii vznikol signifikantný rozdiel OZP medzi PMMA, silikónovou a akrylátovou UVŠ. Stupeň OZP u UVŠ vyrobených z PMMA progredoval výraznejšie ako pri silikónovej a akrylátovej UVŠ.

V klinickej prospektívnej štúdii sme na Klinike oftalmológie LFUK a FNŠP v Bratislave porovnávali UVŠ z rôznych materiálov a rôznych typov okrajov optickej časti UVŠ medzi sebou ale aj jednotlivo. Výsledky sme porovnali s publikovanou svetovou literatúrou.

Náš súbor 82 očí sme vyšetrovali pomocou analyzátora predného segmentu EAS 1000 (NIDEK) verzia 1.21 E. Hodnoty transparentie zadného puzdra sme posudzovali viacerými spôsobmi. UVŠ sme rozdelili podľa materiálov, z ktorých sú vyrobené a podľa hrán ich optických častí. V súbore sa nachádzali 2 materiály: PMMA a hydrofilný akrylát. Z PMMA boli vyrobené UVŠ Nederlens a OII s oblými okrajmi optických častí a z hydrofilného akrylátu OII AS a SofTec I. s hranatými okrajmi optických častí. Pri hodnotení v súbore sme zistili, že signifikantné rozdiely transparentie vznikajú 1. deň, 1. týždeň, 6. mesiac a v 1. roku po operácii katarakty medzi UVŠ z PMMA s oblými okrajmi optických častí a z hydrofilného akrylátu s hranatými okrajmi optických častí. Získané signifikantné premenné v skorých štádiách od operácie (1. deň a 1. týždeň), sú pravdepodobne zaťažené chybou - pooperačnými reakciami predného segmentu oka a z hľadiska cieľa našej práce sú nevýznamné. Avšak signifikantný rozdiel transparentie zadného puzdra v 6. mesiaci a v prvom roku hovorí, že už pol roka po implantácii UVŠ vyrobenej z PMMA s oblým okrajom optickej časti, dochádza v našom súbore očí k tvorbe OZP na rozdiel od UVŠ vyrobenej z hydrofilného akrylátu s hranatým okrajom optickej časti. Po dvoch a po troch rokoch od operácie katarakty sme nezískali signifikantné rozdiely transparentie pravdepodobne pre klesajúci počet hodnôt vyšetrených očí v našom súbore.

Ďalej sme sledovali rozdiely transparentie zadného puzdra medzi všetkými UVŠ navzájom. Každú UVŠ sme porovnávali s každou. Zistili sme, že signifikantný rozdiel transparentie vznikol 1. deň, 1. týždeň a v 1. roku od operácie. 1. deň a 1. týždeň to bolo medzi UVŠ typu Nederlens REF: PC 150. UV a typu OII AS a medzi UVŠ

typu Nederlens REF: PC 150. UV a typu SofTec I. V prvom roku sa líšila signifikantne transparentia zadného puzdra medzi UVŠ typu Nederlens REF: PC 150. UV a typu OII AS. Opäť ako pri predchádzajúcej úvahe, aj tentoraz sa domnievame, že pokles transparentie 1. deň a 1. týždeň bol spôsobený poklesom transparentie predného segmentu oka po operácii. Signifikantný pokles transparentie zadného puzdra v 1. roku po operácii medzi UVŠ typu Nederlens REF: PC 150. UV a typu OII AS, potvrdzuje naše predchádzajúce výsledky.

Podľa našich výsledkov môžeme povedať, že sledované faktory: materiál, typ hrán optickej časti UVŠ majú dôležitú úlohu vo vývoji OZP.

V ďalšom kroku sme porovnávali veľkosť hodnotenej plochy s hodnotou name-ranej transparentie zadného puzdra. Hodnotili sme každé kontrolné vyšetrenie zvlášť a zároveň aj všetky kontroly spolu. Zistili sme, že medzi vyšetrouvanou plochou a hodnotou transparentie nie je korelácia. Na ploche tej istej veľkosti môžeme name-rať rôzne hodnoty transparentie a naopak rovnaké hodnoty transparentie na plochách rôznej veľkosti. Najmenšia plocha v základnom súbore mala priemer 3,89 mm, najväčšia 7,37 mm. Tieto hodnoty predstavujú najmenší a najväčší priemer plochy prednej cirkulárnej kapsulorexy vo vyšetrouvanom súbore. Pri hľadaní metódy hodnotenia OZP APS sa nám predná cirkulárna kapsulorexa javila ako vhodný parameter, pretože nami používaný software nedisponuje konštantnou plochou na vyhodnocovanie transparentie. Keďže japonskí autori [2,4,8] vo svojich štúdiách uvádzajú 3 a 5mm plochy vyšetrouvané na APS, predpokladáme, že tento nedostatok je len otázkou chýbajúceho software. Veľkosť prednej cirkulárnej kapsulorexy je do veľkej miery konštatným parametrom u daného oka, hoci o jeho nemennosti možno diskutovať. Priemerný priemer plochy v súbore bol 5,32 mm. Ide však len o orientačnú hodnotu, vzhľadom na skutočnosť, že pri každom oku sa hodnotila jeho konkrétna veľkosť plochy prednej cirkulárnej kapsulorexy. Sme si vedomí, že táto skutočnosť zafažuje naše výsledky určitou, bližšie nedefinovatelnou chybou.

Kaplan-Meierove krivky prežívania pre UVŠ z PMMA s oblými okrajmi optickej časti a UVŠ z hydrofilného akrylátu s hranatými okrajmi optickej časti sa signifikantne nelíšili. Po troch rokoch od začiatku sledovania bolo s UVŠ z PMMA s oblými okrajmi optickej časti vyšetrených 88,52 % očí, s UVŠ z hydrofilného akrylátu s hranatými okrajmi optickej časti 89,33 % očí. Počet cenzurovaných očí, ktoré predstavujú straty v našom sledovaní, či už pre stratu kontaktu alebo úmrtie bol v skupine UVŠ z PMMA s oblými okrajmi optickej časti 10 t.j. 25 %, a v skupine UVŠ z hydrofilného akrylátu s hranatými okrajmi optickej časti 7, t.j. 16,67 %. Pre nás najdôležitejší údaj, t.j. počet očí pri ktorých bol potrebný doplnujúci chirurgický zásah, sa v oboch skupinách nelíšil. Pre obidve skupiny to boli 4 oči, t.j. 10% pri UVŠ z PMMA s oblými okrajmi optickej časti a 9,52 % pri UVŠ z hydrofilného akrylátu s hranatými okrajmi optickej časti.

Môžeme zhrnúť, že kritérium „chirurgická intervencia“ (Nd:YAG-laser kapsulotómia, „pulírovanie“-čistenie puzdra, pars plana kapsulektómia) pre hodnotenie OZP pri porovnávaní jednotlivých typov UVŠ sa pri našom sledovaní neprejavilo ako objektívne.

Posledným kritériom hodnotenia súboru bolo sledovanie zmeny zrakovej ostrosti v porovnaní so zmenou transparentie zadného puzdra. Porovnávali sme postupne všetky kontroly a síce medzi 1. týždňom a 3. mesiacom, 3. mesiacom a 6. mesiacom, 6. mesiacom a 1. rokom, 1. rokom a 2. rokom, 2. rokom a 3. rokom a napokon aj medzi 3. rokom a 1. týždňom po operácii katarakty. Signifikantnú zmenu sme zistili až medzi 3. a 2. rokom od operácie katarakty a to pri UVŠ typu Nederlens REF: PC 150. UV. Pri ostatných kontrolách nebola zistená korelácia medzi zmenou zrakovej ost-

rostiti a zmenou transparentie zadného puzdra. Keďže zrakovú ostrosť ovplyvňuje najmä transparentia centrálnej časti zadného puzdra, pri opacifikácii v periférnejších zónach nemusí vôbec dochádzať k jej zhoršeniu. Zraková ostrosť je podľa nášho názoru parametrom, ktorý neodzrkadľuje celú transparentiu zadného puzdra. Posudzovanie tohto parametra v súvislosti s OZP môže skresľovať jej objektívne hodnotenie.

ZÁVER

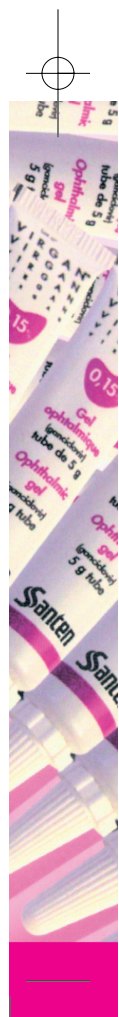Opacifikácia zadného puzdra šošovky po operácii katarakty a implantácii UVŠ má síce klesajúci, ale z pohľadu praxe stále častý výskyt. Preto je potrebné popri komplexnom oftalmologickom vyšetrení (centrálne zraková ostrosť prirodzene i po korekcii, vyšetrenie optických médií oka i sietnice) využiť aj moderné možnosti vyšetrenia. Zavedenie analyzátora predného segmentu EAS 1000 (NIDEK) do klinickej praxe vyplňa práve tento priestor, keďže umožní pomocou špeciálneho softwaru pri vyšetrení analyzovať nálezy pri sekundárnej katarakte a na základe toho pristúpiť aj k jej riešeniu.

Pri porovnaní UVŠ z PMMA s obľúbenými okrajmi optickej časti a z hydrofilného akrylátu s hranatými okrajmi optickej časti sme zistili (v odstupe 6 mesiacov a 1 roku po operácii) signifikantný rozdiel v transparentii zadného puzdra v prospech hydrofilného akrylátu s hranatými okrajmi optickej časti. Po porovnaní transparentie zadného puzdra šošovky jednotlivých typov UVŠ v našich podmienkach, sme zistili najčastejší výskyt OZP u UVŠ typu Nederlens REF: PC 150. UV.

Na hodnotenie OZP sú vo svete štandardizované a objektívne vyhodnocovacie systémy. Technický pokrok so sebou prináša stále dokonalejšie prístrojové vybavenie – dokonalejšie však neznamená dokonalé. APS EAS 1000 (NIDEK) je aj podľa našich skúseností vhodným prístrojom na sledovanie OZP po implantácii rôznych typov umelých vnútroočných šošoviek vo výskume ako aj v klinickej praxi. Štandardizovaná retroiluminačná fotografia sa stala pomocným diagnostickým vyšetrením na hodnotenie a objektívnu analýzu OZP. Napriek skutočnosti, že ohraničovanie vyhodnocovanej plochy v našom sledovaní je zaťažované subjektívnou chybou, pokladáme APS za vhodný prístroj na objektívne hodnotenie OZP. Dôležitú rolu však zohráva vývoj a výber vhodného softwaru.

LITERATÚRA

1. **Dörrová, P., Krásnik, V., Strmeň, P. et al.:** Naše prvé skúsenosti s analyzátorom predného segmentu EAS 1000 (NIDEK), Čes. a slov. Oftal., 6, 2003: 433-437.
2. **Hayashi, K., Hayashi H., Nakao, F. et al.:** In vivo quantitative measurement of posterior capsule opacification after extracapsular cataract surgery, Am. J. Ophthalmol., 125, 1998: 837 – 843.
3. **Hayashi, K., Hayashi, H., Nakao, F. et al.:** Changes in posterior capsule opacification after poly(methylmethacrylate), silikone and acrylic intraocular lens implantation, J. Cataract Refract. Surg., 27, 2001: 817–824.
4. **Hayashi, K., Hayashi H.:** Posterior capsule opacification in the presence of an intraocular lens with a sharp versus rounded optic edge, Ophthalmology, 112, 2005: 1550–1556.
5. **Pandey, S. K., Apple, D. J., Werner, L. et al.:** Posterior capsule opacification: A Review of the Aetiopathogenesis, Experimental and clinical studies and factors for prevention, Ophthalmol., 52, 2004: 99–112.
6. **Saika, S., Miyamoto, T., Ishida, I. et al.:** Comparison of Scheimpflug images of posterior capsule



- opacification and histological findings in rabbits and humans, J. Cataract Refract. Surg., 27, 2001: 1088–1092.
7. **Schaumberg, D. A., Dana, M. R., Christen, W. G. et al.:** A systemic overview of the incidence of posterior capsule opacification, Ophthalmology, 105, 1998: 1213–1221.
 8. **Wang, M., C., Wong, L., C.:** Digital retroilluminated photography to analyze posterior capsule opacification in eyes with intraocular lenses, J. Cataract Refract. Surg., 26, 2000: 56–61.

MUDr. Patricia Krajčová
Klinika oftalmologie LF UK a FNŠP
Mickiewiczova 13
813 69 Bratislava
patriciakrajcova@centrum.sk