
EPI-LASIK – 2-ročné klinické skúsenosti

Juhás T. ml., Juhás T., Horňák M., Lenártová E., Hudák R.1

Očná klinika LF UPJŠ, Košice,
prednosta prof. MUDr. T. Juhás, DrSc.

¹Strojnícka fakulta TU, Košice, prednosta katedry biomedicínskeho in-
žinierstva prof. Ing. J. Živčák, Ph.D.

Súhrn

Ciel: Overiť v našich podmienkach novú laserovú refrakčnú metódu a zhodnotiť klinické výsledky Epi-Lasiku ako chirurgickej povrchovej ablačnej techniky, pre úpravu nízkej a strednej myopie.

Metódy: Dvadsať očí u 10 pacientov malo urebený Epi-Lasik na úpravu nízkej a strednej krátkozrakosti. Priemerný sféricky ekvivalent (PSE) pred operáciou bol $-3,64 \pm 1,9$ D a najlepšia korigovateľna zrakova ostrosť (BCVA) bola pred operáciou od 1,0 do 0,8 u 100 % očí.

Všetky výkony povrchovej epiteliálnej separácie boli urobené Krumeich-Barrakerovým mikrokeratómom (Lasitome Gebauer). V pooperačnom období pacienti vyplňovali dotazník stupňa pocítovanej bolesti.

Výsledky: Priemerná nekorigovaná zraková ostrosť (UCVA) 1 mesiac po operácii bola od 1,0 do 0,8 u 90 % očí.

Po 12 mesiacoch bol PSE $-0,262 \pm 0,15$ D (od $-0,25$ do $0,25$ D).

100 % očí malo po 6 mesiacoch normálny nález na rohovkách bez tzv. hazov.

Po 24 mesiacoch bol PSE $-0,258 \pm 0,14$ D a neboli pozorované žiadne rohovkové skalenia.

Záver: Prvé klinické výsledky potvrdzujú, že Epi-Lasik je bezpečná a efektívna metóda refrakčnej úpravy nízkej a strednej krátkozrakosti. Ďalšie klinické štúdie určite dokážu opodstatnené uplatnenie tejto novej povrchovej ablačie v refrakčnej chirurgii.

Kľúčové slová: Epi-Lasik, nízka a stredná myopia

Summary

EPI-LASIK – 2 Years' Clinical Results

Purpose: To evaluate the clinical results of Epi-LASIK, a new surface ablation surgical technique for the treatment of low and middle myopia. **Methods:** Twenty eyes of 10 patients had Epi-LASIK for the correction of low and middle myopia. Mean preoperative spherical equivalent of the refractive error was 3.64 diopters (D) \pm 1.9 D, and the best spectacle-corrected visual acuity was from 1.0 to 0.8 in 100 % of eyes. All epithelial separations were performed with the Krumeich-Barraker microkeratome (Lasitome Gebauer). In the postoperative period the patients filled out

a questionnaire grading pain score of the treated eyes. Results: The mean uncorrected visual acuity at 1 month after the operation was from 1.0 to 0.8 in 90 % of eyes. After 12 months, the mean spherical equivalent of the refractive error of the treated eyes was -0.262 ± 0.15 D (from -0.25 to $+0.25$ D). One hundred percent of eyes had clear corneas at 6 months after the treatment. After 24 months, the mean spherical equivalent of the refractive error was -0.258 ± 0.14 D, no "haze" was observed. Conclusions: The first clinical results suggest that Epi-LASIK is a safe, less painful and efficient method for the correction of low and middle myopia. We suppose, further studies will establish this method as a very good alternative surface ablation procedure.

Key words: Epi-LASIK, low and middle myopia

Čes. a slov. Oftal., 63, 2007, No. 4, p. 243–248

ÚVOD

Epi-Lasik je nová, sľubná metóda refrakčnej chirurgie. Ponúka rýchlu rehabilitáciu videnia, minimálnu pooperačnú bolesť a je bez známych komplikácií so strany stromy a rohovkovej lamely, ktoré vidíme po Lasiku.

Oproti Lasiku a PRK je bez rizika apoptózy epiteliálnych buniek bez rizika jazvenia, bez tvorby iregulárneho kolagénu a postalkoholovej devitalizácie epiteliálnych buniek.

Z tohoto pohľadu sa Epi-Lasik javí ako výber toho najlepšieho zo všetkých doteraz známych metód.

Podstatou tejto metódy je, že pomocou epikeratotómu možno odseparovať rohovkový epitel od stromy bez použitia alkoholu a vzniknutú epiteliálnu lamelu možno po fotoablácii vrátiť na pôvodné miesto.

Naším cieľom bolo overiť novú, rozvíjajúcu sa metódu laserovej refrakčnej chirurgie v našich podmienkach.

V tejto práci prezentujeme prvé klinické výsledky Epi-Lasiku dosiahnuté pri korekcii ľahkej a strednej myopie a myopického astigmatizmu.

MATERIÁL A METODIKA

Pracovali sme s Krumeich-Barraquerovým Microkeratomom, firmy Gebauer, tzv. LASITOME.

Ide o automatický, lineárny systém s dvoma nezávislými motormi, pracujúci v automatickom alebo manuálnom operačnom móde. Rýchlosť pohybu metallickej hlavice keratému je od 0,4–3,0 mm/sec. Oscilácia žiletky od 5 000 do 20 000 RPM.

Pred operáciou a po vytvorení epiteliálneho laloku bolo urobené pachymetrické vyšetrenie (Pachymeter SP 3000, Tomey).

OPERAČNÝ POSTUP

Operované oko je anestetizované lokálnymi anestetikami oxybuprocaini hydrochloridum (Benoxi) kvapky a pripravené výplachom povidoniodine na operáciu. Samotná operácia Epi-Lasikom je veľmi podobná operácii štandardným Lasikom.

Po presnom naložení sukčného prstenca na označenú rohovku, stlačením pedálu začína automatický proces s horizontálnou osciláciou žiletky, ktorá presne odseparuje epitel a hlavica sa vráti do pôvodnej polohy. Odseparovaný lalok epitelu má priemer približne 10 mm a hrúbku asi 40 μm a jemnou kanylou sa zroluje do nazálnej strany. Po laserovej ablácii sa epitelový lalok jemnou kanylou za pomoci irigácie vráti na pôvodné miesto podľa označenia rohovky a na oko sa naloží terapeutická kontaktná šošovka.

Všetky oči boli operované excimerovým laserom Aesclepiion firmy Zeiss. U všetkých očí bol cieľ dosiahnuť pooperačne emetropiu.

VÝBER PACIENTOV

Epi-Lasik bol realizovaný na 20 očiach, u 10 pacientov s ľahkou a strednou myopiou (od -1,0 do -7,0 D) v období od Júna do Septembra 2004. Priemerný vek bol 26,8 \pm 4,1 roka, žien bolo 6 (60 %), mužov bolo 4 (40 %). Sférický ekvivalent pred operáciou bol od -1,0 D do -7,0D, cylindrický do -2,0Dcyl.

Predoperačné vyšetrenia zahrňovali manifestnú refrakciu a refrakciu v cykloplegii, rohovkovú topografiu, biomikroskopiu, aplanačnú tonometriu a fundoskopiu. V hodnotenom súbore bol pred operáciou priemerný sféricky ekvivalent refrakcie -3,64 \pm 1,9 D (od -1,0 do -7,0 D). Priemerná cylindrická refrakcia -0,49 \pm 0,24Dcyl (od -0,25 do -2,0 Dcyl).

Nekorigovanú zrakovú ostrosť (UCVA) pred operáciou nemalo od 0,8 do 0,5 žiadne oko. Od 0,33 do 0,01 malo UCVA 14 očí (70 %). Od 0,066 do 0,025 6 očí (30 %).

Najlepšie korigovanú zrakovú ostrosť (BCVA) pred operáciou malo 1,0–0,8 100 % očí.

Všetci pacienti boli poučení o podstate operácie a podpísali informovaný súhlas.

DOBA SLEDOVANIA

Kontaktné šošovky (Alergan) boli odstránené všetkým pacientom 3 dni po operácii. Pooperačná liečba počas tohto obdobia pozostávala z diclofenac sodium 0,1% (Uniclofen) kvapiek 4-krát denne a kombinovanými kvapkami fluoromethonolumentamicin sulfat (Infectoflam) 4-krát denne. Po vybratí kontaktných šošoviek liečba pokračovala kvapkami Infectoflam 2-krát denne a umelými slzami (Hypromelozá P) 4-krát denne po dobu 4 týždňov.

Pooperačné vyšetrenia, ktoré zahrňovali vyšetrenie zrakovéj ostrosti, aplanačnú tonometriu, topografiu rohovky a biomikroskopiu boli realizované 1. týždeň po operácii 1, 3, 6 a 12, 18 a 24 mesiacov po operácii.

Po vybratí KŠ vyplnili operovaní pacienti dotazník informujúci o tzv. skóre bolesti, kde pacient označil svoje pocity bolesti počas prvých 3 dní následovne:

- 0 = žiadna bolesť
- 1 = mierna bolesť
- 2 = stredne silná bolesť nevyžadujúci si analgetickú liečbu
- 3 = silná bolesť vyžadujúca si analgetickú liečbu
- 4 = silná, ostrá pretrvávajúca bolesť

Subepiteliálne skalenia tzv. „haze“ boli klasifikované podľa Seilerovej škály následovne:

- 0 = číra rohovka
- 1 = tzv. trace – jemné sieťovité opacity
- 2 = jemné vločkovité opacity
- 3 = stredné opacity ľahko obmedzujúce viditeľnosť detailov dúhovkových štruktúr
- 4 = opacity obmedzujúce diferencovateľnosť dúhovkových štruktúr

VÝSLEDKY

Odseparovanie epiteliálnej lamely bolo vo všetkých prípadoch úspešné. Priemerná hrúbka lamely bola $56 \pm 8,7$ mikronov. Integrita a kvalita povrchu stromy bola vo všetkých prípadoch hodnotená ako vynikajúca. V dvoch prípadoch bola lamela mierne natrhnutá pri jej spätnej úprave. Iné peroperačné alebo pooperačné komplikácie neboli zaznamenané.

Zraková ostrosť (UCVA) 1. týždeň po operácii bola od 0,8 do 1,0 u 18 očí (90 %). Do 0,66 u 2 očí (10 %).

Všetky rohovky boli transparentné bez hazov.

V priebehu prvého pooperačného dňa 5 pacientov (50 %) udávalo bolesť podľa škály 2. stupňa. Zvyšok pacientov udávalo prvý deň len miernu bolesť, resp. žiadny diskomfort – priemer bol $1,3 \pm 0,46$ stupňa.

V priebehu druhého pooperačného dňa 6 pacientov (30 %) hodnotilo bolesť podľa 1. st. ostatný ako st. 0. V priemere $0,6 \pm 0,24$ st.

V 3. pooperačný deň 3 pacienti ako 1. st. ostatný ako st. 0. Na 4. pooperačný deň žiaden pacient neudával bolesť. V priemere $0,3 \pm 0,21$ st. (graf 1). 1 mesiac po operácii bola UCVA od 1,0–0,8 v 90 % (18 očí), od 0,8 do 0,66 v 10 % (2 očí). PSE bol $-0,27 \pm 0,18D$.

3 mesiace po operácii bola UCVA od 1,0–0,8 v 80 % (16 očí) od 0,8–do 0,66 10 % (2 očí), od 0,66 do 0,4 10 % (2 očí). PSE bol $-0,269 \pm 0,14 D$.

Zlepšenie dosiahlo 100 % očí.

Najlepšie korigovaná ZO (BCVA) bola od 1,2 do 1,0 u 100 % očí (N = 20), pričom priemerná okuliarová korekcia bola $-1,25 \pm 0,6D$. Žiadne oko nestratilo ani 1 riadok z BCVA, a 9 očí (45 %) získalo 1 alebo 2 riadky .

6 mesiacov po operácii boli výsledky podobné a líšili sa len v tom, že len 6 očí (30 %) získalo 1 riadok. PSE bol $-0,262 \pm 0,16 D$.

12 mesiacov po operácii bol PSE $-0,262 \pm 0,15 D$ (od $-0,25$ do $0,25 D$) pričom 16 (80 %) liečených očí bolo v rozmedzí $\pm 0,5 D$, 18 očí (90 %) do $\pm 0,75D$.


Len 2 očí (10 %) dosahovali BCVA 1,0 s korekciou do $-2,0D$. Po 18 mesiacoch bol PSE $-0,264 \pm 0,16D$.

18 a 24 mesiacov po operácii boli výsledky prakticky identické až na oči s -2,0 D, ktoré boli 6 mesiacov po re-Epilasiku s UCBA 1,0.

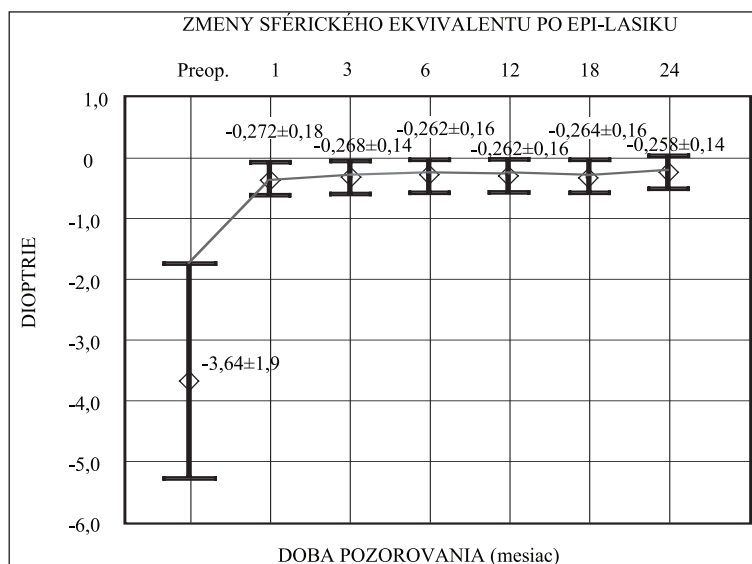
24 mesiacov po operácii bol PSE $-0,258 \pm 0,14$ (graf 2) a neboli pozorované žiadne „hazy“.

Výskyt „hazov“ v jednotlivých kontrolovaných obdobiach bol následovný:

1 mesiac po operácii boli pozorované trace, tzn. „haze“ stupňa 1. u 2 očí (10) %. 3 mesiace u tých istých očí boli pozorované rovnaké haze. Po 6 mesiacoch po operácii haze 0, teda číre rohovky. 12, 18 a 24 mesiacov po operácii rohovky bez „hazov“.



Graf 1. Skóre bolestivosti po Epi-Lasiku.



Graf 2. Zmeny priemerného sférického ekvivalentu po Epi-Lasiku

DISKUSIA

Najväčším prínosom Epi-Lasiku je , že bez použitia alkoholu alebo iných chemických látok možno odseparovať epitelialnu lamelu, ktorá má konštantné rozmery. Mikroskopické štúdie navyše potvrdzujú, že takto vytvorená epiteliálna lamela zanecháva hladkú a neporušenú bazálnu membránu, pretože subepiteliálny separátor oddeľuje epitel vo vrstve lamina densa bazálnej membrány, pričom lamina densa a lamina lucida po mechanickom odseparovaní majú normálnu morfológickú štruktúru po celej dĺžke bazálnej membrány (5,6). Preto epiteliálne bunky môžu vytvárať hemidesmosomy, ktorými prichytia lamelu k stróme.

Na rozdiel od toho pri použití 15% alebo 20% alkoholu u Laseku vrstva buniek lamina lucida je porušená a bunky lamina densa chýbajú a postihnuté keratocyty tak môžu produkovať iregulárne kolagénne vlákna, ktoré sú pôvodom tzv. hazov (5).

Táto štúdia ukazuje, že Epi-Lasik je efektívna metóda korekcie ľahkej a strednej myopie. Vytvorenie a znovu priloženie epiteliálnej lamely by malo oproti klasickej PRK znížiť pooperačnú bolestivosť, urýchliť rehabilitáciu videnia a hlavne odstrániť výskyt hazov.

Týždeň po operácii bola nekorigovaná zraková ostrosť (UCVA) do 0,8 u 90 % očí. Lasekové štúdie uvádzajú od 50 do 75% (1-4).

Tri mesiace po operácii bola UCVA u 80 % očí podobne ako u Lasekových štúdií.

U všetkých pacientov boli KŠ odstránené 3 dni po operácii. V prvý pooperačný deň až 50 % pacientov udávalo bolesti, ktoré ale nemuseli tlmiť analgetikami, čo je rozdiel od Lasiku. Epi-Lasik možno hodnotiť ako celkom bezbolestnú procedúru.

Hazy boli pozorované 3 mesiace po operácii u 10 % očí. Je to menší výskyt ako u Laseku, kde napr. Claringbold (2) uvádza 13 % hazov sýtosti trace 3 mesiace po operácii. Anderson (1) uvádza u 2 očí s predoperačným sférickým ekvivalentom od -5,0 do -7,0, hazy 2. stupňa. Výskyt hazov teda nemožno ani u Epi-Lasiku vylúčiť, i keď po 6 mesiacoch neboli už pozorované žiadne.

Stabilita refrakcie je rovnako dobrá ako po PRK a Laseku. 1 rok po operácii malo 90 % očí sféricky ekvivalent do $\pm 0,5$ D, podobne aj po 2 rokoch.

ZÁVER

Epi-Lasik je novou, efektívnou a sľubnou metódou refrakčnej chirurgie. I keď to nie je celkom bezbolestná metóda, rehabilitácia videnia, efektivita a stabilita je u ľahkej a strednej myopie podobná ako u Lasiku. Navyše výskyt hazov je minimálny a dočasný. Ďalšie štúdie určite potvrdia opodstatnenosť a indikačné hranice Epi-Lasiku napr. aj u ťažkej myopie.

LITERATÚRA:

1. **Anderson, N.J., Beran, R.F., Schneider, T.L.:** Epi-Lasek for correction of myopia and myopic astigmatism. *J. Cataract. Refract. Surg.*, 28, 2002; 8: 1343–1347.
2. **Claringbold II, T.V.:** Laser-assisted subepithelial keratectomy for the correction of myopia. *J. Cataract. Refract. Surg.*, 28, 2002; 1: 18–22.
3. **Gabler, B. et al.:** Vitality of epithelial cells after alcohol exposure during laser-assisted subepithelial keratectomy flap preparation. *J. Cataract. Refract. Surg.*, 28, 2002; 10: 1841–1846
4. **Kornilovsky, I.M.:** Clinical results after subepithelial photorefractive keratectomy (LASEK). *J. Refract. Surg.* 17, 2001; 2: 222–223.
5. **Kim, S.Y., Sah, W.J., Lim, Y.W. et al.:** Twenty percent alcohol toxicity on rabbit corneal epithelial cell viability and morphology after dilute alcohol exposure. *Invest. Ophthalmol., Vis., Sci.*, 43, 2002; 11: 2593–2602.
6. **Pallikaris, I.G. et al.:** Epi-LASIK: Preliminary clinical results of an alternative surface ablation procedure. *J. Cataract. Refract. Surg.*, 31, 2005; 8: 879–885.

*Prof. MUDr. Tomáš Juhás, DrSc.
Očná klinika, LF UPJŠ Košice
Tr. SNP č. 1
040 11 Košice*