

Klinické výsledky korekce afakie sekundární implantací na duhovku fixované předněkomorové čočky

Lorencová V., Rozsival P., Urminský J.

Oční klinika LFUK a FN, Hradec Králové, přednosta
prof. MUDr. P. Rozsival, CSc.

Souhrn

Autoři referují o výsledcích sekundární implantace předněkomorové nitrooční čočky (PKIOL) Artisan® Aphakia. Tyto speciálně konstruované iris claw čočky fixované na duhovku pro korekci afakie jsme na Oční klinice v Hradci Králové implantovali v 51 případech (51 očí, 48 pacientů) v období od srpna 2002 do května 2005. Nejčastější indikací bylo ve 33 % předchozí trauma s poškozením čočky a následnou pooperační afakií. Druhou nejčastější příčinou použití PKIOL byla ve 29 % nepřítomnost čočky po operacích zadního segmentu pro amoci sítnice. V 18 % vznikla afakie jako následek komplikované intrakapsulární nebo extrakapsulární extrakce čočky. Dalšími indikacemi v souboru (20 %) s implantovanou PKIOL jsou pacienti se subluzovanou vlastní čočkou u Marfanova syndromu, po operaci zadního segmentu pro hemoftalmus s primární extrakcí katarakty bez implantace IOL, po luxaci umělé nitrooční čočky nebo čočkových hmot jako primární komplikaci po operaci katarakty.

Průměrný věk pacientů v době operace byl 59 let (v rozmezí od 8 do 86 let). Největší zastoupení měli muži v 70,6 %. V souboru bylo jedno dítě.

Před operací byla průměrná sférická refrakce $+9,8 \text{ D} \pm 2,2 \text{ D}$ (rozmezí od 3 do 15 D), průměrná nekorigovaná zraková ostrost byla $0,05 \pm 0,09$, nejlépe korigovaná zraková ostrost byla $0,42 \pm 0,29$. Peroperačně nebyla zaznamenána žádná komplikace. Sledovanými parametry byla zraková ostrost, refrakce, poloha čočky, výskyt komplikací. Průměrná sledovací doba souboru byla 13,0 měsíců (rozmezí od 2 do 30).

Po operaci klesla průměrná sférická refrakce na $-0,5 \pm 1,62 \text{ D}$. Nekorigovaná zraková ostrost byla $0,27 \pm 0,23$ a nejlépe korigovaná zraková ostrost $0,43 \pm 0,28$. Z komplikací jsme zaznamenali ve třech případech sekundární glaukom, ve dvou případech krvácení do přední komory, v pěti případech iritidu a u jednoho oka subluzaci čočky.

Klíčová slova: afakie, sekundární implantace, Artisan Aphakia IOL, předněkomorová čočka

Summary

Clinical Results of the Aphakia Correction by Means of Secondary Implantation of the Iris-Fixated Anterior Chamber Intraocular Lens

The authors refer about the results of the secondary implantation of the anterior chamber intraocular lens (AC IOL) Artisan® Aphakia. Those specially con-

structured iris claw lenses for aphakia correction, fixated on the iris, were implanted at the Department of Ophthalmology in Hradec Králové (Königgrätz, Czech Republic) during the period August 2002 – May 2005 in 51 cases (51 eyes, 48 patients). The most common indication (33 % of cases) was the previous trauma with lens damage and consequent postoperative aphakia. The second most common cause (in 29 %) of AC IOL use was the absence of the lens after the posterior segment surgery due to the retinal detachment. In 18 % of cases the aphakia was as a result of the complicated intracapsular or extracapsular cataract extraction. The other indications (20 %) for the AC IOL implantation are patients with subluxated their own (natural) lens in Marfan's syndrome; after posterior segment surgery due to the intravitreal hemorrhage with primary cataract extraction without the IOL implantation; and after the luxation of the artificial intraocular lens or the lens remnants as a primary complication after the cataract surgery.

The average patients' age at the time of surgery was 59 years (range, 8–86 years). Men participated in 70.6 % of cases. In the group of patients, there was one child as well. Before the surgery, the average spherical refractive error was $+9.8 \pm 2.2$ diopters (D) (range, 3 – 15 D), the average uncorrected visual acuity was 0.05 ± 0.09 ; the best-corrected visual acuity was 0.42 ± 0.29 . No complication during the surgeries was noticed. The followed parameters were visual acuity, refraction, AC IOL position, and occurrence of complications. The average follow-up period was 13.0 months (range, 2–30 months). After the surgery, the average spherical refraction decreased to -0.5 ± 1.62 D. The uncorrected visual acuity was 0.27 ± 0.23 and the best-corrected visual acuity was 0.43 ± 0.28 . As complications, we noticed the secondary glaucoma in three cases, in two cases bleeding into the anterior chamber, in 5 cases iritis, and in one case the subluxation of the artificial lens.

Key words: aphakia, secondary implantation, Artisan Aphakia IOL, anterior chamber lens, AC IOL

Čes. a slov. Oftal., 63, 2007, No. 4, p. 285–291

ÚVOD

Pooperační afakie, která byla standardním jevem v počátcích rozvoje chirurgie katarakty, v minulosti nutně vyžadovala použití brýlové korekce. Výsledný stav byl pro pacienta kosmetickým i funkčním omezením (deformace obrazu, omezení zorného pole). S dalším rozvojem techniky extrakapsulární extrakce čočky a fakoemulzifikace umožňující implantaci nitrooční čočky (IOL) se značně zmenšil počet afakických očí. Přes veškeré úsilí chirurgů i v současnosti existují důvody, kdy primárně nelze nitrooční čočku použít.

Přítomnost umělé IOL v operovaném oku lze považovat za standard z důvodů anatomických i funkčních. V neposlední řadě se jedná o bariéru mezi předním a zadním segmentem oka bránící prolapsu sklivce a mající protektivní vliv na možné odchlípní sítnice.

Při sekundární implantaci (v druhém kroku) u pacientů s absencí nebo nedostatečnou podporou zadního pouzdra lze použít zadněkomorovu čočku (ZKIOIOL) s implantací do sulcus ciliaris (předpokladem je zachování předního pouzdra) nebo transsklerální fixace ZKIOIOL v ciliárním sulku při úplné ztrátě čočkového pouzdra. Další možností je předněkomorová čočka (PKIOIOL) s fixací v úhlu nebo se speciálním úchy-

tem klepítky za duhovku. Nemůžeme opominout také možnost přišití předněkomorové nebo zadněkomorové čočky za duhovku.

V naší práci informujeme o vlastních zkušenostech s použitím PKIOL Artisan Aphakia. PKIOL iris claw byly využívány od jejich uvedení na trh v roce 1976 ke korekci afakie v rámci kataraktové chirurgie. Čočky Artisan jsou používány od roku 1986, kdy Worst a Fechner implantovali první generaci bikonkávních čoček. Její unikátnost spočívá ve fixačním úchytu za střední periferii duhovky. Je tak umožněna stabilní fixace a diagnostická mydriáza zornice.

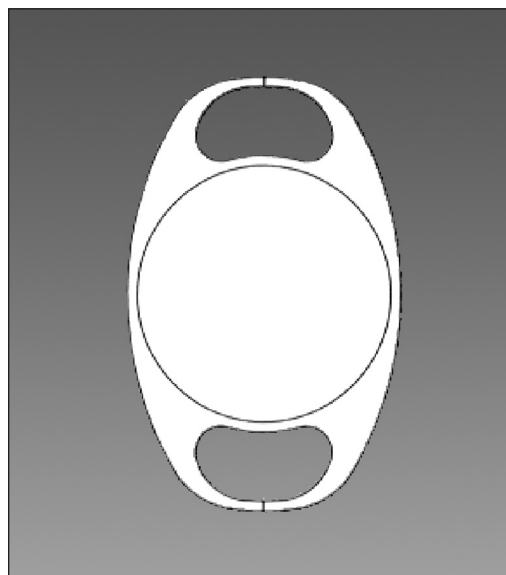
MATERIÁL A METODIKA

Retrospektivně jsme zhodnotili 48 pacientů (51 oko) se sekundární implantací čočky Artisan Aphakia, kteří byli operováni na Oční klinice LFUK a FN v Hradci Králové od srpna 2002 do května 2005. Průměrný věk celého souboru byl 59 let. Nejmladším pacientem bylo 8 leté dítě a nejstarší měl 86 let. Převahu měli muži (36krát), žen v souboru bylo 11.

V grafu 1 jsou podrobně zaznamenány příčiny afakie a tedy indikace k sekundární implantaci. Je patrné, že největší procento (33 %) tvoří pacienti po předchozím traumatu. Druhou velkou skupinu (29 %) jsou oči po předchozí pas plana vitrektomii (PPV) pro amoci sítnice, kde v průběhu operačního výkonu bylo nutné provést extrakci čočky. U 18 % očí byla příčinou afakie předchozí operace katarakty metodou extrakapsulární nebo intrakapsulární extrakce čočky provedené v minulosti. U dalších 10 % očí se jedná o pacienty s Marfanovým syndromem, jehož součástí byla subluzovaná vlastní čočka. Zbýlých 10 % afakických očí tvoří oči s následnou PPV pro hemoftalmus, dále po komplikaci v průběhu primární operace katarakty s luxací čočkových hmot do sklivce nebo po luxaci artefakické nitrooční čočky do sklivcového prostoru.

Před operací jsme standardně prováděli vyšetření zrakové ostrosti korigované, nekorigované, podrobné vyšetření předního a zadního segmentu. K výpočtu dioptrické mohutnosti PKIOL jsem použili UZ biometrii (CompuSscan LT, STORZ) a také optickou metodu (IOL – Master, Zeiss). A – konstanta doporučená pro předněkomorovou čočku byla 115,3.

Na obr. 1 je schematicky znázorněna čočka Artisan Aphakia od firmy Ophtec. Je to bikonvexní intraokulární čočka z PMMA materiálu o celkovém průměru 8,5 mm s optickou částí o velikosti 5 mm. Její unikátnost je dána speciálním úchytem haptik za duhovku. Tím je umožněno dobré vidění pacienta, možnost vyšetření sítnice v mydriase, za duhovku je fixo-



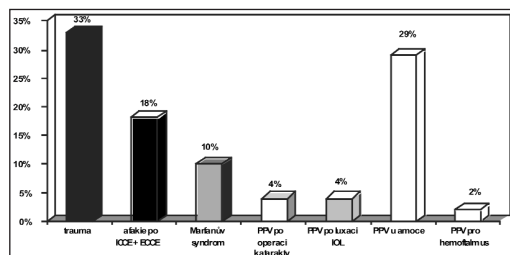
Obr. 1. Schéma PKIOL Artisan aphakia

vána pevně bez možnosti subluxe či rotace. Doporučeno je umístění této čočky v horizontální poloze z operačního řezu u č. 12. Lze ji ale použít i u pacientů s poškozenými nebo chybějícím strukturami duhovky a změnit osu implantace do jiné roviny.

Operace provádíme ambulantně nebo za krátké hospitalizace v parabolární anestezii. Před operací je aplikováno miotikum (Pilocarpin 2% gtt.). Dostatečná mióza je podmínkou pro bezpečnou implantaci ve střední periferii duhovky. Standardní chirurgický postup (P.R.) zahrnuje sklerokorneální řez u č. 12 a dvě pomocné rohovkové mikroincize u č.10 a 2. V případě potřeby (prolaps sklivce do přední komory) je provedena přední vitrektomie a následuje vyplnění přední komory (PK) kvalitním viskomateriálem, důležitým pro ochranu nitroočních struktur a poté zavedení PKIOL Artisan. K samotné fixaci čočky k duhovce je potřeba speciální implantační pinzety zamezující nežádoucím pohybům IOL a enklavační jehly (Ophtec). Nedílnou součástí operace je provedení peroperační iridotomie (u očí s intaktní duhovkou) jako prevence sekundárního glaukomu, sutura operační rány a dokonalé odstranění viskomateriálu z PK.

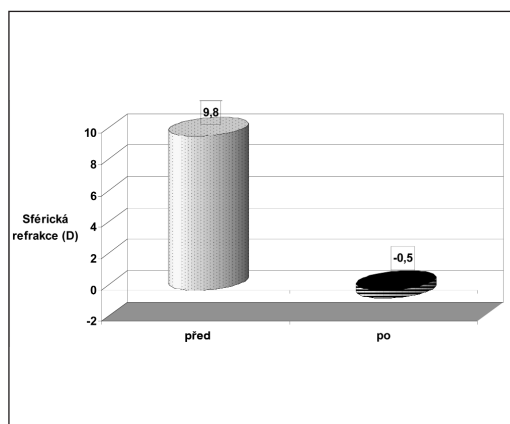
VÝSLEDKY

Po operaci jsme u pacientů sledovali zbytkovou refrakci, vizus nekorigovaný (NZO) a korigovaný (KZO), vyšetřovali jsme přední a zadní segment a sledovali případné komplikace po operaci.

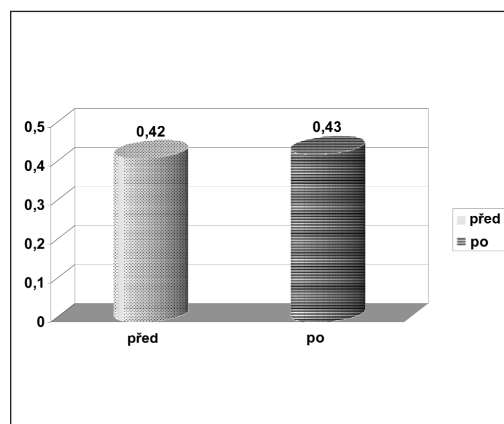


Graf 1. Etiologie afakie

Sledovací doba u pacientů byla v rozmezí od 2 do 30 měsíců po operaci (průměr byl 13 měsíců). Při poslední kontrole byla průměrná sférická refrakce $-0,5 \pm 1,62$ D, dioptrické rozmezí $-2,75$ D do $+2$ D. Změna sférické refrakce je zaznamenána v grafu 2. Průměrná pooperační nekorigovaná zraková ostrost se zlepšila z předoperační hodnoty $0,05 \pm$



Graf 2. Změna sférické refrakce před operací a po operaci.



Graf 3. Porovnání KZO před operací a po operaci.

0,09 na pooperační průměrnou hodnotu $0,27 \pm 0,23$. Průměrná korigovaná zraková ostrost byla po operaci téměř stejná jako před operací $0,43 \pm 0,28$ (graf 3).

Nepozorovali jsme žádné pooperační komplikace. V pooperačním období se ve 3 případech (3 oči) (5,9 %) vyskytl sekundární glaukom, který je plně kompenzován konzervativní terapií. U 2 pacientů (2 oči) (3,9 %) bylo v časně fázi po operaci krvácení po PK. V obou případech následovala spontánní úprava bez nutnosti další chirurgické intervence. U 5 očí (9,8 %) byla diagnostikována pooperační iritida. Lokální konzervativní terapie byla zcela dostačující k odeznění příznaků iritidy. V jednom případě (1 oko) (1,9 %) v pozdním pooperačním období a bez zjevného traumatu vznikla subluxace čočky, kterou jsme řešili chirurgickou repozicí. Příčinou byla pravděpodobně nedostatečná porce duhovkové tkáně enklavovaná do haptické části čočky. U žádného pacienta jsme nezaznamenali keratopatii nebo pooperační odchlípení sítnice. Tabulka 1 přehledně uvádí pozorované komplikace.

Tab. 1. komplikace po operaci afakie

KOMPLIKACE	Počet očí	Procento
Sekundární glaukom	3 oči	5,9%
Krvácení do PK	2 oči	3,9%
Iritida	5 očí	9,8%
Subluxace IOL	1 oko	1,9%
Keratopatie	0	0%
Pooperační amoce sítnice, cystoidní makulární edém	0	0%

DISKUSE

Námi referovaný soubor tvoří 51 očí s implantovanou PKIOL Artisan Aphakia. Sekundární implantace nitrooční čočky ke korekci afakie je prováděna v případech, kde umělá čočka nebyla implantována při primárním zákroku. Kandidáty pro tento výkon Sachs a spol. (5) rozdělují do několika kategorií: 1. pacienti s lensektomií pro těžké oční trauma (nejčastější příčina afakie). 2. pacienti po intra nebo ekstrakapsulární extrakci čočky bez implantace IOL. 3. afakické děti operované pro kongenitální kataraktu. 4. pooperační afakie po komplikované operaci, kde není vhodná primární implantace IOL, a poslední 5. skupinu tvoří pacienti s odstraněnou čirou čočkou pro dislokaci nebo luxaci.

I v našem souboru je etiologie afakie velmi podobná. V současnosti nemáme zkušenosti s použitím tohoto typu PKIOL u velmi malých dětí operovaných z důvodu kongenitální katarakty. Naprostou převahu v našem souboru mají pacienti s afakii vzniklou v důsledku očního traumatu a dále pacienti, kteří podstoupili operaci zadního segmentu, kde bylo nutné odstranit zkalenou čočku.

Firma Ophtec vyrábí i speciálně upravenou afakickou čočku pro děti, která má celkový průměr od 6,5 do 8,5 mm a optická část je velká 4 až 5 mm. Oko malého dítěte je mnohem citlivější, než dospělé. V našem souboru bylo odoperováno také jedno 8leté dítě, které získalo afakii po úrazu oka. V pooperačním období došlo k subluxaci pravděpodobně způsobenou nedostatečnou enklavací za duhovku. Větší soubory zahraničních autorů (2, 4, 6) dokazují, že tyto čočky jsou vhodné i pro takto malé pacienty. V práci Singha a kol. (6) implantovali celkem 453 těchto čoček. Z časných komplikací v 8 případech zaznamenali pooperační změlčení komory,

v 5 případech hyphému, v 15 případech nízký stupeň pooperační iritidy a ve 28 případech striatu.

Výsledná NZO se v našem souboru v pooperačním období zlepšila na $0,27 \pm 0,23$. Výsledná KZO se v porovnání s předoperačním stavem zlepšila jen nepatrně na hodnotu $0,43 \pm 0,28$. Značný profit pro pacienta přináší výrazný pokles sférické refrakce, v našem souboru na výslednou průměrnou hodnotu $-0,5$ D. Práce Guella a kol. (1) referuje o souboru 16 operovaných očí s afakii. 36 měsíců po operaci mělo 6 očí (37,5 %) KZO 6/12 nebo lepší a průměrný pooperační sférický ekvivalent byl 0,46 D.

Vzhledem k etiologii afakie a často závažnému poškození dalších očních struktur se dá výsledná KZO považovat za velmi úspěšnou s podstatně menší závislostí na další brýlové korekci. Výsledkem je značné zlepšení kvality života operovaných a zlepšení zrakových funkcí při eliminaci anisometropie a distorze obrazu.

Použití na duhovku fixované PKIOL je spojeno s minimálním chirurgickým traumatem ve srovnání se zadněkomorovou IOL fixovanou v oblasti sulcus ciliaris transsklerálně. Práce Menezo a spol. (3) porovnávali tyto dva způsoby řešení afakie. 78 % očí s čočkou fixovanou na duhovce oproti 46,2 % s čočkou fixovanou v úhlu mělo signifikantně lepší pooperační vizus 6/12 a lepší. U PKIOL fixované na duhovku nedochází ke změnám v komorovém úhlu, nevzniká ovalizace zornice a minimalizuje se vznik sekundárního glaukomu. Nespornou výhodou je možnost použití i u po předchozím traumatem poškozené duhovky. Pro relativnou snadnost implantace a malé procento komplikací se PKIOL Artisan dostává celosvětově do popředí zájmu stále většího počtu chirurgů (5). Použití zadněkomorové IOL ke korekci afakie je u některých autorů považováno za anatomicky i funkčně lepší a bezpečnější (5) i za cenu často obtížnějšího chirurgického výkonu určeného do rukou zkušeného operátora. Vote a spol. (7) provedli u 61 očí PPV s fixací PKIOL transsklerálně. Dlouhodobé sledování prokazuje vyšší asociaci s pooperačními komplikacemi. Jednou z nejčastějších bylo přetržení a uvolnění sutury, které vyžadovalo další operaci.

Argumentem hovořícím v neprospěch čoček umístěných do přední komory je jejich potencionální negativní vliv na úbytek endoteliálních buněk. V našem souboru jsme neměli možnost sledovat stav endotelu u všech pacientů. Standardním vyšetřením na šterbinové lampě jsme ani v jednom případě nezjistili vznik keratopatie. V práci Guella a kol. (1) popsali autoři po 36 měsících ztrátu 10,9 % endoteliálních buněk. Objektivizace ztrát endoteliálních buněk rohovky po implantaci PKIOL u afakických pacientů je předmětem naší další práce.

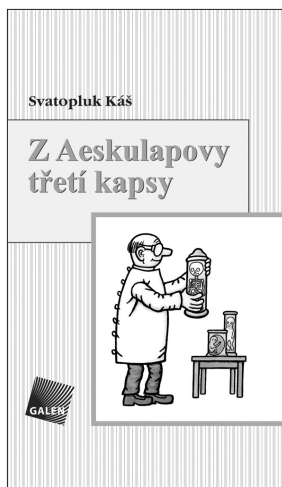ZÁVĚR

Použití na duhovku fixované předněkomorové nitrooční čočky Artisan je zcela bezpečným způsobem korekce afakie různé etiologie s dobře předpověditelným výsledkem. Unikátní fixace na duhovku dovoluje implantaci IOL u často složitých stavů, diagnostickou mydriázu a minimalizuje možnost decentrace IOL. Přináší pro pacienta rychlou rehabilitaci a návrat zrakových funkcí. Anatomický stav očních tkání, zručnost a zkušenost chirurga jsou určujícími faktory pro výsledné zrakové funkce.

LITERATURA

1. **Guell, J.L., Velasco, F., Malecaze, F. et al.:** Secondary Artisan –Verisyse aphakic lens implantation. J.Cataract Refract. Surg., 31, 2005: 2266–2271.
2. **Lifshitz, T., Levy, J., Klemperer, I.:** Artisan aphakic intraocular lens in children with subluxated crystalline lenses. J.Cataract Refract. Surg., 30, 2004: 1977–1981.
3. **Menezo, J.L., Martinez, M.C., Cisneros, A.L.:** Iris - fixated Worst claw versus sulcus fixated posterior chamber lenses in the absence of capsular support. J.Cataract Refract. Surg., 22, 1996: 1476–1484.
4. **Pol, B.A.E van der, Worst, J.G.F.:** Iris – Claw intraocular lenses in children. Documenta ophthalmologica, 92, 1996: 29–35.
5. **Sachs, D., Harizman, N.:** Secondary intraocular lens implantation in Aphakia. Comp. Ophthalmol. Update. 3, 2002: 273–278.
6. **Singh, D., Singh, I.R., Singh, R.:** Use of the Worst-Singh Lobster Claw intraocular lens in children. Ophthalmic Practic, 5, 1987:18–35.
7. **Vote, B.J., Charteris, D.G.:** Long-term outcome of combined pars plana vitrectomy and scleral fixated posterior chamber intraocular lens implanation. Am. J. Ophthalmol., 141, 2006: 308–312.

MUDr. Věra Lorencová, Ph.D.
Oční klinika LFUK a FN Hradec Králové
Sokolská 581
500 05 Hradec Králové



Z AESKULAPOVY TŘETÍ KAPSY

Obory teoretické aneb ti, co neléčí, ale jen si hrají s mikroskopem, zkumavkami a přístroji

Svatopluk Káš

Po *Aeskulapově první kapse*, která obsahovala humorné historky z oborů chirurgických, a *Druhé kapse*, kde dominovaly historky z interny, přicházejí v *Aeskulapově třetí kapse* na řadu příběhy převážně z prostředí, kde se »dělá« skutečná věda.

Většinou se vzdálíme od ordinací a přesuneme se na pracoviště laboratorní a do výzkumných ústavů, kde by leckdo očekával jen »vážné tváře«. I tyto napohled teoretické obory však skýtají mnoho rozverností. Zde většinou studenti poprvé narážejí na to, jaká ta medicína vlastně je. Teprve po zdolání teoretických oborů se totiž mohou dostat dál na své klopotné pouti. A tak i tady není nouze o anekdotické situace, v nichž se studenti snaží vést nerovný boj se svými profesory, a ti se zase zuby nehty snaží udržet svou pověst přísných

a obávaných examinátorů. Setkáme se zde s řadou významných osobností medicínských vědních oborů – anatomů, biologů, fyziologů, bakteriologů a dalších odborníků – jejichž osobitý humor a lidský rozměr nám ve své sbírce přibližuje autor Svatopluk Káš.

Vydalo nakladatelství Galén v roce 2007, 264 stran, první vydání, formát 110x190 mm, vázané, 250 Kč, ISBN 978-80-7262-409-6.

Objednávky můžete posílat na adresu: Nakladatelské a tiskové středisko ČLS JEP, Sokolská 31, 120 26 Praha 2, fax: 224 266 226, e-mail: cls@nts.cz. Na objednávce laskavě uveďte i jméno časopisu, v němž jste se o knize dozvěděli.