
Desetiletý rozbor operací poruch motility na Oční klinice FNKV v Praze

Krásný J., Brunnerová R., Syslová J., Ciprychová J.*, Čeledová J.*, Modlingerová E.*

Oční klinika FN Královské Vinohrady, Praha
přednosta prof. MUDr. P. Kuchynka, CSc.

*Ortoptistky pracující v průběhu desetiletého období
na Oční klinice FNKV, Praha

Souhrn

Autoři analyzovali 1644 operací strabismu a ptózy v průběhu desetiletého období roku 1997 až 2006 na Oční klinice FN Královské Vinohrady v Praze. Operace rozdělili do tří věkových skupin pacientů: 531 operací bylo u pacientů do 6 let a 508 operačních výkonů bylo u dětí a mladistvých od 7 do 18 let, dále studie zahrnovala 605 operačních postupů u dospělých starších 19 let. Operaci strabismu tvořilo 1401 samostatných či rozfázovaných operačních postupů a korekce ptózy byla provedena u 243 nemocných. Nejčastějším chirurgickým výkonem u strabismu byly oslabující či posilující operační techniky na horizontálních svalech v 65 %. U oslabujících technik autoři jednoznačně preferovali dózovatelnou parciální myotomii podle Gonina-Hollwicha, která tvořila 51 % operací na horizontálních svalech. Význam této operace podtrhovaly velice příznivé výsledky u operací kongenitální esotropie, Duanova syndromu I. a excessu divergence. Tato operační technika byla zařazena jako oslabující výkon v rámci Kestenbaumova postupu při řešení tortikolis pro horizontální nystagmus. Samostatný operační výkon na šikmých a vertikálních svalech byl proveden v 16 %, kdy nejčastějším operačním postupem byl retropozice dolního šikmého svalu podle Parkse a na druhém místě jeho parciální myotomie elektrokauterem podle Romera-Martineze. Oslabující operace byly použity společně na horizontálních a šikmých svalech v 10 %. Rozličné operační techniky včetně transpozicních byly indikovány při parézách zevních očních svalů a tortikolis. Představovaly celkově 12 % ze všech operačních výkonů pro strabismus. Nejčastější operací ptózy u dětí a mladistvých představoval frontotarzální závěs podle Foxe (51 %) a u dospělých to byla tarzoresekce horního víčka podle Fasanelly (74 %).

Klíčová slova: operace strabismu, operace ptózy, parciální myotomie podle Gonina-Hollwicha

Summary

Analysis of Movement Disorders Surgeries at the Department of Ophthalmology, the FNKV Hospital, Prague, Czech Republic, during the Ten-Years Period

The authors analyzed medical records of 1644 surgeries of strabismus and ptosis performed during the ten-years period (1997–2006). The surgeries were divided into three groups according to the age of the patients: 531 surgeries were performed in patients until the age of 6 years, 508 surgeries were in children aged 7–18 years, and the study included also 605 operative procedures in adult patients aged 19 years and older. The strabismus operations formed 1401 single or multi-phases surgeries and the ptosis correction was performed in 243 patients. The most common surgical procedures in strabismus were weakening or strengthening procedures on the horizontal muscles (65 %). Out of the weakening procedures, the authors positively preferred the adjustable partial myotomy acc. Gonin-Hollwich, which formed 51 % of surgeries on horizontal muscles. The very favorable results underlined the importance of this type of surgery in congenital esotropia, Duane syndrome I., and in excess of divergence. This surgical technique was also used as a weakening procedure as a part of the Kestenbaum procedure in the treatment of torticollis in horizontal nystagmus. The solely surgery on oblique or vertical muscles was performed in 16 %, and the most common operative procedure was the retro-position of the lower oblique muscle acc. to Parkes, and on the second place, there was its partial myotomy with electro-cautery acc. to Romer-Martinez. The weakening procedures were used together on the horizontal and oblique muscles in 10 %. Different surgical procedures, including the transposition's ones, were indicated in external ocular muscles palsies and torticollis. Altogether they formed 12 % of all strabismus surgeries. The most common procedure to treat the ptosis in children and teenagers was the fronto-tarsal suspension acc. to Fox (51 %), and in adults, it was the tarso-resection of the upper eyelid acc. to Fasanella (74 %).

Key words: strabismus surgery, surgery for ptosis, partial myotomy acc. to Gonin-Hollwich

Čes. a slov. Oftal., 63, 2007, No. 4, p. 249–261

ÚVOD

Ve svém sdělení navazujeme na přednášku v rámci strabologicko-ortoptických dnů v září 2004 v Litomyšli [17] s cílem seznámit daleko širší oftalmologickou veřejnost o postupech operačního řešení u rozličných forem poruch motility očí a horního víčka tak, jak je provádíme na Oční klinice FN Královské Vinohrady v Praze. Spojení těchto operací do jedné společné studie je podmíněno vzájemně související problematikou inervačních poruch motility.

VLASTNÍ SESTAVA A VÝSLEDKY

V období od 1. ledna 1997 do 31. prosince 2006 jsme celkově provedli 1401 operací pro dynamický, paralytický a retrakční strabismus či bylo odoperováno 243 pacientů pro ptózu. Operační postupy jsme seřadili do tří věkových skupin:

1. dětí předškolní do 6 let,
2. dětí školního věku a mladiství od 7 do 18 let,
3. dospělí pacienti starší 19 let.

Mezi oběma dětskými věkovými skupinami nebyl výraznější rozdíl. Převládali

Tab. 1. Celkový rozbor operací strabismu a ptóz z hlediska věkových skupin

| věk pacientů | do 6 let | 7-18 let | nad 19 let | celkem |
|---|----------|----------|------------|--------|
| operace na horizontálních svalech | 336 | 253 | 320 | 909 |
| operace na šikmých a vertikálních svalech | 77 | 96 | 54 | 227 |
| operace na horizontálních + šikmých svalech | 34 | 71 | 31 | 136 |
| operace pro parézy svalů a tortikolis | 37 | 39 | 53 | 129 |
| celkový počet operací strabismu | 484 | 459 | 458 | 1401 |
| samostatné operace ptóz (celkově) | 47 | 49 | 147 | 243 |
| celkový počet operovaných pacientů | 531 | 508 | 605 | 1644 |

Tab. 2. Rozbor operačních výkonů na horizontálních svalech

| věk pacientů | do 6 let | 7-18 let | Nad 19 let | celkem |
|---|----------|----------|------------|--------|
| myotomie vnitř. přím. sv. (Gonin-Hollwich) | 275 | 115 | 76 | 466 |
| retropozice vnitř. přím. svalu | 9 | 24 | 27 | 60 |
| myotomie zev. přím. sv. (Gonin-Hollwich) | 30 | 51 | 37 | 118 |
| retropozice zev. přím. svalu | 2 | 13 | 13 | 28 |
| myectomie vn. přím. svalu | 16 | 29 | 81 | 126 |
| myectomie zev. přím. svalu | 0 | 4 | 6 | 10 |
| myectomie vn. sv.+ myotomie (G.H.) zev. sv. | 4 | 17 | 74 | 95 |
| myectomie zev. sv.+ myotomie (G.H.) vn. sv. | 0 | 0 | 6 | 6 |
| celkový počet operací | 336 | 253 | 320 | 909 |

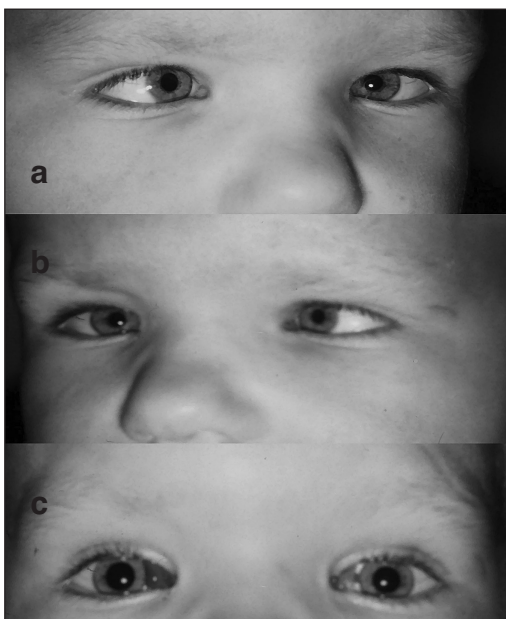
dospělí pacienti, což bylo způsobeno vyšším počtem žádaných reoperací a operací ptóz (tab. 3). To podmiňovalo i četnější zastoupení dívek a žen oproti chlapcům a mužům v poměru (831 : 763). Do celkového součtu pacientů jsme započítávali u operací paréz jednotlivé plánované fáze operačního postupu samostatně včetně operací horních víček.

Ve všech věkových skupinách převládaly operace horizontálních svalů (tab. 1), nejvíce u skupiny předškolních dětí jako primární výkon a u dospělých to byly jejich reoperace. Operace šikmých a vertikálních svalů a kombinované výkony na horizontálních a šikmých svalech byly výrazněji zastoupeny ve skupině školních dětí a mladistvých, neboť se jednalo často o doplňující výkony na základě možnosti lepší spolupráce a výsledku ortoptického rozboru. U operací paretických forem podstatně převažovali dospělí pacienti vzhledem k častější posttraumatické etiologii. Rovněž i v chirurgické korekci ptóz převyšovali dospělí až trojnásobně obě dvě mladší skupiny, což je důsledkem věkových změn svalových struktur horních víček (tab. 7).

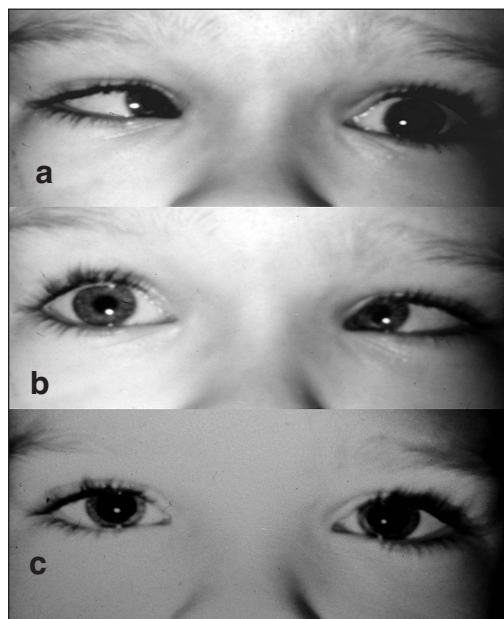
Při oslabujících operacích přímých svalů jsme preferovali dózovatelnou parciální myotomii podle Gonina-Hollwicha (tab. 2). Osvědčila se nám především jako oboustranný operační postup u 61 dětí do dvou let s kongenitální esotropií (obr. 1 a 2), u 28 dětí hlavně předškolního věku s Duanovým syndromem I. a u 98 převážně mladistvých a mladých dospělých, především žen, s excesem divergence (obr. 3). Klasickou retropozici na horizontálních přímých svalech jsme primárně využívali při současném posunu úponu nahoru a dolů podle indikace u A- a V-syndromů.

Tab. 3. Vztah primárních operačních výkonů a reoperací na horizontálních svalech

| věk pacientů | do 6 let | 7-18 let | nad 19 let | celkem |
|--|----------|----------|------------|--------|
| primární operace na horizontálních svalech | 318 | 178 | 192 | 688 |
| reoperace na horizontálních svalech | 18 | 75 | 128 | 221 |
| celkový počet operací | 336 | 253 | 320 | 909 |
| procentuální vyjádření reoperací | 5,40% | 29,80% | 40% | 24,30% |
| počet reoperovaných esotropií | 12 | 42 | 34 | 88 |
| počet reoperovaných exotropií | 6 | 33 | 94 | 133 |



Obr. 1. Alternující kros fixace s tortikolis u kongenitální esotropie před operací (a, b) a paralelní postavení bulbů po operaci – bimedální elongace 6 mm podle Gonina-Hollwicha (c)



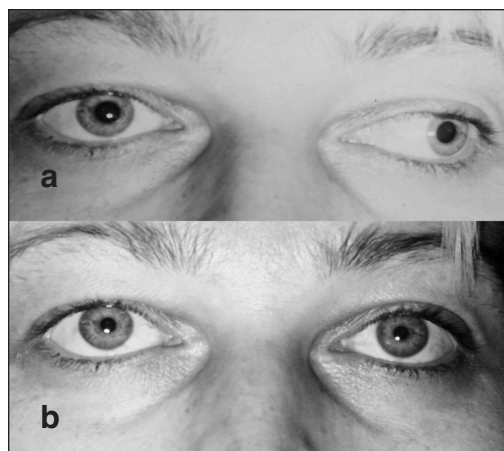
Obr. 2. Alternující absolutní konvergence s vážnou abdukcí u kongenitální esotropie před operací (a, b) a paralelní postavení bulbů 3 měsíce po operaci – bimedální elongace podle Gonina-Hollwicha (c)

V hodnocení vztahu primárního výkonu na horizontálních svalech k nutným reoperacím na horizontálních svalech (tab. 3) u všech dětí i mladistvých převládá doplňující výkon pro esotropii (u kongenitální esotropie to bylo 11 dětí ještě před nástupem do školy a u 7 už školních dětí s Duanovým syndromem I.). U předškolních dětí se jednalo hlavně o naše pacienty, kteří zůstali v naší péči. Ve skupině školních dětí a mladistvých převažovali nemocní odesílaní na naši kliniku hlavně k doplňujícím výkonům či méně často k reoperacím. U dospělých pacientů se jednalo o nemocné, u kterých bylo naše pracoviště žádáno především o reoperaci a ojediněle k doplňujícím výkonům. Výjimku tvořilo několik našich nemocných pro neplánovaný doplňující výkon hlavně u paretických stavů. U dospělých pacientů převažovaly konsektivní exotropie, po operacích strabismu v dětství, podmíněné retrozicemi vnitřních pří-

mých svalů či za spoluúčasti amblyopie nebo o původní esotropii s akomodační složkou.

Mezi oslabujícími výkony na dolním šikmém svalu převažovala retropozice podle Parkse nad parciální trojitou myotomií elektrokauterem podle Romeo-Martineze (tab. 4). Dále byly zastoupeny významněji jen oslabující výkony na dolním přímém svalu metodou cul-de-sac jako počáteční fáze operačního postupu u parézy elevátorů a prodloužení šlachy horního šikmého svalu silikonovým expanderem u Brownova syndromu.

U sursoadduktorního strabismu jsme vždy kombinovali techniky podle Gonina-Hollwicha na vnitřním přímém svalu s parciální myotomií podle Romera-Martineze na dolním šikmém svalu (tab.



Obr. 3. Exces divergence vlevo před operací (a) a paralelní postavení bulbů půl roku po operaci – bilaterální elongace 5 mm podle Gonina-Holwicha (b)

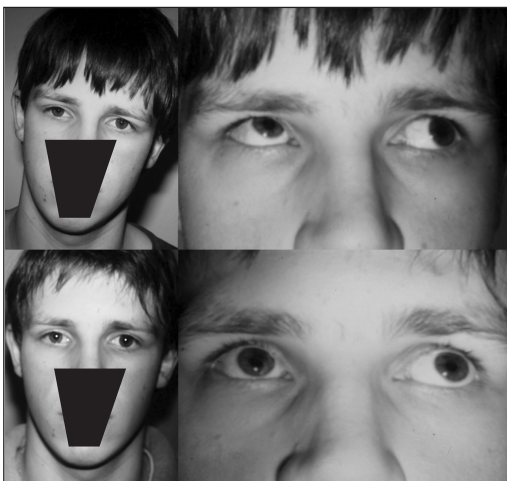Tab. 4. Rozbor operačních výkonů na šikmých a vertikálních svalech

| věk pacientů | do 6 let | 7-18 let | nad 19 let | Celkem |
|--|----------|----------|------------|--------|
| retropozice dol. šikm. svalu (sec.Parks) | 34 | 55 | 36 | 125 |
| myotomie dol. šikm. sv. (sec.Romero-Martinez) | 25 | 28 | 7 | 60 |
| cul-de-sac dol. přím. svalu (u parézy elevátorů) | 12 | 5 | 3 | 20 |
| Expander hor. šikm. svalu (u Brownova sy) | 6 | 6 | 3 | 15 |
| retropozice dol. přím. svalu | | 2 | 2 | 4 |
| myectomie dol. přím. svalu | | | 1 | 1 |
| antepozice hor. přím. svalu | | | 2 | 2 |
| celkový počet operací | 77 | 96 | 54 | 227 |

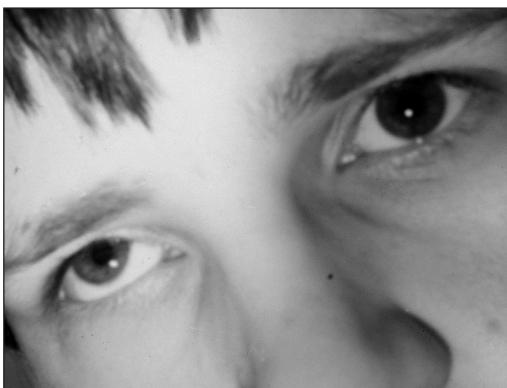
Tab. 5. Kombinované oslabující výkony horizontálních přímých svalech a dolního šikmého svalu

| věk pacientů | do 6 let | 7-18 let | nad 19 let | Celkem |
|--|----------|----------|------------|--------|
| myotomie dol. šikm. + vnitř. přím. svalu | 26 | 36 | 7 | 69 |
| retropozice dol. šikm.+ zev. přím. svalu | 8 | 35 | 24 | 67 |
| celkový počet operací | 34 | 71 | 31 | 136 |

5). U exotropií se současnou hyperfunkcí dolního šikmého svalu jsme retropozičními operačními technikami řešili jak oslabení dolního šikmého, tak i zevního přímého svalu. Tento kombinovaný postup zabráňoval případným operačním srůstům operovaných svalů v inkriminované oblasti.



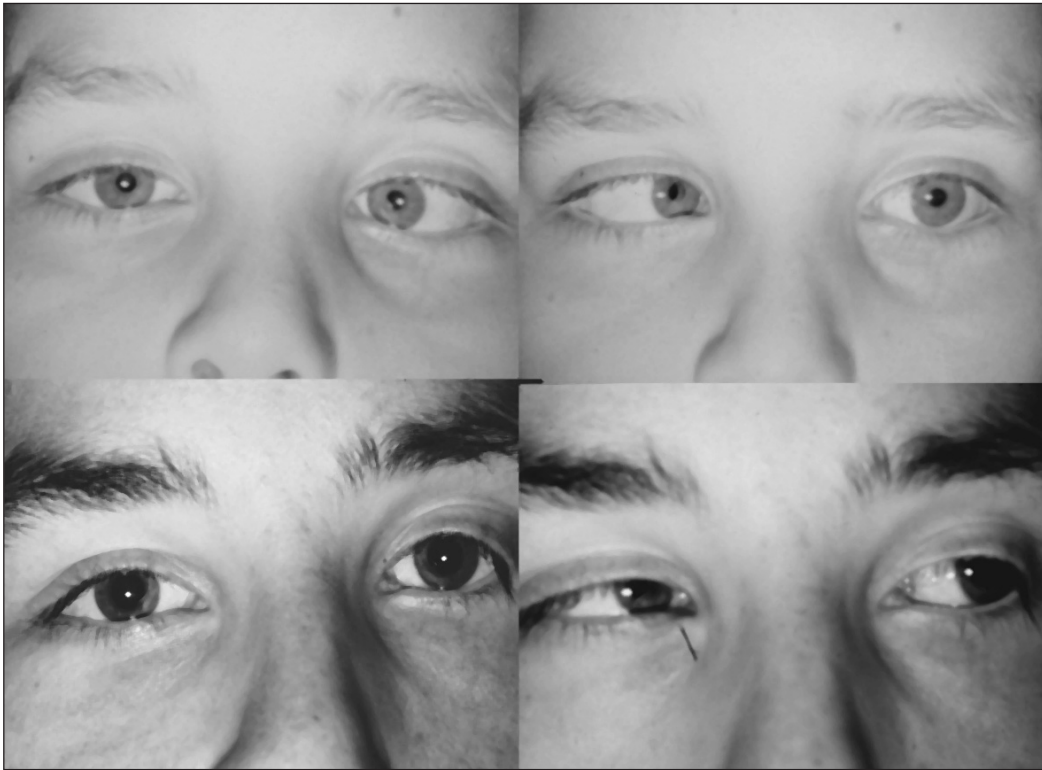Obr. 4. Tortikolis u pravostranné parézy n. trochlearis (a) s hyperfunkcí dolního šikmého svalu před operací (b) a vyrovnané postavení hlavy (c) s normalizací funkce dolního šikmého svalu půl roku po operaci – parciální myotomie dolního šikmého svalu podle Romera-Martineze a 18 mm plikace horního šikmého svalu (d)



Obr. 5. Pozitivní Bielschowského manévr u stejného pacienta – pravý bulbus se uvolňuje nahoru

Jednostranné divergentní a infravergentní postavení bulbu s možností motility jen v těchto dvou směrech provázela různě rozsáhlá ptóza, která ne vždy uzavírala oční štěrbinu. U získaných forem jen nepřekrytí zornice rozhodovalo o přítomné diplopii, zatímco kongenitální formy byly vždy provázeny těžkou amblyopií. Operační postup jsme rozdělili. V 1. fázi jsme řešili divergentní složku poruchy výkonem na horizontálních svalech (elongaci zevního přímého svalu a myektomii vnitřního přímého svalu – jsou započítány v rámci výkonů na horizontálních svalech). V 2. fázi jsme transponovali horní šikmý sval podle Scotta, čímž z depresoru a abduktoru

Při řešení paréz byl nejčastěji zastoupeno postižení n. trochlearis (tab. 6), který byl etiologicky podmíněn jednak kongenitální poruchou u dětí a převážně pouřazovým stavem u dospělých. U všech nemocných byla hlava nakloněna na druhou stranu než byl paretický sval, v addukci byl hyperfunkční stejnostranný antagonist, tedy dolní šikmý sval (obr. 4) a byl pozitivní Bielschowského manévr I. st. (hlava se nakloní na stranu paretického oka, které se uvolňuje nahoru, obr. 5). Při jedné anestézii jsme současně oslabovali stejnostranný sekundárně hyperfunkční dolní šikmý sval nářezy elektrokauterem metodou podle Romera-Martineze a posilovali plikací paretický horní šikmý sval v rozsahu 14–20 mm. Výsledkem bylo rovnovážné postavení očí i hlavy a vymizení sekundární hyperfunkce stejnostranného dolního šikmého svalu (obr. 4). Na druhém místě byla zastoupena paréza n. abducens hlavně pouřazové etiologie ve třech případech oboustranná. Postinfekční stav jsme prokázali u čtyř dospělých na podkladě celkové borreliózy. Postavení bylo vždy provázeno kompenzačním postavením hlavy a konvergentní úchylka byla +30 st. a větší, provázená nezkříženou diplopií bez schopnosti abdukce (obr. 6). Při operaci jsme oslabili vnitřní přímý sval elongací podle Gonina-Hollwicha a k mechanickému posílení funkce zevního přímého svalu jsme použili vždy transpoziční podle Jensena, která převede schopnost abdukce na operaci zevní poloviny vertikálních přímých svalů. Etiologie parézy n. okulomotorius byla obdobná jako u parézy n. trochlearis.



Obr. 6. Levostranná paréza n. abducens (a) s neschopností abdukce před operací (b) a paralelní postavení bulbů (c) s naznačenou schopností abdukce 7 let po operaci – 6 mm elongace vnitřního přímého svalu podle Gonina-Hollwicha a transpozice podle Jensena (d)

se stal elevátor a adduktor. Současně při této druhé anestezii jsme volili i operaci ptózy. Transpozici podle Knappa jsme indikovali jako 2. fázi operačního postupu u parézy elevátorů především u kongenitálního fibrózního syndromu, která následovala s několikaměsíčním odstupem po předchozí operaci uvolnění dolního přímého svalu metodikou cul-de-sac (tab. 6).

Kompenzační postavení hlavy s otočením obličeje ve směru rychlé složky horizontálního nystagmu jsme se snažili řešit před nástupem do školy. Do oboustranného operačního postupu podle Kestenbauma o 13 mm součtu výkonu na obou horizontálních svalech jednoho oka jsme na místo klasické retropozice vnitřního či zevního přímého svalu zařadili parciální myotomii podle Gonina-Hollwicha s plně uspokojivým efektem. Při kompenzačním postavení hlavy s jejím náklonem ve směru rychlé složky rotačním nystagmu s rotací očí ke straně pomalé fáze jsme operovali každé oko samostatně, vždy horní a dolní stejnostranný šikmý sval. Výkony jsme prováděli na torzních porcích těchto svalů. Hlavní kombinaci představovalo posílení intorze limbální porce horního šikmého svalu metodikou podle Harada-Ito a celkové oslabení dolního šikmého svalu včetně extorze většinou parciální myotomií podle Romera-Martinez. U dvou pacientů jsme v druhé fázi operovali na druhém oku obráceným postupem, tzn. posilovali jsme jen extorzi záhybem na limbální porci dolního šikmého svalu podle Conrada.

Tab. 6. Rozbor operačních postupů u paréz a tortikolis

| Věk pacientů | do 6 let | 7-18 roků | nad 19 let | Celkem |
|--|----------|-----------|------------|--------|
| Operace parézy n. okulomotorius (sec. Scott) | 3 | 5 | 7 | 15 |
| Operace parézy n. trochlearis | 18 | 15 | 19 | 52 |
| Operace parézy n. abducens | 0 | 3 | 22 | 25 |
| Transpozice podle Knappa u parézy elevátorů | 4 | 8 | 1 | 13 |
| Operace tortikolis: pro horizontální nystagmus (sec. Kestenbaum) | 11 | 4 | 2 | 17 |
| Operace tortikolis: pro rotační nystagmus | 1 | 4 | 2 | 7 |
| celkový počet operací | 37 | 39 | 53 | 129 |

Tab. 7. Rozbor operačních technik u ptóz

| Věk pacientů | do 6 let | 7-18 let | nad 19 let | celkem |
|--|----------|----------|------------|--------|
| Frontotarzální závěs fascií (sec. Fox) | 39 | 17 | 11 | 67 |
| Plastika aponeurózy levátoru | 1 | 5 | 37 | 43 |
| Tarzoresekcce horního víčka (sec. Fasanella) | 7 | 27 | 99 | 133 |
| Celkový počet operací | 47 | 49 | 147 | 243 |

U operací kongenitálních ptóz v předškolním věku s funkcí levátoru menší než 4 mm jsme úspěšně využívali frontotarzálního závěsu metodou trojitého trianglu podle Foxe pomocí hluboce zmražené lidské fascie (tab. 7). Metodika byla použita vždy jako 2. fáze operačního postupu u kongenitální paréze n. okulomotorius. U kongenitálního fibrózního syndromu byla tato operace ptózy v plánované operační rozvaze až po předchozí operaci parézy elevátorů. U oboustranných kongenitálních ptóz v rámci tohoto syndromu, ale i bez něj, jsme operovali obě horní víčka současně při jedné anestezii, bylo to celkově 29 % pacientů. Celkově jsme ve sledovaném desetiletém období odoperovali tímto postupem 84 očí bez komplikací a jen u dvou pacientů jsme museli provést reoperaci za použití další fascie. Metodiku plastiky aponeurózy levátoru jsme aplikovali hlavně u dospělých pacientů s nevýrazně porušenou funkcí levátoru. V tomto věkovém období jsme řešili ptózu vyvolanou věkem podmíněnými změnami na svalových strukturách víčka tarzoresekcí podle Fasanelly-Servata. Tarzoresekcce byla vždy úspěšná u kosmeticky nápadných ptóz do 3 mm MPD (margopupilárního diametru) se zachovanou funkcí levátoru. Tuto metodiku jsme několikrát použili jako doplňující výkon po předchozích operačních technikách.

ZÁVĚR

Ve svém sdělení jsme chtěli poukázat na širokou paletu námi používaných operačních postupů, které jsme úspěšně využívali v posledních 10 letech na Oční klinice

FN Královské Vinohrady u všech věkových skupin pacientů se strabologickou problematikou včetně ptóz.

DISKUSE

Operace dynamického strabismu se ve svém principu už desítky let nemění. Používají se především oslabující operace (retropozice nebo-li recese a myotomie, označované také jako elongace). Dále jsou to posilující operace (resekce nebo-li myektomie a antepozice) nebo se oba způsoby kombinují. Operace se dozují podle věku pacienta, velikosti úchytky, výsledku pleoptickoortoptické přípravy, charakteru strabismu [4, 11, 12, 16]; významnou roli hraje i zkušenost operátora [4, 8].

Při volbě operačních oslabujících a posilujících technik na přímých svalech nepanuje jednotný názor, protože jsou různé zorné osy pohledu na danou otázku. Pro oslabující operace existují dvě školy. Cuppers a spol. doporučují retropozici, zatímco Helveston a spol. marginální myotomii [3]. V rozvaze operačního řešení jsme zastávali tento druhý z přístupů, neboť preferuje myšlenku o zachování původních úponů zevních svalů. Zajištěním stejné „odvalivé dráhy“ zůstávají fyziologické poměry úponů, minimalizuje se ovlivnění konvergentního souhybu. Z operačních technik zachovávají tyto fyziologické poměry úponů svalů myektomie a myotomie [4, 16]. Všeobecně platí, že nejvhodnější je ta operační technika, se kterou má chirurg nejlepší zkušenost i výsledky [4].

Antepozice svalu je doporučována pro zachování dobrého cévního zásobení předního segmentu oka na rozdíl od myektomie, kde jsou dočasně přerušeny přední ciliární arterie. Při antepozici se sval posouvá před svůj úpon směrem k limbu rohovky. Při myektomii je sval odštířen v celé své šíři od úponu, v určeném rozsahu je zkrácen a znovu fixován do původního úponu. Teprve po určité době se cévní zásobení obnoví. Retropozice (recese) přímého svalu je obecně nejčastěji používaná oslabující operační technika, úpon svalu se posouvá ve směru valivé dráhy na nový přesně změřitelný úpon jeho fixací dvěma stehy přímo do skléry [4, 12, 16]. Považuje se za výhodnější metodiku pro svoji přesnost a menší stupeň jizvení než je docilováno u myotomií [4, 12], ale rovněž i zde se přerušují přední ciliární arterie [4, 16].

Podle našich zkušeností z této studie vyplývá, že reoperace konsektivních exotropií především podmiňovaly předchozí vícemilimetrové retropozice vnitřních přímých svalů. Principem vzniku byl oslabený konvergentní souhyb a tím porušení binokulárních funkcí, což mohlo vést v dospělosti k pooperační divergenci. Je to ve shodě s pozorováním ostravských autorek [27], kdy zařazení retropozice vnitřního přímého svalu samostatně či do kombinovaných výkonů bylo častější příčinou vzniku divergence než po parciální myotomii. Možnost konsektivní exotropie po více milimetrové retropozici potvrzují i slovenští autoři [28] a nevylučují ji i po marginálních myotomiích. Za hlavní příčinu vzniku pooperační divergence obě studie [27, 28] souhlasně uvádí špatnou indikaci operace u akomodativních esotropií, což potvrzuje i naše zkušenost s konsektivní exotropií u dospělých hypermetropických pacientů. Důležitou roli v indikaci operace u esotropií s akomodační složkou je podrobný ortoptický rozbor k určení přesné hodnoty zbytkové úchytky neovlivnitelné akomodačně konvergentním reflexem, z čehož vyplývá neoperovat pacienty s vysokým AC/A [1]. Samostatnou problematikou představuje reoperace u dospělých pacientů, kdy při indikačním ortoptickém rozboru jsme odhalili anomální retinální korespondenci, jenž byla ověřena pomocí několika vyšetřovacích metodik. Poddózovanou doplňující ope-

raci jsme indikovali u výrazných kosmeticky rušivých postavení očí bez rizika obávané paradoxní diplopie [9], kdy se charakter retinální korespondence u našich pacientů také nezměnil.

Existuje řada variací myotomií, které lze využít na oslabení funkce přímých i šikmých svalů. Jednou z možností je dózovatelná myotomie nebo-li elongace podle Gonina-Hollwicha, se kterou jsme se seznámili na studijním pobytu před 20 lety v bývalé NDR. Byla zařazena do používaných operačních technik už v bývalém Československu [21] a našla si pevné a trvalé využití v naší klinické praxi. Za hlavní indikaci pro velice příznivé pooperační výsledky s minimální nutností doplňujících operací stále považujeme oboustrannou kongenitální esotropii, nebo-li strabismus fixus (obr. 1 a 2), kterou je vhodné operovat do dvou let věku [11]. Z divergencí byla tato technika nejvýhodnější u excessu divergence (obr. 3). O významu tohoto výkonu, který optimálně uvolní fibrózně změněný vnitřní přímý sval u Duanova syndromu I., jsme už referovali [14] spolu s operační řešením ovlivnit patologicky se měnící šíři oční štěrbinu při abdukci a addukci pomocí bifurkační retropozice podle Jampolského, proto tato retropozice nebyla náplní současného sdělení.

Mezi oslabující metodiky na stejném principu jako klasická retropozice patří i operační postupy „adjustable suture“ (volný steh) v různých modifikacích, u kterých se odštířený sval fixovaný na stezích z původního úponu uvolní volně dozadu bez další fixace do skléry. Tato technika má své omezení a je méně přesná než klasická retropozice [16]. Z metodik používáme mnoho let úspěšně vyzkoušený postup „cul-de-sac“ [24], kde sval se uvolní na nevstřebatelných stezích fixovaných na okrajích původního úponu, což minimalizuje centrální prověšení v místech nového přichycení a relativně zmenšuje nepřesnost toho typu výkonu. U metodiky „hang-bank“ [30] či její modifikace „hemihang-bank“ [25] je možnost prověšení úponu větší vzhledem k tomu, že stehy z okrajů uvolněného svalu se stříškovitě sbíhají k místu fixace do středu původního úponu. Operační postup „volného stehu“, jsme proto použili jen u parézy elevátorů k uvolnění dolního přímého svalu, abychom případnou preparací v hloubi nepoškodili Lokwoodovo ligamentum [4].

V indikaci typu operačního výkonu pro oslabení hyperfunkčního dolního šikmého svalu se řídíme zásadou, zda potřebujeme či naopak nechceme ovlivnit konvergentní souhyb. U samostatných výkonů u či v kombinaci s oslabující operací na horizontálních svalech jsme využívali retropozici dolního šikmého svalu podle Parkse, když jsme chtěli konvergentní souhyb posílit. Parciální myotomií dolního šikmého svalu podle Romera-Martineze byla konvergence naopak ovlivněna minimálně [18]. Indikaci vložení expanderu do šlachy horního šikmého svalu u Brownova syndromu nyní velice pečlivě zvažujeme, neboť jsme nepotvrdili tak příznivé výsledky jako slovenští autoři [5, 10]. Nikdy se sice postavení a motilita postiženého oka nezhoršila, byla vždy mírně lepší ve smyslu omezení patologicky akcentované deprese oka při addukci. Absolutní zlepšení, tedy praktická normalizace motility ve vertikále v addukci, byla jen u tří pacientů. Vyžívali jsme vlastního 8 mm expanderu vyrobeného z intu- bační kanyly pro slzné cesty, kterou jsou provlečena vlákna Ethibond 5-0.

Paréza n. oculomotorius představuje stále největší operační problém ze tří očních paréz [4]. Zařazení transpozice horního šikmého svalu podle Scotta významně zlepšuje postavení oka v primárním postavení [19]. U parézy n. trochlearis se nám stále osvědčuje spojení výkonu na obou šikmých svalech jednoho oka v rámci jedné anestezie [13], neboť současné oslabení hyperfunkčního antagonisty a mechanické posílení šlachy postiženého svalu plikací podstatně zvyšovalo efektivitu a výsledek operace odstraněním kompenzačního postavení hlavy (obr. 4) vždy bez dalšího doplňujícího operačního řešení. Samotné oslabení stejnostranného hyperfunkčního anta-

gonisty – dolního šikmého svalu může mít dostatečný efekt, ale někdy je nutné operační doplnění [7].

V naší sestavě jsme ani jednou nezaznamenali kongenitální parézu n. abducens, přestože s touto diagnózou k nám byli kojenci či batolata odesíláni. Jednalo se převážně a hlavně o kongenitální esotropii, ale někdy i o Duanův syndrom I. V diferenciální diagnóze parézy n. abducens existuje obraz neurogenní a myogenní oboustranné poruchy abdukce, který není klasickou parézou. Následná kontraktura má za následek fibrózu svalů. Klinicky se označuje jako strabismus fixus. Je typický pro některé kongenitální esotropie, které mají pozitivní test pasivní dukce. Diferenciálně diagnosticky parézu n. abducens může odlišit test „panenky“ [26]. Pro Duanův syndrom hovoří jednostranná, většinou levostranná, ne příliš výrazná konvergence s natočením hlavy o cca 10 st. a změna šíře oční štěrbin. Při addukci se vlivem kontrakce výrazně zužuje a naopak při snaze o abdukci, kdy oko nepřekročí střední čáru se s různou intenzitou rozšíří [26].

K mechanickému posílení funkce zevního přímého svalu u potvrzené parézy n. abducens využíváme transpoziční techniky podle Jensena, při které jsou oba přímé vertikální svaly a zevní přímý sval podélně rozpolceny na dvě stejné poloviny a příslušné k sobě přiléhající části jsou spojeny nevstřebatelným stehem [8, 29, 30]. Efektivitu operačního postupu zvýrazňuje uvolnění často fibroticky změněného vnitřního přímého svalu. Opět jsme využívali dózovatelnou myotomii podle Gonina-Hollwicha. Tento kombinovaný operační postup stabilizoval postavení postiženého oka v rovnovážném primárním postavení bez diplopie, a to pouze v přímém pohledu před sebe. Někdy byla i navozena schopnost mírné abdukce (obr. 6). Technika podle Jensena vylučuje ischémii předního segmentu oka, která je popisována u techniky podle Hummelsheima či O'Connora [8, 29, 30], ale není jejím pravidlem [2] a má rovněž příznivé výsledky [2, 6].

Principem jednotlivých operačních technik zlepšující kompenzační postavení vyvolané nystagmem není jeho odstranění, neboť ten je centrálního supranukleárního původu, ale dosažení postavení očí ve fázi pomalé složky nystagmu ve střední poloze při zachování binokulárního vidění. Pro horizontální nystagmus se nejčastěji používá metodika podle Kestenbauma, do které jsme místo dvojí retropozice zařadili parciální myotomii podle Gonina-Hollwicha, při stejném součtu oslabujícího a posilujícího výkonu na jednom oku tzn. 13 mm [13]. Za hlavní výhodu této změny považujeme zachování úponu horizontálních svalů na stejném místě, především u vnitřních přímých svalů. Myektomie vnitřního přímého svalu na jednom oku o proti retropozici na stejném svalu druhého oka, vede na tomto oku s retropozicí k možnému oslabení konvergentního souhybu. Použití myotomie namísto retropozice toto riziko snižuje, neboť zachovává původní úpon. Nevyužíváme techniky s vyšším součtem výkonu na jednomu oku, např. 17 mm [23, 30] při větším otočení hlavy, neboť porušení konvergentního souhybu na jednom oku vede k narušení binokulárního vidění do blízka.

Pro rozhodnutí, jaká má být použita operační technika na torzních porcích šikmých svalů [13, 22], je nutná dobrá spolupráce s pacientem, tedy i dítětem. Je nutné si ověřit charakter nystagmu na štěrbinové lampě. Samotné oslabení extorze na dolním šikmém svalu jsme prováděli dvěma limbálními nářezy elektrokauterem podle Huggonira, obdoba techniky podle Romera-Martineze. Většinou byl dolní šikmý sval hyperfunkční, proto jsme využili spíše tuto komplexní oslabující operační techniku podle Romera-Martineze. Do operačního postupu jsme nezařadili oslabení intorze, neboť tento výkon na horním šikmém svalu nemá většího významu.

Operačními technikami ptóz jsme se zabývali již v předchozí době [20] a současné delší sledovací období potvrdilo vhodnost použití biologického materiálu, kte-

rou představuje hluboko zmražená lidská fascia lata, pro závěsné operace horního víčka na frontální sval. Tento materiál má svoji budoucnost, neboť jeho dodavatel, Tkáňová banka ve FN Hradec Králové, splnil atest EU.

Nedílnou součástí péče u řady pacientů před refrakčním výkonem se stává komplexní strabologický postup zahrnující i eventuální operace na přímých a šikmých svalech. Je proto nutno připomenout, aby před každým refrakčním výkonem u rizikových pacientů byl vždy proveden podrobný ortoptický rozbor. Výsledek umožní provedení refrakčního výkonu bez rizika vzniku diplopie či naopak jej kontrindikuje a také umožní navržení dalšího postupu po jeho provedení [15].

LITERATURA

1. **Archer, S.M.:** Esotropia. Focal Points, Vol. XII/12, American Academy of Ophthalmology, LEO, 1994, pp. 24.
2. **Autrata, R., Unčová, E., Vodičková, K. et al.:** Efektivita transpozických operací u paralytického strabismu při paréze n. VI. Folia strabologica et neurooftalmologica, 7, 2004: 8–13. (Suppl. I.)
3. **Biglan, A.W., Davis, J.S.:** Infantile Esotropia. J. Ped. Ophthalmol. Strab., 22, 1996: 784–798.
4. **Divišová, G. et al.:** Strabismus (2. vydání), Avicenum, Praha, 1990, ISBN 80-039-90, s. 306.
5. **Fišerová, O., Gromová, M., Gerinec, A.:** Brownov syndrom. Folia strabologica et neurooftalmologica, 9, 2006 (Suppl. I.): 36–38.
6. **Fišerová, O., Kostolná, B.:** Transpozické operace v léčbě strabizmu. Folia strabologica et neurooftalmologica, 5, 2002 (Suppl. I.): 85–91.
7. **Fišerová, O., Kostolná, B.:** Paralytický strabismus při paréze n. IV. Folia strabologica et neurooftalmologica, 3, 2000 (Suppl. I.): 36–41.
8. **Helveston, E. M.:** Surgical Management of Strabismus (fourth edition), C. V. Mosby Comp., St. Louis, 1993, ISBN 0-8016-7457-3, pp. 579.
9. **Hromádková, L., Řehůřek, J.:** Příspěvek k problematice chirurgie strabismu v dospělém věku. Čs. Oftal., 54, 1998: 100–104.
10. **Gerinec, A., Slivková, D.:** Chirurgia kongenitálního Brownova syndrómu. Čs. Oftal., 53, 1997: 76–79.
11. **Gerinec, A.:** Kedy operovat strabismus? Folia strabologica et neurooftalmologica, 4, 2001(Suppl. I.): 13–30.
12. **Gerinec, A.:** Detská oftalmologie, IX. Strabismus. Osveta, Martin, 2005, ISBN 80-8063-1816, s. 157–198.
13. **Krásný, J.:** Oční tortikolis. Čes. a slov. Oftal., 54, 1998: 179–189.
14. **Krásný, J.:** Duanův retrakční syndrom–operační řešení. Čes. a slov. Oftal. 57, 2001: 176–181.
15. **Krásný, J.:** Strabismus a refrakční chirurgie. In Rozsival P. a spol.: Trendy soudobé oftalmologie. Sv. 2. Galen, Praha, 2005, ISBN 80-7262-326-5, s. 205–220.
16. **Krásný, J., Autrata, R.:** Pedooftalmologie a strabismus. In Kuchynka P. a spol.: Oční lékařství, Grada, Praha, 2007, ISBN 978-80-247-1163-8, v tisku.
17. **Krásný J., Brunnerová, R., Chvojková-Syslová, J. et al.:** 1000 strabologických operací na Oční klinice FNKV, Praha. Folia strabologica a neuroophthalmologica 7, 2004 (Suppl. I.): 22–25
18. **Krásný, J., Kubištová V.:** Trojitá parciální myotomie dolního šikmého svalu. Čs. Oftal., 48, 1992: 186–190.
19. **Krásný, J., Kubištová, V.:** Transpozice horního šikmého svalu podle Scotta při oftalmoplegii. Čs. Oftal., 48, 1992: 191–198.
20. **Krásný, J., Měřička, P.:** Možnosti řešení ptózy v dětství i v dospělosti. Čes. a slov. Oftal. 55, 1999: 145–149.
21. **Kubištová, V., Kozáková, V.:** Volba operace u kongenitální esotropie. Čs. Oftal., 43, 1987: 426–428.
22. **Kubištová, V., Krásný, J.:** Problematika tortikolis při rotačním nystagmu. Čs. Oftal., 43, 1987: 422–425.
23. **Mitchell, P.R., Wheeler, M.B., Parks, M.M.:** Kestenbaum Surgical Procedure for Torticollis Secondary to Congenital Nystagmus. J. Ped. Ophthal. Strab., 24, 1987: 87–93.
24. **Nelson, L.B., Calhoun, J.H., Harley, R.D. et al.:** Cul-de-sac Approach to Adjustable Strabismus Surgery. Arch. Ophthal., 100, 1982: 1305–1307.

25. **Odehnal, M., Malec, J., Hložánek, M.:** Hemihang-bank retropozice okohybných svalů. Čes. a slov. Oftal., 60, 2004: 356–361.
26. **Otradovec, J.:** Klinická neurooftalmologie, Grada, Praha, 2003, ISBN 80-247-0280-0, s. 488.
27. **Šajtarová, Š., Horáková, S.:** Konsekutivní exotropie jako důsledek poruchy binokulárních funkcí. Folia strabologica et neurooftalmologica, 7, 2004 (Suppl. I.): 27–29.
28. **Štetinová, T., Gerinec, A., Prepiaková, Z.:** Příčiny a léčba konzekutivnej divergencie. Folia strabologica et neurooftalmologica, 4, 2001 (Suppl. I.): 36–40.
29. **von Noorden, G.K.:** Atlas of Strabismus (fourth edition) C.V. Mosby Comp., St. Louis, 1983, ISBN 0-8016-5253-7. pp. 223.
30. **Wright, K.W., Hong, P.:** Strabismus Surgery. In Wright, K.W. & Spiegel, P.H.: Pediatric Ophthalmology and Strabismus. (second edition), 2003, Springer, New York, ISBN 0-387-95478-3, s. 278–291.

*MUDr. Jan Krásný
Šrobárova 50
100 34 Praha 10*