

---

## Metody analýzy endoteliální mikroskopie

---

Loukotová V., Hlinomazová Z., Horáčková M., Vlková E.

Oční klinika LF MU, FN Brno,  
přednosta prof. MUDr. E. Vlková, CSc.

---

### Souhrn

**Cíl:** Porovnat výsledky klasické a digitální analýzy rohovkového endotelu.

**Materiál a metody:** Hodnotili jsme soubor 36 očí s fyziologickým nálezem na předním očním segmentu, průměrný věk vyšetřovaných byl 32,8 let (SD  $\pm$  9,5). Provedli jsme vyšetření spekulárním nekontaktním mikroskopem SP 1000 TOPCON. Získaný záznam byl hodnocen i) klasickou analýzou, ii) automatickou digitální analýzou, iii) korigovanou digitální analýzou. Výsledkem klasické analýzy je buněčná hustota (počet buněk/mm<sup>2</sup>). Digitální analýza, která je umožněna propojením spekulárního mikroskopu s počítačovým programem IMAGENET Endothelial Analysis System, hodnotí navíc koeficient variance buněčné plochy (%) a hexagonalitu (%). Normalita rozložení hodnot byla posouzena testem Lilliefors, následně byl použit buď párový t-test, nebo neparametrický párový Wilcoxonův test.

**Výsledky:** Srovnáním automatické a korigované digitální analýzy byl zjištěn statisticky významný rozdíl ve všech hodnocených parametrech (P = 0,01). Průměrná buněčná hustota vypočítaná klasickou analýzou (2643  $\pm$  347) je o 3 % menší, než hodnota zjištěná korigovanou digitální analýzou (2718  $\pm$  330 buněk/mm<sup>2</sup>). Přesto nebyl prokázán mezi klasickou a korigovanou digitální analýzou statisticky významný rozdíl na 1% hladině významnosti. Ve 13 případech ukázala korigovaná analýza nižší hodnoty než klasická, zatímco ve 23 případech se objevilo nadhodnocení korigovanou analýzou až o 501 buněk/mm<sup>2</sup>. Provedení klasické analýzy nebo automatické digitální analýzy endotelu jednoho oka vyžaduje v průměru 7–8 min. Doba vyšetření jednoho endotelu při použití digitální analýzy byla ve sledovaném souboru 25–30 min.

**Závěr:** Přestože není mezi korigovanou digitální analýzou a klasickou analýzou endotelu statisticky významný rozdíl (P = 0,01) a mezi oběma metodami je statisticky významná závislost (r = 0,82), je nutné vzít v úvahu jejich neúplnou kompatibilitu při interpretaci výsledků u konkrétních pacientů. Korigovaná digitální analýza je sice časově náročnější, ale poskytuje více informací o stavu endoteliální monovrstvy.

**Klíčová slova:** endotel, spekulární mikroskopie, buněčná hustota, hexagonalita, koeficient variance

## Summary

### The Methods of Analysis of the Endothelial Microscopy

**Aim:** To compare results of classical and digital analysis of the corneal endothelium.

**Material and methods:** We evaluated a group of 36 eyes with physiological findings of the anterior segment of the eye; the average age of examined persons was 32.8 years (SD  $\pm$  9.5). The examination was performed by means of non-contact specular microscope SP 1000 TOPCON. The obtained finding was evaluated by means of i) classical analysis, ii) automatic digital analysis, and iii) revised digital analysis. The result of the classical analysis is the cellular density (number of cells/mm<sup>2</sup>). The digital analysis is made possible by means of the connection of the specular microscope with the computer program IMAGENET. The Endothelial Analysis System evaluates furthermore the coefficient of the cellular area variation (%), and the hexagonality (%). The normality of the values' distribution was evaluated by means of the test Liliefors, subsequently the paired t-test or nonparametric Wilcoxon's test were used. **Results:** Comparing results of the automatic to the revised digital analysis, statistically significant difference in all evaluated parameters was found (P = 0.01). The average cells' density calculated by means of classical analysis (2643  $\pm$  347) is by 3 % smaller than the value established by means of revised digital analysis (2718  $\pm$  330 cells/mm<sup>2</sup>). Regardless of that, no statistically evident difference was found at the 1 % level of significance. In 13 cases the revised digital analysis showed lower values than the classical one, whereas in 23 cases the overestimation by revised digital analysis up to 501 cells/mm<sup>2</sup> was found. To complete the classical analysis or the automatic digital analysis, it takes in average 7–8 minutes. The time needed to examine one sample of endothelium using the revised digital analysis was in the examined group 25–30 minutes. **Conclusion:** Although there is no statistically significant difference (P = 0.01) between the revised digital analysis and the classical analysis, and between both methods there is statistically significant dependence (r = 0.82); it is necessary to consider their incomplete compatibility in case of results' interpretation in a single patient. The revised digital analysis is rather more time consuming, but supplies more information about the status of the endothelial single layer.

**Key words:** endothelium, specular microscopy, cells' density, hexagonality, coefficient of variation

*Čes. a slov. Oftal., 63, 2007, No. 3, p. 185–192*

---

## ÚVOD

---

Rohovkový endotel představuje hranici mezi stromatem rohovky a přední oční komorou. Jedná se o monovrstvu buněk polygonálního, převážně hexagonálního tvaru, tloušťky 4–6  $\mu$ m a průměru 20  $\mu$ m [14]. Bariérový mechanismus a funkce endotelu jako pumpy udržuje optimální hydrataci stromatu a zajišťuje transparentci rohovky. Průměrná buněčná hustota endoteliálních buněk u novorozence činí 3500–4000 buněk/mm<sup>2</sup>, u dospělého 2000 buněk/mm<sup>2</sup> [18], podíl hexagonálních buněk činí 55–80 %, koeficient variance buněčné plochy je udáván v rozmezí 25–35 % [2, 12, 19].

Morfologické studie ukázaly, že endoteliální buněčná hustota během lidského života klesá. Buňky nejsou schopné proliferace, případně buněčné ztráty převyšují

---

její rychlost. Průměrná roční ztráta endoteliálních buněk je u zdravých jedinců udávána v rozmezí 0,3–0,6 % [5,10]. Buněčná rezerva zdravého endotelu obvykle postačuje ke krytí těchto ztrát [9]. Nicméně nedostatečnost proliferativní kapacity činí z endotelu poměrně fragilní tkáň v situacích spojených se zvýšenou ztrátou buněk, jako např. úraz, chirurgický zákrok, stav po transplantaci rohovky, léčba glaukomu, endoteliální dystrofie, celková onemocnění typu diabetes mellitus [6, 14, 23]. Důsledkem je urychlení buněčné ztráty, která může vést k endoteliální dysfunkci i řadu let po původním poškození [3]. Endotel není následně schopen zabránit toku komorové tekutiny do stromatu, vzniká korneální edém, který snižuje transparentci rohovky a tím i zrakovou ostrost. K obnově zrakových funkcí je v některých případech indikována transplantace rohovky. Je proto nezbytné vyšetřovat endotel, sledovat dynamiku jeho změn a znát endoteliální rezervu pacientů zejména v případech, které mohou způsobit nestabilitu endoteliální monovrstvy.

Již v roce 1920 použil Voght spekulární biomikroskopický odraz rohovkového endotelu [2]. David Maurice v roce 1968 vyvinul první spekulární mikroskop ke sledování endoteliálních buněk bez jejich poškození, na rohovkách žijících jedinců [4]. Metoda využívá odrazu a rozptylu světla na rozhraní prostředí endotel – komorová tekutina. Černobílý obraz vzniká odrazem světelného paprsku od plochých buněk endotelu a rozptylem na buněčných okrajích. Od 70. let minulého století byla pro klinickou praxi vyvinuta řada kontaktních a později i nekontaktních spekulárních mikroskopů.

Kvalitativní a kvantitativní analýza záznamu endotelu umožňuje získat informace o velikosti buněk (polymegetismu), buněčného tvaru (pleomorfismu) a buněčné hustoty (cell density, CD). K charakteristickým změnám uvedených parametrů dochází např. v souvislosti s věkem [5], nošením kontaktních čoček [17] a kataraktovou chirurgií [22]. Klinického významu nabývá endoteliální mikroskopie u pacientů, jejichž endoteliální vrstva je alterována dystrofií (Fuchsova endoteliální dystrofie, zadní polymorfní dystrofie) či předchozím chirurgickým zákrokem. U těchto pacientů je stav endoteliální monovrstvy jedním z určujících faktorů volby optimálního chirurgického výkonu (např. indikace kombinované operace katarakty a perforující keratoplastiky).

Endoteliální mikroskopie poskytuje rovněž nenahraditelné informace při zjišťování kvality rohovkových transplantátů během jejich prezervace [12] a při sledování pooperačního vývoje.

Cílem naší práce bylo srovnat výsledky klasické a digitální analýzy endoteliální mikroskopie na souboru 36 očí zdravých jedinců.

---


## METODIKA

---

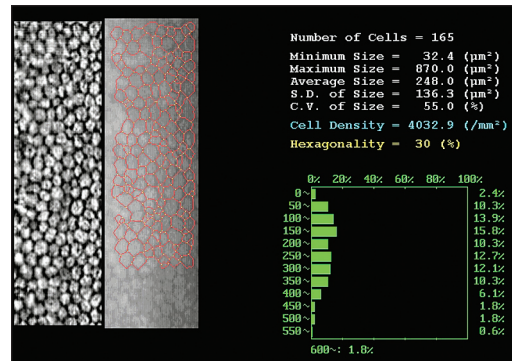
Soubor zahrnoval 36 očí s fyziologickým nálezem na předním očním segmentu. Průměrný věk vyšetřovaných osob byl 32,8 let ( $SD \pm 9,5$ ), jednalo se o 9 žen a 9 mužů. Provedli jsme vyšetření spekulárním nekontaktním mikroskopem SP 1000 TOPCON. Získaný záznam byl hodnocen i) klasickou analýzou, ii) automatickou digitální analýzou a iii) korigovanou digitální analýzou.

Vyšetření probíhalo v manuálním režimu s nízkou intenzitou blesku, obraz centrální oblasti endotelu byl zaznamenán třikrát až pětkrát a pro vlastní analýzu byl zvolen záznam nejvyšší dosažené kvality.

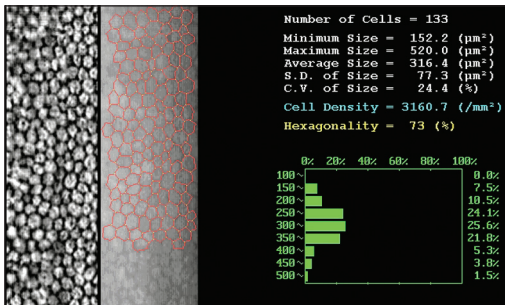
Klasická analýza vycházela z rozboru oblasti záznamu o velikosti 0,01 mm<sup>2</sup>, ve



Obr. 1. Vyhodnocení záznamu endotelu klasickou analýzou (C.D. – buněčná hustota, počet buněk/mm<sup>2</sup>)



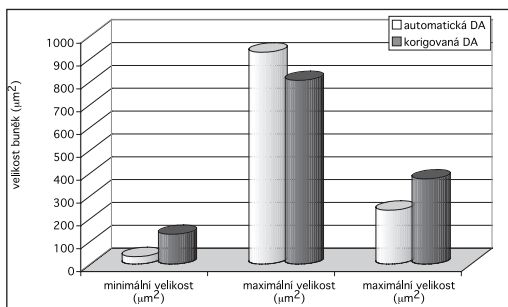
Obr. 2. Vyhodnocení záznamu endotelu automatickou digitální analýzou (programem automaticky ohraničené endoteliální buňky jsou vyznačeny červenou sítí)



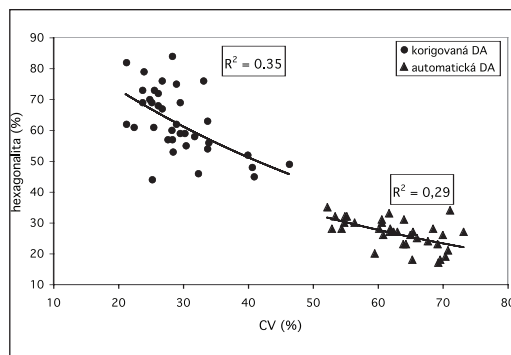
Obr. 3. Vyhodnocení záznamu endotelu korigovanou digitální analýzou (červená síť znázorňující buněčné okraje upravená manuální editací)

a zobrazil výsledek analýzy (obr. 2). Korigovaná digitální analýza vycházela ze záznamu endotelu po editaci buněčných okrajů obsluhou (obr. 3). Výsledkem obou typů digitální analýzy byl: počet analyzovaných buněk, minimální, maximální a průměrná velikost buněk (μm<sup>2</sup>), směrodatná odchylka buněčné plochy (SD, μm<sup>2</sup>), koeficient variance buněčné plochy (CV, %), buněčná hustota (CD, počet buněk/mm<sup>2</sup>), hexagonalita (podíl buněk hexagonálního tvaru, %) a histogram rozložení buněčné plochy.

V práci jsme proovnávali výsledky automatické a korigované digitální analýzy a dále klasické a korigované digitální analýzy. Ve statistickém vyhodnocení jsme nejprve testovali normalitu rozložení hodnot v souboru testem Liliefors, následně byl použit párový t-test nebo neparametrický párový Wilcoxonův test.



Graf 1. Srovnání minimální, maximální a průměrné velikosti buněk určené automatickou a korigovanou digitální analýzou

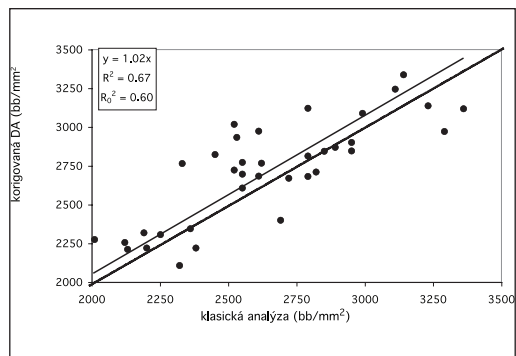


Graf 2. Závislosti hexagonality a koeficientu variance buněčné plochy automatické a korigované digitální analýzy

## VÝSLEDKY

### 1. Porovnání automatické a korigované digitální analýzy

Automatická analýza udávala 4krát menší minimální velikost buněk, o 37 % menší průměrnou velikost buněk a nadhodnocovala směrodatnou odchylku buněčné plochy i maximální velikost buněk (graf 1). Srovnáním obou postupů vyplývá statisticky významný rozdíl ve všech hodnocených parametrech ( $P = 0,01$ ). Zcela zásadní rozdíl jsme zjistili při srovnání hodnot tří nejvýznamnějších endoteliálních parametrů: koeficient variance buněčné plochy získaný automatickou metodou byl v průměru 63 %, zatímco korigovanou metodou 29 %. Podíl hexagonálních buněk byl výrazně vyšší u korigované analýzy (63 %), než u automatické analýzy (27 %). V případě korigované i automatické analýzy byla zjištěna statisticky významná závislost ( $r = 0,59$ , resp.  $r = 0,54$ ) mezi hodnotami koeficientu variance buněčné plochy a hexagonality, jak ukazuje graf 2. Průměrná buněčná hustota vypočtená automatickou analýzou byla značně nadhodnocena ( $4267 \pm 436$  buněk/ $\text{mm}^2$ ) oproti hodnotám korigované analýzy ( $2718 \pm 330$  buněk/ $\text{mm}^2$ ).



Graf 3. Srovnání buněčné hustoty určené korigovanou digitální analýzou a klasickou analýzou

### 2. Porovnání klasické analýzy a korigované digitální analýzy

Zatímco digitální analýza umožňuje získat údaje o řadě parametrů charakterizujících endotel, výsledkem analýzy klasické je pouze údaj o buněčné hustotě. Srovnávali jsme tedy jen jeden ukazatel stavu endoteliální monovrstvy. Průměrná buněčná hustota vypočítaná klasickou analýzou ( $2643 \pm 347$ ) je o 3 % menší, než hodnota zjištěná korigovanou analýzou ( $2718 \pm 330$  buněk/ $\text{mm}^2$ ).

Celkové nadhodnocení buněčné hustoty korigovanou analýzou ve srovnání s klasickou metodou je zachyceno v grafu 3 ve směrnici regresní přímky. Mezi oběma způsoby analýzy nebyl prokázán statisticky významný rozdíl na 1% hladině význam-

nosti. Vypočtená pravděpodobnost shody výstupů obou metod je však pouze 26 %. Ve 13 případech ukázala korigovaná analýza nižší hodnoty než klasická (maximální podhodnocení činilo 316 buněk/mm<sup>2</sup>, tj. 11 %), ve 23 případech se objevilo nadhodnocení korigovanou analýzou až o 501 buněk/mm<sup>2</sup>, tj. 20 % z celkové hodnoty buněčné hustoty.

Neopomenutelným faktorem každého klinického vyšetření je časová náročnost. Provedení klasické analýzy nebo automatické digitální analýzy endotelu jednoho oka vyžaduje v průměru 7–8 min. Doba vyšetření jednoho endotelu při použití digitální analýzy byla ve sledovaném souboru 25–30 min.

---

## DISKUSE

---

V průběhu lidského života se postupně snižuje nejen buněčná hustota, ale mění se i tvar a velikost buněk. Je pozorován pokles podílu buněk hexagonálního tvaru (nárůst pleomorfismu) a zvětšování průměrné velikosti buněk (zvýšení koeficientu variance buněčné plochy, nárůst polymegetismu) [16,18]. Na zvířecích modelech i v klinických studiích bylo prokázáno, že výskyt obrovských endoteliálních buněk (dvojnásobné buněčné plochy než průměrné) je odpovědí endoteliální monovrstvy na poškození různého původu [11,13]. Oblasti postižené traumatem jsou v některých případech i 20 let po události charakteristické výskytem alterovaných buněk se zvýšeným polymegetismem a pleomorfismem (pokles hexagonality < 60 %) [5, 13, 15]. Proto nabývá na významu digitální analýza endoteliální mikroskopie, která umožňuje zjistit nejen počet buněk, ale i kvantifikovat jejich základní morfologické parametry. V běžném klinickém provozu zůstává ovšem preferována časově méně náročná metoda klasické analýzy. Korigovaná digitální analýza je prováděna na našem pracovišti jen ve vybraných případech, zejména při sledování pacientů po perforující keratoplastice a v průběhu předoperačního vyšetření z očního hlediska polymorbidních pacientů (např. endoteliální dystrofie a katarakta). Dosud nebyl bohužel nalezen algoritmus, který by zajistil přesné automatické ohraničení endoteliálních buněk na záznamu, což znemožňuje využití automatické digitální analýzy v klinické praxi. Základní problém představuje odvození opakovatelného postupu, který by bezchybně odlišil skutečné buněčné okraje od subbuněčných struktur [např. 20]. Praktické využití digitální analýzy je možné pouze za předpokladu ruční editace buněčných okrajů, jak upozorňuje i dodavatel programu IMAGENET Endothelial Analysis System. Ve sledovaném souboru korigovaná digitální analýza znamenala editaci minimálně 2/3 všech analyzovaných buněk (150-200). Nevýhodou tohoto postupu zůstává relativní časová náročnost, a to i přes značný pokrok v porovnání s dřívějšími studii [7, 8].

Cílem práce bylo odvodit mezi korigovanou digitální a klasickou analýzou vztah, který by napomohl správné interpretaci výsledků obou metod u téhož pacienta v rámci dlouhodobého sledování. Velikost souboru odpovídá obdobným studiím [20]. Parametry endoteliálních buněk zjištěné v naší studii korelují s údaji uváděnými v literatuře [1, 2, 12, 21] pro fyziologický endotel (tab. 1). Mezi korigovanou digitální a klasickou analýzou jsme neprokázali statisticky významný rozdíl a obě metody vykazují statisticky významnou závislost. Přesto je při interpretaci výsledků v konkrétních případech vzít v úvahu jejich neúplnou kompatibilitu. Uvedený závěr dokládáme zjištěnou tendencí korigované digitální analýzy nadhodnocovat buněčnou hustotu oproti analýze klasické. Průměrná odchylka obou metod je relativně malá (2 %), ale v jednotlivých případech se odchylky pohybovaly v rozpětí -11 % až +20 %.

Tab. 1. Porovnání parametrů endoteliálních buněk získaných klasickou a korigovanou digitální analýzou s údaji jiných autorů

	n	věk ± SD	CDa ± SD (buněk/mm <sup>2</sup> )	CVb ± SD (%)	HEXc ± SD (%)
klasická analýza	36	32,8 ± 9,5	2643 ± 347	-	-
korigovaná DA	36	32,8 ± 9,5	2718 ± 330	29 ± 6	63 ± 11
Amann et al. [8]	48	29,3 ± 7,1	2730 ± 224	32 ± 4	63 ± 6
Jackson et al. [15]	40	27 ± 6	3154	23 ± 4	77 ± 7
Abib a Barreto [22]	102	35 ± 5	2785 ± 258	-	-
Nishimura et al. [17] *	21	-	2710 ± 505	-	-
Ing. et al. [12] *	393	-	2973 ± 550	26 ± 6	68 ± 11

\*) předoperační hodnoty u rohovkových transplantátů;

a) buněčná hustota;

b) koeficient variance buněčné plochy;

c) podíl hexagonálních buněk

Variabilita je vysvětlitelná především větším počtem analyzovaných buněk v případě korigované digitální analýzy. Je nutné podotknout, že sledovaný soubor zahrnoval zdravé jedince s fyziologickým stavem endoteliální monovrstvy.

## ZÁVĚR

Mezi korigovanou digitální analýzou a klasickou analýzou endotelu nebyl prokázán statisticky významný rozdíl ( $P=0,01$ ), metody vykazují statisticky významnou závislost ( $r=0,82$ ). Přesto je nutné vzít v úvahu jejich neúplnou kompatibilitu při interpretaci výsledků u konkrétních pacientů. Korigovaná digitální analýza je časově náročnější, ale poskytuje více informací o stavu endoteliální monovrstvy.

## LITERATURA

1. **Abib, F. C., Barreto, J.:** Behavior of corneal endothelial density over a lifetime. *J. Cataract Refract. Surg.*, 27, 2001: 1574–1578.
2. **Amann, J., Holley, G. P., Lee, S. B. et al.:** Increased Endothelial Cell Density in the Paracentral and Peripheral Regions of the Human Cornea. *Am. J. Ophthalmol.*, 135, 2003: 584–590.
3. **Bell, K. D., Campbell, R. J., Bourne, W. M.:** Pathology of late endothelial failure: late endothelial failure of penetrating keratoplasty: study with light and electron microscopy, *Cornea*, 19, 2000: 40–46.
4. **Bourne, W. M., McLaren, J. W.:** Clinical responses of the cornea endothelium. *Experimental Eye Research*, 78, 2004: 561–572.
5. **Bourne, W. M., Nelson, L. R., Hodge, D. O.:** Central corneal endothelial cell changes over a ten-year period. *Invest. Ophthalmol. Vis. Sci.*, 38, 1997: 779–782.
6. **Bruce, A.S., Brennan, N. A.:** Corneal pathophysiology with contact lens wear. *Surv. Ophthalmol.*, 35, 1990: 25–58.
7. **Doughty, M. J.:** Are there geometric determinants of cell area in rabbit and human corneal endothelial cell monolayers? *Tissue Cell*, 30, 1998: 537–544.
8. **Doughty, M. J., Dilts, D. M.:** Identification of topographical variations in the sizes of cells in a monolayer – application to corneal endothelium. *Tissue Cell*, 26, 1994: 621–636.
9. **Edelhauser, H. F.:** The resiliency of the corneal endothelium to refractive and intraocular surgery. *Cornea*, 19, 2000: 263–273.

10. **Hollingsworth, J., Perez-Gomez, I., Mutalib, H. A. et al.:** A population study of the normal cornea using in vivo slit scanning confocal microscopy. *Invest. Ophthalmol. Vis. Sci.*, 78, 2001: 706–711.
11. **Honda, H., Ogita, Y., Higuchi, S. et al.:** Cell movements in a living mammalian tissue: long-term observation of individual cells in wounded corneal endothelia of cats. *J. Morphol.*, 174, 1982: 25–39.
12. **Ing, J. J., Ing, H. H., Nelson, L. R. et al.:** Ten-year postoperative results of penetrating keratoplasty. *Ophthalmology*, 105, 1998: 1855–1865.
13. **Jackson, A. J., Gardiner, T., Archer, D. B.:** Morphometric analysis of corneal endothelial giant cells in normal and traumatized corneas. *Ophthalm. Physiol. Opt*, 15, 1995: 305–310.
14. **Joyce, N. C.:** Proliferative capacity of the corneal endothelium. *Progress in Retinal and Eye Research*, 22, 2003: 359–389.
15. **Joyce, N. C., Meklikr, B., Neufeld, A. H.:** In vitro pharmacologic separation of corneal endothelial migration and spreading responses. *Invest. Ophthalmol. Vis. Sci.*, 31, 1990: 1816–1826.
16. **Laing, R. A., Sandstrom, M. M., Berrospi, A. R. et al.:** Changes in the corneal endothelium as the function of age. *Exp. Eye Res.*, 22, 1986: 587–594.
17. **MacRae, S. M., Matsuda, M., Philips, D. S.:** The long-term effects of polymethylmethacrylate contact lens wear on the corneal endothelium. *Ophthalmology*, 101, 1994: 365–370.
18. **Murphy, C., Alvarado, J., Juster, R. et al.:** Prenatal et postnatal cellularity of the human corneal endothelium. A quantitative histologic study. *Invest. Ophthalmol. Vis. Sci.*, 25, 1984: 312–322.
19. **Nishimura, J. K., Hodge, D. O., Bourne, W. M.:** Initial endothelial cell density and chronic endothelial cell loss rate in corneal transplants with late endothelial failure. *Ophthalmology*, 106, 1999: 1962–1965.
20. **Oblak, E., Doughty, M. J., Oblak, L.:** A semi-automated assessment of cell size and shape in monolayers, with optional adjustment for the cell-cell border width-application to human corneal endothelium. *Tissue Cell*, 34, 2002: 283–295.
21. **Ohguro, N., Matsuda, M., Shimomura, Y. et al.:** Effects of Penetrating Keratoplasty Rejection and the Endothelium of the Donor Cornea and the Recipient Peripheral Cornea. *Am. J. Ophthalmol*, 129, 2000: 468–471.
22. **Schultz, R.O., Glasser, D. B., Matsuda, M. et al.:** Response of the corneal endothelium to cataract surgery. *Arch. Ophthalmol*, 104, 1986: 1164–1169.
23. **Yanoff, M., Fine, B. S.:** *Ocular Pathology; Text and Atlas.* Philadelphia, PA, JB Lippincott, 1989: 243–318.

*MUDr. Věra Loukotová*

*Oční klinika FN Brno*

*Jihlavská 20*

*625 00 Brno*

*tel. +4205 3223 3302*

*e-mail: vera\_loukotova@yahoo.com*