

Využití torické nitrooční čočky při řešení komplikované katarakty a vysokého stupně astigmatismu

Urminský J., Rozsival P., Lorencová V., Feuermannová A.

Oční klinika LF UK a FN, Hradec Králové, přednosta
prof. MUDr. P. Rozsival, CSc.

Souhrn

Autoři seznamují oftalmologickou veřejnost s velice efektivním a v naší oftalmologii zatím nepopsaným způsobem řešení operace komplikované katarakty u pacientů s vysokým stupněm preexistujícího astigmatismu nad 3,0 Dcyl. Podle etiologie astigmatismu jsou v souboru pacienti s kataraktou a vysokou ametropií po předchozí transplantaci rohovky a dále pacienti s kataraktou a preexistující vysokou ametropií bez jakékoliv předchozí operace.

Referovaný soubor tvoří celkem 14 pacientů (19 očí). Z tohoto celkového počtu je 9 pacientů (9 očí), kteří v minulosti podstoupili na našem pracovišti perforující keratoplastiku (PKP) pro keratokonus. Společným znakem této skupiny byla neuspokojivá pooperační refrakce a v dalším časovém odstupu od operačního výkonu postupný rozvoj katarakty. Druhá část souboru, ve které bylo 5 pacientů (10 očí), v minulosti neměla žádnou operaci. Pro chirurgické řešení katarakty a astigmatismu v jednom sezení jsme použili individuálně zhotovenou silikonovou torickou nitrooční čočku firmy Human Optics (typ MS 6116 TU). Průměrný věk celého souboru v době operace šedého zákalu byl $51,5 \pm 6,8$ roku (rozmezí 39–66 let). Poměrné zastoupení pacientů v souboru: 8 žen (57,1 %) a 6 mužů (42,9 %). Průměrná doba, která uplynula od keratoplastiky do operace katarakty, byla $4,8 \pm 3,6$ roku.

Nekorigovaná zraková ostrost (NZO) před operací byla $0,10 \pm 0,11$ a nejlépe korigovaná zraková ostrost (KZO) byla $0,39 \pm 0,22$. Průměrná hodnota předoperační refrakce byla $+3,4 \pm 5,0$ D (rozmezí -11,0 až +10,0 D) a $-6,4 \pm 2,3$ Dcyl (rozmezí od -12,0 do -3,0 Dcyl). Průměrná sledovací doba souboru byla 9,6 měsíce (rozmezí 4–18 měsíců).

V pooperačním období jsme zaznamenali zlepšení nekorigované zrakové ostrosti na hodnotu $0,50 \pm 0,26$ a nejlépe korigovaná zraková ostrost se zlepšila na výsledných $0,56 \pm 0,26$. Výsledná průměrná pooperační refrakce klesla na $0,44 \pm 0,86$ D a $-1,8 \pm 0,77$ Dcyl.

Klíčová slova: transplantace rohovky, astigmatismus, katarakta, torická nitrooční čočka

Summary

The Use of the Toric Intraocular Lens in Treatment of Complicated Cataract and High Degree Astigmatism

The authors refer about highly effective and in our ophthalmology not yet described method of surgical treatment of complicated cataract in patients with high degree of preexisting astigmatism over 3.0 cylindrical diopters. According to the etiology of astigmatism, in the group, there are patients with cataract and high ametropia after previous corneal transplantation and patients with cataract and preexisting high ametropia without any previous surgery. The referred group consists of 14 patients (19 eyes), and 9 of them (9 eyes) underwent in the past penetrating keratoplasty (PK) due to keratoconus at our department. The common sign of this subgroup was unsatisfactory postoperative refraction and later on the progressive cataract development. The other part of the group consisted of 5 patients (5 eyes) and they underwent no surgery in the past. For the surgical treatment of cataract and astigmatism at once we have used the individually manufactured silicone toric intraocular lens made by the company Human Optics (type MS 6116 TU). The average age of the whole group at the time of the cataract surgery was 51.5 ± 6.8 years (range, 39–66 years). The group consisted of 8 women (57.1 %) and 6 men (42.9 %). The average duration of the period between the keratoplasty and the cataract surgery was 4.8 ± 3.6 years. The uncorrected visual acuity before the cataract surgery was 0.10 ± 0.11 , and the best-corrected visual acuity was 0.39 ± 0.22 . The average value of the preoperative refractive error was $+3.4 \pm 5.0$ dioptres (range, -11.0 to +10.0 dioptres) and -6.4 ± 2.3 cylindrical dioptres (range, -12.0 to -3.0 cylindrical dioptres). The average follow up period was 9.6 months (range, 4–18 months). In the postoperative period we noticed improving of the uncorrected visual acuity to the value 0.50 ± 0.26 , and the best-corrected visual acuity improved finally to 0.56 ± 0.26 . The final average refractive error decreased to 0.44 ± 0.86 dioptres and -1.8 ± 0.77 cylindrical dioptres.

Key words: corneal transplantation, astigmatism, cataract, toric intraocular lens

Čes. a slov. Oftal., 63, 2007, No. 2, p. 82–90

ÚVOD

Současný trend operace katarakty směřuje k chirurgii malým řezem za použití minimálního množství energie a implantací měkké nitrooční čočky. Dalším faktem je snaha o zpřesnění refrakčního výsledku operace. U nekomplikovaných katarakt v kombinaci se sférickou vadou a astigmatismem menších hodnot je předpověditelnost výsledku operace poměrně přesná a adekvátně tomu odpovídá i spokojenost pacienta se svou zrakovou ostrostí.

Problémem v tomto směru je z různých důvodů přítomnost vysoké ametropie a zvláště pak astigmatismu v čase před operací katarakty.

V naší práci jsme se zaměřili na možnosti řešení neuspokojivé finální ametropie (především vysokého astigmatismu) a katarakty u pacientů, kteří podstoupili transplantaci rohovky pro ektázi rohovky – keratokonus.

Druhou skupinu tvořili pacienti, u kterých byl astigmatismus přítomen bez předchozího zákroku na oku.

Primární indikací k chirurgické intervenci byla katarakta, která progresivně zhoršovala zrakové funkce pacientů.

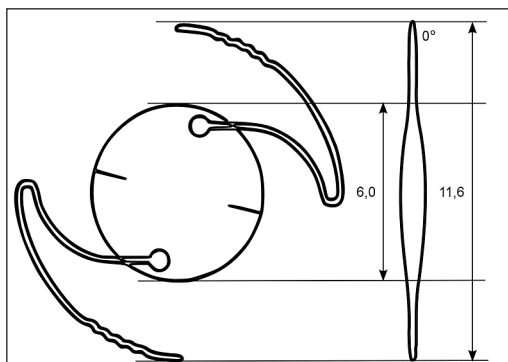
Implantace standardní monofokální nitrooční čočky by u obou typů těchto pacientů přinesla řadu dalších problémů. V důsledku nedostatečné korekce především

astigmatismu je často nutné použití dalších více, či méně úspěšných chirurgických zákroků k jeho snížení. Druhým problémem je velmi častá netolerance korekčních pomůcek jako jsou brýle či tvrdé kontaktní čočky, kdy je redukce ametropie na minimum velice žádoucí.

Velmi nadějně řešení tohoto komplexního problému nabízí individuálně zhotovená torická zadněkomorová nitrooční čočka (TZKIOL)

MATERIÁL A METODIKA

Retrospektivně jsme zhodnotili soubor 14 pacientů (19 očí), kteří podstoupili operaci katarakty s použitím torické silikonové nitrooční čočky na naší klinice v období 4/ 2004 až 8/2005. Do souboru jsme indikovali nemocné s astigmatismem po předchozí transplantaci rohovky pro keratokonus (9 pacientů, 9 očí) a dále pacienty s preexistujícím hypermetropickým či myopickým astigmatismem bez předchozího operačního zákroku (5 pacientů, 10 očí). Pro zhodnocení efektu operace a především vlivu torické IOL na změnu astigmatismu, soubor dále nerozdělujeme. Poměrné zastoupení mužů a žen je 6 (42,9 %) : 8 (57,1 %). Průměrný věk sledovaného souboru pacientů v době operace byl $51,5 \pm 6,8$ roku (rozmezí od 39 do 66 let). Hlavní indikací pro použití TZKIOL byl progresivní rozvoj katarakty a přítomnost vysokého stupně pravidelného astigmatismu nad 3,0 Dcyl v kombinaci s dalším typem reziduální refrakční vady (myopie a hypermetropie). Nezbytnou podmínkou pro použití TZKIOL ke korekci vysokého astigmatismu je jeho stabilita potvr-



Obr. 1. Schéma torické nitrooční čočky

Calculation / Order		HumanOptics	
MicroSil® Toric 6116 TU			
Surgeon		Patient	
Name		Name	
Clinic/hospital		Patient no.	
Phone		Date of birth	
Fax			
Preop for calculation			
Right (OD)		Left (OS)	
mm dpt axis		mm dpt axis	
<1 = radius 1		<1 = radius 1	
<2 = radius 2		<2 = radius 2	
axial length		axial length	
ACD		ACD	
cyl axis VA		cyl axis VA	
spectacles refraction		spectacles refraction	
target refraction		target refraction	
UCVA		UCVA	
BCVA		BCVA	
Biometry procedure		Keratometry device	
Contact Applanation		Javal 1,338	
Immersion		Zeiss 1,332	
IOL-Master		Other	
Manufacturer		Manufacturer	
Model		Model	
IOL suggestion for different target refractions			
target refraction		IOL	
sph eq sph cyl sph cyl		sph eq sph cyl sph cyl	
1.		1.	
2.		2.	
3.		3.	
comments			
Position of the Toric IOL (MicroSil)			
axis: 90°		axis: 90°	
axis: 0°		axis: 0°	
- line = + cylinder axis		- line = + cylinder axis	
Order			
Toric Silicone IOL		stand-by-IOL	
MS 6116 TU		sph cyl sph cyl	
Please fill in the data and return to: HumanOptics AG			
Fax: 0049 9131 5066590			
Date		Signature	

Obr. 2. Formulář pro výpočet dioptrické hodnotnosti TZKIOL

zená topograficky a za pomoci autorefraktometru. Průměrná doba od transplantace do operace katarakty ve sledovaném souboru byla $4,8 \pm 3,6$ roku.

U jednoho pacienta jsme přistoupili k řešení komplikované traumatické katarakty po předchozím penetrujícím poranění bulbu, které vyžadovalo transplantaci rohovky a iridoplastiku.

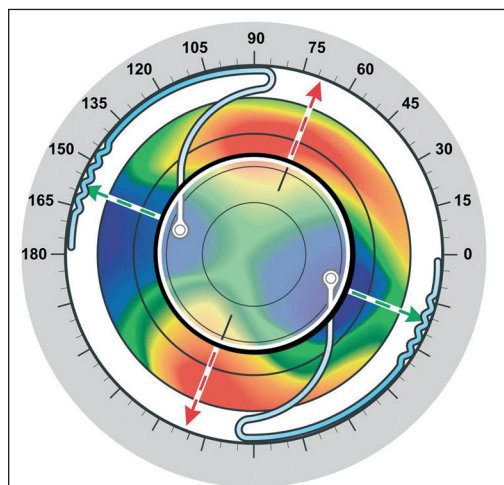
Torická čočka MicroSil® Toric 6116 TU (Human Optics) je individuálně vyrobená nitrooční čočka se 6,0mm silikonovou optikou a s PMMA speciálně tvarovaných haptik zabraňujících možné rotaci IOL v pouzdře. Celkový průměr čočky je 11,6 mm (obr. 1). Na přání je možné vyrobit čočku v dioptrickém rozsahu -28D až +31D a do 30 Dcyl.

Při stanovení dioptrické mohutnosti a určení osy pro implantaci vycházíme z hodnot keratometrie (K1, K2), hloubky přední komory (ACD), axiální délky bulbu, subjektivní a objektivní refrakce. Součástí kalkulace je stanovení očekávané cílové refrakce. K samotnému výpočtu využíváme servisu výrobce (obr. 2). Pro dosažení maximálního vlivu na redukcii astigmatismu je nutná implantace čočky v jeho nejstrmějším meridiánu (obr. 3).

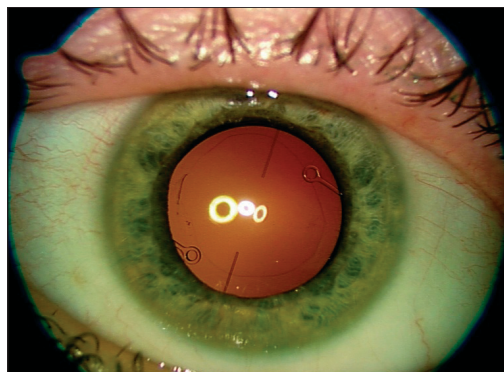
Zásadní podmínkou je stabilní finální ametropie, stav po extrakci všech stehů po keratoplastice a časový odstup od primární operace minimálně 18 měsíců. Pro určení keratometrických hodnot je pacient vyšetřen na rohovkovém topografu Keratron 179 AR (Opticon). Refrakci stanovujeme autorefraktometrem AR – 600 (Nidek). K určení axiální délky bulbu, hodnoty ACD a stanovení dioptrické mohutnosti IOL jsou pacienti vyšetřeni přístrojem IOL Master (Carl Zeiss) a také ultrazvukovou biometrií CompuScan LT (Storz). Zrakovou ostrost jsme určovali na projekčních optotypech CP – 670 (Nidek).

Pro maximální bezpečnost a zvolení správné strategie plánované operace je nutná znalost počtu endoteliálních buněk rohovkového terče. K tomuto vyšetření rutinně využíváme bezkontaktní endoteliální mikroskop Noncon Robo SP – 9000 (Konan Medical Inc.).

Průměrná sledovací doba našeho souboru byla 9,6 měsíce (rozmezí 4–18 měsíců).



Obr. 3. Schéma správné pozice TZKIOL



Obr. 4. Výsledný stav po implantaci TZKIOL

OPERAČNÍ POSTUP

Před operací u pacienta vsedě na šterbinové lampě značkovačem na limbu vyznačíme osu astigmatismu, ve které bude TZKIOIOL implantována. Tento úkon provádíme v instilační anestezii. Následně je standardním způsobem připraveno operační pole a provedena operace katarakty fakoemulzifikací nebo technikou aqua lase. Operační ránou velikosti 3,5 mm za pomoci k tomu určené pinzety zavedeme čočku do pouzdra. V další fázi rotujeme čočku do požadované pozice tak, aby značky na optice čočky korelovaly s dříve označenou osou astigmatismu na limbu.

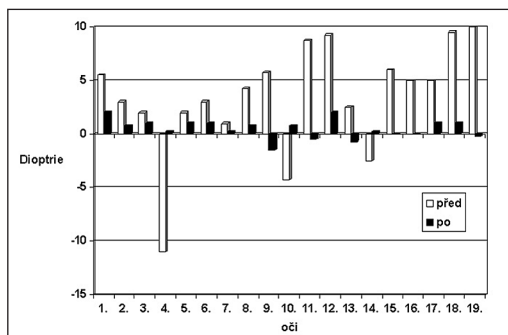
Výsledný stav po operaci ukazuje obr. 4.

V pooperačním období jsou pacienti pravidelně kontrolováni na naší klinice. K sledovaným parametrům patří určení reziduální refrakční vady, nekorigovaná a nejlépe korigovaná zraková ostrost (NZO, KZO), pozice TZKIOIOL, stav rohovkového terče a subjektivní spokojenost pacienta.

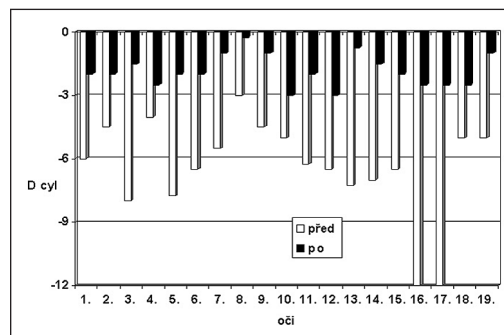
VÝSLEDKY

Prezentujeme výsledky nekorigované a nejlépe korigované zrakové ostrosti, změnu sférické a cylindrické refrakce, změnu počtu endotelových buněk a výskyt komplikací v celém sledovaném souboru.

V grafu 1 je zaznamenána změna sférické refrakce u všech operovaných očí.



Graf 1. Změna sférické refrakce před a po operaci

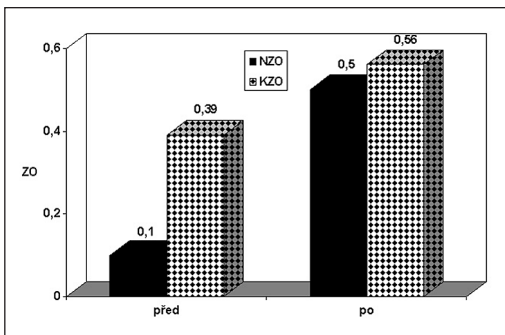


Graf 2. Změna cylindrické refrakce před a po operaci

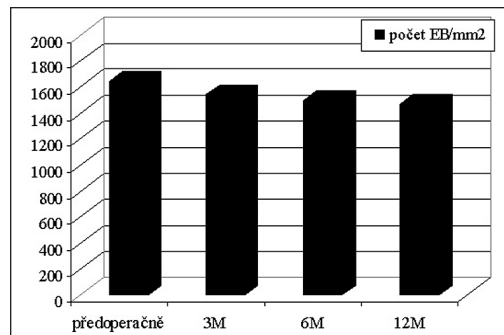
Z průměrné předoperační hodnoty $+3,4 \pm 5,0$ D pooperační refrakce poklesla na $0,44 \pm 0,86$ D (rozmezí $-1,5$ D až $2,0$ D).

TZKIOIOL je na naší klinice používána s cílem redukovat preexistující astigmatismus – graf 2. Průměrná výsledná pooperační refrakce v našem souboru klesla na $-1,8 \pm 0,77$ D cyl (rozmezí $-0,25$ až $-3,0$ D cyl) ve srovnání s průměrnou vstupní refrakcí $-6,4 \pm 2,3$ D cyl v době před operací.

Jakým způsobem se dosažená refrakce projevila na změně zrakové ostrosti ve sledovaném souboru, ukazuje graf 3. NZO vzrostla v pooperačním období na průměrnou hodnotu $0,50 \pm 0,26$ ve srovnání s předoperační hodnotou $0,1 \pm 0,11$. Zazname-



Graf 3. Změna NZO a KZO před a po operaci



Graf 4. Změna počtu endoteliálních buněk v čase

nali jsme i zlepšení KZO z předoperačních $0,39 \pm 0,22$ na hodnotu $0,56 \pm 0,26$ po operaci.

Z našeho souboru 14 pacientů (19 očí) jsme ani v jednom případě neprováděli doplňující operační výkony (PRK, LASIK, keratotomie). Z peroperačních komplikací jsme u jednoho pacienta (1 oko, 5,3 %) měli rupturu zadního pouzdra a také v jednom případě (1 oko, 5,3 %) uvolnění závěsného aparátu čočky. V obou případech peroperační stav umožňoval implantaci a ponechání TZKIOIOL v čočkovém vaku a ve správném postavení.

Jiné peroperační komplikace jsme nepozorovali. V období po výkonu jsme u dvou pacientů (2 oči, 10,5 %) provedli repozici torické čočky pro její decentraci větší jak 10 stupňů. Tento doplňující výkon jsme provedli mezi 4. a 6. týdnem po operaci. V delším časovém odstupu jsme pozorovali u dvou pacientů (2 oči, 10,5 %) výskyt sekundární katarakty, která vyžadovala provedení YAG kapsulotomie. Laserové ošetření zadního pouzdra jsme provedli 9. a 11. měsíc od operace. Tento výkon neměl žádný vliv na polohu TZKIOIOL v pouzdře a byl následován zlepšením zrakové ostrosti.

Závažnější pooperační komplikace ve smyslu dekompenzace rohovkového terče se vyskytla u jednoho pacienta (1 oko, 5,3 %). Jednalo se o primárně komplikovaný stav po předchozím penetračním poraněním bulbu vyžadujícím transplantaci rohovky, iridoplastiku a v dalším časovém odstupu řešení komplikované traumatické katarakty.

Jedním z pečlivě sledovaných faktorů při operaci katarakty, zvláště u transplantovaných očí, je stav endotelu rohovky. Změnu hustoty endoteliálních buněk (EB) rohovky kontrolujeme bezkontaktním endoteliálním mikroskopem. V grafu 4 je průměrná hodnota počtu EB před a po operaci. Průměrná ztráta počtu buněk v důsledku operace v celém souboru byla 6,2 % ve 3. měsíci po operaci. Předoperační průměrný počet endotelových buněk byl $1641 \pm 342 \text{ mm}^2$ (rozmezí od 892 do 2456). Za 3 měsíce po operaci byla tato průměrná hodnota $1539 \pm 409 \text{ mm}^2$ (rozmezí od 880 do 2448) u 19 očí. V dalším pooperačním období byla změna hustoty endoteliálních buněk následující: 3,1 % po 6 měsících (u 17 očí) a 1,8 % po 12 měsících (u 10 očí).

Jiné pooperační komplikace ve smyslu sekundárního glaukomu, pooperačního zánětu, hyfemy, hemoftalmu či sítnicových komplikací se ve sledovaném souboru nevyskytly.

DISKUSE

Použití torických nitroočních čoček u očí s kataraktou a preexistujícím hypermetropickým či myopickým astigmatismem a také astigmatismem asociovaným s předchozí keratoplastikou popisuje několik autorů ve světovém písemnictví (5, 6, 7, 10, 13, 14, 16). V naší oftalmologické literatuře byl doposud pouze ojedinele popsán soubor pacientů, u kterých byla tato problematika řešena (17). Především vysoký stupeň astigmatismu a katarakta na oku po předchozí transplantaci rohovky je i v současnosti obtížně řešitelný problém vyžadující obvykle kombinaci různých chirurgických postupů. Tato technika zatím nebyla v naší literatuře popsána. Na Oční klinice v Hradci Králové rutinně torickou čočku používáme ve variantě pro fakické oko i pro artefakii.

V práci prezentujeme soubor 14 pacientů (19 očí), kteří pro postupný rozvoj katarakty na oku s astigmatismem byli indikováni k použití individuálně zhotovené měkké TZK IOL. Cílem je řešení obou problémů v jednom kroku a následné zlepšení zrakových funkcí, pokud možno bez nutnosti další chirurgické intervence.

Frohn a spol. (6) popsali ve své práci implantaci na „míru“ zhotovené torické polymetyl-metakrylátové (PMMA) čočky o hodnotě +19D a +12D cyl u pacienta po PKP. Tehrani a spol. popisují dobrou zkušenost s použitím individuálně vyrobené fakické torické IOL Artisan (PTIOL) při korekci vysokého astigmatismu po PKP u mladého pacienta s čírou čočkou (12).

Upozorňují na nutnost šetrného provedení operace a pravidelné kontroly hustoty endoteliálních buněk terče.

Stejná autorka (13) publikovala použití měkké silikonové torické IOL (Human Optics) extrémní dioptrické hodnoty 30,0 D cyl při řešení katarakty a astigmatismu indukovaného předchozí KPL s decentrovaným čířým terčem. Pro homogenní extenzi čočkového vaku a pro maximální centraci torické IOL a prevenci vzniku sekundární katarakty autoři doporučují použít kapsulární prstenec.

Obecně pro korekci refrakčních vad po PKP je možno použít několik různých chirurgických technik jako např. rohovková relaxační incize, excimerový laser (PRK, LASIK) nebo torické IOL (5, 9). Fotorefraktivní keratektomie a LASIK jsou v současné době vedoucí techniky prováděné na rohovkových terčích s dobrým efektem (1, 2, 3, 4, 18). Limitací pro tento typ řešení refrakce zůstává hodnota a typ refrakční vady a tloušťka rohovkového terče. Extraokulární chirurgické postupy jsou úspěšné spíše u malých nebo středních hodnot astigmatismu.

Poslední možností chirurgického řešení, zvláště u vysokého nepravidelného astigmatismu, je opakovaná keratoplastika s velmi obtížně předpověditelným výsledkem (11).

V našem referovaném souboru byla u všech pacientů přítomna katarakta a určitý stupeň amblyopie. Pro řešení tohoto stavu přichází v úvahu operace katarakty s implantací standardní monofokální čočky, která ovšem prakticky nemá vliv na redukci astigmatismu. Tento výkon by nutně musel být doplněn některou z dalších výše popsaných chirurgických technik. Jakákoliv další manipulace na rohovkovém terči je potenciálním nebezpečím pro jeho selhání. Zvláštní pozornost doporučujeme věnovat komplikovaným stavům po předchozí transplantaci rohovky. U jednoho pacienta (1 oko), vlivem většího operačního stresu v anatomických podmínkách odpovídajících penetračnímu poranění, jsme zaznamenali dekompenzaci rohovkového terče.

Na tomto místě nelze nepřipomenout důležitost prevence vzniku především astigmatismu již při primární transplantaci rohovky. Pečlivý výběr dárcovského terče

a jeho velikost, použití kvalitních trepanů, technika sutury terče, kontrola astigmatismu peroperačně spolu s precizním provedením a důslednou pooperační péčí jsou základními podmínkami pro splnění tohoto cíle (15).

Právě pro možnost řešení neuspokojivé výsledné ametropie a katarakty v jedné proceduře jak u očí po PKP, tak u očí s kataraktou a preexistujícím myopickým či hypermetropickým astigmatismem jsme se rozhodli pro použití individuálně zhotovené TZKIOL. Určitým negativem pro širší využití této techniky je značná cena implantátu. Podmínkou dobrého výsledku je správná indikace (pravidelný astigmatismus nad 3 Dcyl), šetrná fakoemulzifikace a centrace TZKIOL v ose astigmatismu. Použití tohoto implantátu u nepravidelného astigmatismu je méně úspěšné. Je žádoucí přítomnost pravidelného astigmatismu v centrální 3mm zóně rohovky. Tolerovatelná je decentrace čočky do 10 stupňů. Právě z tohoto důvodu jsme provedli doplňující zákrok (repozici IOL) u dvou očí (10,5 %). Posun čočky o deset stupňů od požadované osy pro implantaci indukuje přibližně 35 % astigmatismu v pooperačním období. Je tedy kladen velký důraz na design čočky zabraňující možné rotaci IOL v čočkovém pouzdře a na preciznost provedení samotné operace. Chang (8) publikoval výsledky rotační stability torických IOL Staar v závislosti na jejich celkovém rozměru. Model o rozměru 11,2 mm typu plate – haptic vykazoval statisticky výrazně lepší výsledky v porovnání s modelem o průměru 10,8 mm. Nevýhodou tohoto typu IOL je i velmi malé dioptrické rozmezí pro korekci astigmatismu. Námi preferovaný typ torické čočky má celkový průměr 11,6 mm s možností individuálního vyrobení až do hodnoty 30 Dcyl.

ZÁVĚR

Možnost použít speciální typy nitroočních čoček v indikovaných případech přináší zlepšení zrakových funkcí pacienta při minimální operační zátěži.

Výsledky dosažené v našem souboru nás opravňují považovat použití individuální torické silikonové IOL za účinný a bezpečný způsob řešení i značně vysoké kombinované refrakční vady a katarakty v jednom sezení. Pečlivá a přesná implantace torické IOL je zásadní podmínkou úspěchu.

LITERATURA

1. **Alió, J. L., Javaloy, J., Osman, A. A., et al.:** Laser in situ keratomileusis to correct post-keratoplasty astigmatism: 1- step versus 2- step procedure. *J. Cataract. Refract. Surg.*, 30, 2004: 2303–2310.
2. **Amm, M., Duncker, G. I. W., Schröder, E.:** Excimer laser correction of high astigmatism after keratoplasty. *J. Cataract Refract. Surg.*, 22, 1996: 313–317.
3. **Arenas, E., Maglione, A.:** Laser in situ keratomileusis for astigmatism and myopia after penetrating keratoplasty. *J. Cataract Refract. Surg.*, 13, 1997: 27–32.
4. **Bilgihan, K., et al.:** Photorefractive keratectomy for post-penetrating keratoplasty myopia and astigmatism. *J. Cataract Refract. Surg.*, 26, 2000: 1590–1595.
5. **Buchwald, H. J., Lang, G. K.:** Kataraktoperation mit Implantation torischer Silikonlinsen bei hohem Astigmatismus nach Keratoplastik. *Klin. Monatsbl Augenheilkd*, 221, 2004: 489–494.
6. **Frohn, A., Dick, H. B., Thiel, H. J.:** Implantation of a toric poly (methyl methacrylate) intraocular lens to correct high astigmatism. *J. Cataract Refract. Surg.*, 25, 1999: 1675–1678.
7. **Gillis, J. P.:** Treating astigmatism at the time of cataract surgery. *Curr. Opin. Ophthalmol.*, 13, 2002: 2–6

8. **Chang, D.F.:** Early rotational stability of the longer Staar toric intraocular lens. Fifty consecutive cases. *J. Cataract. Refract. Surg.*, 29, 2003: 935–940.
9. **Peško, K., Oláh, Z.:** Problém astigmatizmu po perforující keratoplastice. III. Chirurgický management astigmatizmu po vybratí všech stehov. *Čs. Oftal.*, 59, 2003: 52–59.
10. **Rushwurm, I., Scholz, U. et al.:** Astigmatism correction with a foldable toric intraocular lens in cataract patients. *J. Cataract Refract. Surg.*, 26, 2000: 1022–1027.
11. **Szentmáry, N., Seitz, B., et al.:** Repeat Keratoplasty for Correction of High or Irregular Postkeratoplasty Astigmatism in Clear Corneal Grafts. *Am. J. Ophthalmol.*, 139, 2005: 826–830.
12. **Tehrani, M., Dick, H. B.:** Korrektur eines höhergradigen Astigmatismus nach Keratoplastik durch Implantation einer phaken torischen Iris-Klauen-Linse. *Klin. Monatsbl. Augenheilkd.*, 219, 2002: 159–163.
13. **Tehrani, M., Stoffelns, B., Dick, H. B.:** Implantation of a custom intraocular lens with a 30-diopter torus for the correction of high astigmatism after penetrating keratoplasty. *J. Cataract Refract. Surg.*, 29, 2003: 2444–2447.
14. **Till, J. S., Yoder, P. R., et al.:** Toric intraocular lens implantation: 100 consecutive cases. *J. Cataract Refract. Surg.*, 28, 2002: 295–301.
15. **Urminský, J., Rozsival, P., Lorencová, V., et al.:** Vliv adjustace pokračujícího rohovkového stehu na cylindrickou refrakci po perforující keratoplastice. *Čs. Oftal.*, 60, 2004: 124–132.
16. **Viestenz, A., Küchle, M., et al.:** Torische Kunstlinsen zur Korrektur eines persistierenden kornealen Astigmatismus nach perforierender Keratoplastik. *Ophthalmologie*, 102, 2005: 147–152.
17. **Vlková, E., Došková, H., Vícha, I.:** První zkušenosti s torickými IOL. *Čs. Oftal.*, 57, 2001: 161–164.
18. **Vlková, E., Horácková, M., Hlinomazová, Z., et al.:** Řešení pooperačního astigmatizmu po perforující keratoplastice metodou LASIK. *Čs. Oftal.*, 56, 2000: 370–374.

*MUDr. Juraj Urminský, Ph.D.
Oční klinika LFUK a FN
Sokolská 581
500 05 Hradec Králové
e-mail: urminsky@seznam.cz*

RISUS OPHTHALMOLOGICUS

Klobouk Emy Destinové

Poslední úsměvná vzpomínka na skromného, velmi inteligentního očního lékaře patří jeho setkání se slavnou českou pěvkyní Emou Destinovou (1878–1930). Kysela vyprávěl, že jako mladý studentík navštívil v roce 1928 koncert v Domažlicích. Tam tehdy jeho rodina žila, otec pracoval jako městský veterinář.

Božská Ema již nezpívala v divadlech, ale jezdila po Čechách a pořádala koncerty. Její zpěv doprovázel chodský hudební skladatel Jindřich Jindřich (1876–1967). Kysela ještě po létech smutnil, že si nepamatuje, co Destinová zpívala, stále však před očima viděl její obrovský černý klobouk s mašlí, který po vstupu na jeviště odložila na klavír.

Dol.