
Funkční vyšetření retinálních cév u pacientů s okluzí centrální sítnicové žíly

Rehák M.^{1,2}, Fric E.¹, Řehák J.¹, Raiskup-Wolf F.³, Langová K.⁴

¹Oční klinika FN a UP, Olomouc, přednosta doc. MUDr. Jiří Řehák, CSc.

²Klinik und Poliklinik für Augenheilkunde, Leipzig, Německo, přednosta prof. Dr.med. Peter Wiedemann

³Klinik und Poliklinik für Augenheilkunde, Dresden, Německo, přednosta prof. Dr.med. Lutz E. Pillunat

⁴Ústav lékařské biofyziky UP, Olomouc, přednosta prof. Ing. Jan Hálek, CSc.

Souhrn

Retinální cévní analyzátor (RVA) umožňuje funkční vyšetření sítnicových cév, měřením míry jejich dilatace a konstriktce. RVA měří vnitřní průměr sítnicových artérií a vén v reálném čase při různých stimulačních impulzech. Kromě uvedeného dynamického vyšetření umožňuje přístroj i statickou cévní analýzu. Ta měří poměr průměru artérií k vénám (A/V poměr), který nás informuje o míře arteriální vazokonstriktce.

Cílem prezentované studie bylo posoudit výsledky statické a dynamické cévní analýzy u pacientů s okluzí centrální sítnicové žíly. Druhou skupinu tvořili pacienti s arteriální hypertenzí, kontrolní soubor prezentovali zdraví jedinci bez vaskulárního onemocnění. Celkově bylo vyšetřeno 40 očí.

Statická analýza prokázala statisticky signifikantní rozdíl A/V poměru mezi všemi třemi sledovanými skupinami. Stejně tak dynamická analýza prokázala signifikantní rozdíly v míře arteriální dilatace a konstriktce mezi všemi vyšetřenými skupinami.

Zjištěné výsledky poukazují na rozsah endoteliální dysfunkce sítnicových cév, která je jednou s etiopatologických faktorů okluze centrální sítnicové vény.

Klíčová slova: retinální cévní analyzátor, okluze centrální sítnicové vény, endoteliální dysfunkce, vazokonstriktce a vazodilatace

Summary

Functional Examination of Retinal Vessels in Patients with Central Retinal Vein Occlusion

Část této práce byla prezentována na VII. Vejdovského vědeckém dnu 25.3.2006 v Olomouci

Retina vessel analyzer (RVA) provides the functional examination of retinal vessels based on the analysis of the extent (size) of their dilation and constriction. The RVA measures continuously on-line the diameter of retinal arteries and veins after different kind of stimulation. Beyond dynamic vessel analysis, another possibility of the RVA's utilization is a static vessel assessment, measuring the arterial and venous diameter ratio (A/V ratio), which provides the information about the rate of arterial vasoconstriction.

The aim of the presented study was to investigate static and dynamic retinal vessel changes in patients with central retinal vein occlusion (Group 1). The second investigated group consists of patients with arterial hypertension; as a control group, healthy persons without any vascular disease were examined. Altogether 40 eyes were examined.

Statistically significant differences of A/V ratio were observed in the static vessel analysis in all three investigated groups. The dynamic analysis showed statistically significant differences in arterial dilatation and constriction between all investigated groups as well.

The presented results confirm that the degree of retinal vessels endothelial dysfunction is one of the determining ethiopathological factors of central retinal vein occlusion.

Key words: retina vessel analyzer, central retinal vein occlusion, endothelial dysfunction, vasodilatation and vasoconstriction

Čes. a slov. Oftal., 63, 2007, No. 2, p. 95–102

ÚVOD

I když vyšetřovací metody v oftalmologii naznaly v posledních letech značného rozvoje, zůstávají možnosti vyšetření funkčního stavu retinálního řečiště i nadále značně omezeny [1]. Jednou z novinek v této oblasti je Retinální cévní analyzátor (RVA z anglického Retinal Vessel Analyzer), který měří nejenom vnitřní lumen retinálních artérií a vén, ale i změny jejího průměru v čase nebo po stimulaci různými podněty [16].

Retinální cévní analyzátor měří pomocí digitalizace obrazu a jeho dalším softwarovým zpracováním přímo tloušťku sloupce erytrocytů uvnitř retinální cévy a tím jejich vnitřní průměr [12, 13]. Přístroj provádí dva typy analýz.

Statická analýza měří poměr průměru retinální artérie k retinální véně (A/V poměr), který podává informaci o arteriální vazokonstrikci, s kterou se setkáváme nejčastěji v rámci hypertenzních změn cévního řečiště. Kvantifikací míry vazokonstrikce je možné získat informaci nejenom o stavu retinálního cévního řečiště, ale ne přímo i o stavu cév v jiných orgánech [16].

Druhou možností je **dynamická analýza**, která měří míru vazodilatace a vazokonstrikce jednotlivých úseků retinálních artérií a vén po stimulaci různými podněty. Nejčastěji využívaným impulzem je světelný stroboskopický efekt (flicker light), pro různé účely byly studovány i změny průměru při stimulaci inhalací směsí plynů z rozdílným podílem kyslíku a oxidu uhličitého, jako i po vzestupu nitroočního tlaku při mechanické kompresi bulbu [4, 5, 8].

Fyziologickou reakci cév na světelnou stimulaci zobrazuje obr.1. Artérie reaguje na světelný podnět svojí vazodilatací, u zdravých mladých jedinců až k hodnotám 110 % výchozí hodnoty. Po ukončení stimulace dochází k rychlé a prudké vazo-

konstrikci, až pod výchozí klidovou hodnotu (fyziologicky na úroveň 98 % klidového stavu). Retinální větvy reagují pomalejší a mírnější vazodilatací (v rozmezí 104–108 %) s následným návratem k výchozím hodnotám, bez vazokonstrikční komponenty [10]. Všechny tyto změny průměru cévního lumen jsou výsledkem reakce na uvolňované humorální faktory z buněk endotelu. Funkčně zdravý a nepoškozený endotel je proto nezbytnou podmínkou pro fyziologickou vazodilatační a vazokonstrikční reakci retinálních cév [3]. RVA umožňuje zobrazit získaná data pomocí grafů zachycujících změny v jejich časovém průběhu jako i v prostorovém 3-D zobrazení, kde můžeme sledovat změny v různé oblasti měřeného úseku cévy.

Kmenová okluze sítnicové větvy (KOSV) je po diabetické retinopatii druhým nejčastějším vaskulárním onemocněním sítnice a má často za následek těžké ireparabilní změny v sítnici spojené s trvalým poklesem zrakové ostrosti (ZO). Jedná se o multifaktoriálně podmíněné

onemocnění, jehož přesná etiopatogeneze není zatím úplně jasná. Hypertenze, povšechná ateroskleróza a diabetes představují nejdůležitější rizikové faktory pro rozvoj KOSV [15]. Cílem naší studie byla analýza funkčních změn retinálních cév u pacientů s KOSV ve srovnání s nálezy u pacientů s hypertenzí a u zdravých jedinců.

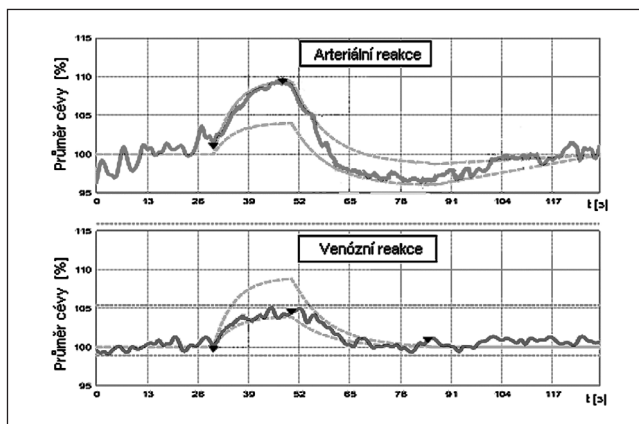
SOUBOR A METODIKA

Studovaný soubor tvořilo 32 osob ve věkovém rozmezí 41–83 let (průměr 66,4 let) u kterých jsme uskutečnili statickou a dynamickou analýzu pomocí retinálního cévního analyzátoru (přístrojem RVA, firmy IMEDOS, Jena, Německo).

I. Statická analýza: Vyšetření pacienti byli rozděleni do třech skupin (viz tab.

Tab. 1. Rozdělení vyšetřených pacientů do jednotlivých skupin

STATICKÁ ANALÝZA		DYNAMICKÁ ANALÝZA	
I. Kmenová okluze centrální větvy (KOSV)	12	I.a Nemocné oko	12
		I.b Zdravé oko	11
II. Hypertenze	12	II. Hypertenze	10
III. Kontrola-zdraví jedinci	8	III. Kontrola-zdraví jedinci	7



Obr. 1. Fyziologický nález na RVA (změny průměru cév v časovém průběhu jednoho stimulačního cyklu). Červená křivka zobrazuje změny průměru retinální artérie, modře je zobrazen průměr větvy. Zelené křivky vyznačují oblast fyziologických hodnot

1). Do skupiny I. byli zařazené oči s okluzí centrální sítnicové vény ($n = 12$) minimálně 3 měsíce od nástupu symptomů. Skupina II. zahrnovala 12 očí pacientů s arteriální hypertenzí, která byla u všech vyšetřených pacientů neuspokojivě kompenzovaná (opakovaně naměřené hodnoty krevního tlaku nad 140/90). Kontrolní skupinu III. tvořilo 8 očí věkově odpovídajících a celkově zdravých osob před operací katarakty, u kterých vyšetření praktickým lékařem vyloučilo hypertenzi, hypercholesterolemii a diabetes mellitus. U všech vyšetřených pacientů byl pomocí statické analýzy stanoven A/V poměr retinálních cév.

2. Dynamická analýza byla provedena na souboru stejných pacientů jako tomu bylo u statické analýzy, i když se počty vyšetřených osob v některých skupinách liší (viz tab.1). Nižší počty pacientů jsou způsobeny vyšší náročností na spolupráci a fixaci u tohoto vyšetření ve srovnání se statickou analýzou. Skupina I. (KOSV) byla rozdělena na dvě podskupiny s cílem porovnat rozdíly mezi nemocným a zdravým okem. Skupinu I.a tvořilo 12 nemocných očí s kmenovou okluzí sítnicové vény, druhé nepostižené oko ($n=11$) stejných pacientů bylo zařazeno do skupiny I.b.

U dynamické analýzy byla sledovaná míra arteriální a venózní vazodilatace jakožto i arteriální vazokonstrikce po stimulaci světelným podnětem (flicker-light) s frekvencí 12,5 MHz. Měření probíhalo po stanovení klidového průměru arterie i vény, které sloužily jako referenční hodnoty považované za 100 procent. Světelná stimulace v délce 20 vteřin byla následovaná klidovou 80 vteřin dlouhou fází, v průběhu které došlo k ustálení výchozího klidového průměru. Tento cyklus stimulace byl opakován třikrát a z průměrných hodnot byla spočítaná míra cévní vazodilatace a vazokonstrikce vyjádřena v procentech. Pro statistické zpracování jsme použili chí-kvadrát test, analýzu rozptylu (ANOVA) a mnohonásobné porovnání skupin ve dvojicích (LSD Post Hoc testy). Za statisticky signifikantní byly považovány hodnoty $p < 0,05$.

VÝSLEDKY

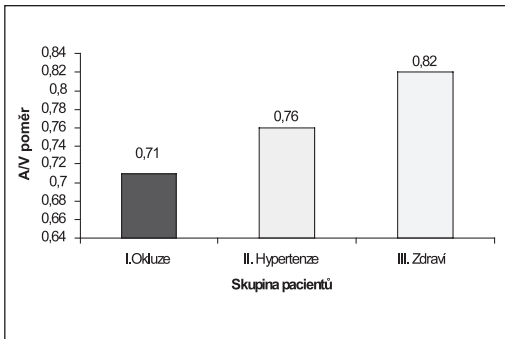
Výsledky statické analýzy zobrazuje graf 1. Průměrná hodnota A/V poměru ve skupině I. (KOSV) byla $0,71 (\pm 0,07)$, ve skupině II. (Hypertenze) dosáhla $0,76 (\pm 0,06)$ a u kontrolní skupiny III. činila $0,82 (\pm 0,02)$. Všechny tyto hodnoty jsou bezrozměrná čísla vyjadřující poměr průměru arterie k vėně. Analýza rozptylu (ANOVA) prokázala statisticky signifikantní rozdíly mezi všemi třemi skupinami.

Tab. 2. Výsledky dynamické analýzy v jednotlivých sledovaných skupinách

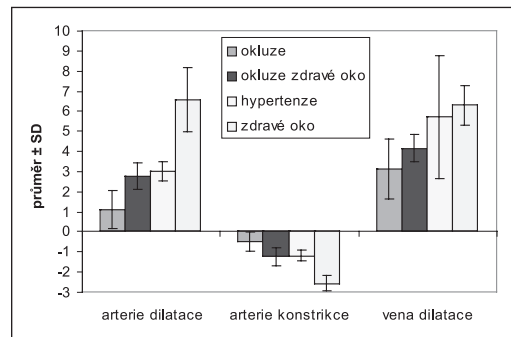
	Arteriální vazodilatace [%]	Arteriální vazokonstrikce [%]	Venózní vazodilatace [%]
I.a Nemocné oko	$1,08 \pm 0,95$	$-0,51 \pm 0,47$	$3,12 \pm 1,49$
I.b Zdravé oko	$2,75 \pm 0,67$	$-1,23 \pm 0,45$	$4,15 \pm 0,69$
II. Hypertenze	$3,05 \pm 0,47$	$-1,19 \pm 0,30$	$5,70 \pm 3,04$
III. Kontrolní soubor	$6,56 \pm 1,61$	$-2,56 \pm 0,41$	$6,29 \pm 0,99$

Souhrn výsledků dynamické analýzy zobrazuje graf 2. Přesné hodnoty zjištěných vazomotorických parametrů (arteriální dilatace a konstrikce, venózní dilatace) jsou zachyceny v tab. 2.

Statistické mnohonásobné porovnání skupin ve dvojicích (LSD Post Hoc testy)



Graf 1. Výsledky statické analýzy v jednotlivých skupinách pacientů



Graf 2. Výsledky dynamické analýzy v jednotlivých skupinách

prokázalo statisticky signifikantní rozdíly v míře arteriální dilatace a konstrikce ve skupině KOSV (I.a) ve srovnání ke všem ostatním skupinám (I.b, II., III.) a v míře venózní dilatace ve srovnání ke skupině II. a III. Dále jsme prokázali statisticky signifikantní rozdíly ve všech sledovaných vazomotorických parametrech ve skupině zdravých očí pacientů s okluzí (I.b) ve srovnání s nemocným okem (I.a) i kontrolní skupinou (III.) a v míře arteriálních parametrů mezi skupinou hyperteniků (II.) ve srovnání se skupinou I.a a kontrolní skupinou (III.).

DISKUSE

Předložená studie si klade za cíl přispět k poznání etiopatogeneze okluze centrální sítnicové vény. I přes veškerý pokrok v moderní medicíně zůstávají poznatky o tomto onemocnění spíše na úrovni předpokladů různých rizikových faktorů. Obecně je přijímán názor, že se jedná o multifaktoriálně podmíněné onemocnění, v jehož etiologii hraje nejdůležitější roli arteriální hypertenze, diabetes, ateroskleróza a opakovaně je diskutována role glaukomu [15]. Tato teorie vychází z poznání, že k venóznímu uzávěru dochází ve většině případů na úrovni lamina cribrosa. Právě tento úsek centrální vény představuje nejkritičtější místo z pohledu jejího vnitřního lumen neboť pevná okolní pojivová tkáň a společná cévní adventicie výrazně limitují objemové změny v tomto prostoru [15]. U zmiňovaných celkových onemocnění dochází k postupnému ztlušťování stěny arterie a tím k postupné kompresi vény, která svojí výrazně tenčí stěnou není schopna útlaku odporovat. Zúžené venózní lumen má za následek vznik turbulentního proudění krve a to se stává predisponujícím faktorem pro vznik intraluminálního trombu [15]. Proces trombogeneze může být podpořen i poruchami v hematokoagulační kaskádě. Jejich role v etiologii kmenové okluze je ale pořád předmětem bouřlivé odborné diskuse a signifikantní roli hraje převážně u mladších jedinců, u kterých chybí zmiňované cévní změny.

Je obecně známo, že se hypertenzní cévní změny na očním pozadí projevují arteriální vazokonstrikcí [14], která je v počátečním stadiu pouze fokální a následně přechází v generalizovanou formu [6,17]. Tím dochází k poklesu poměru průměru arterie a vény (A/V poměr). Statická analýza přístrojem RVA umožňuje přesnou kvantifikaci tohoto poměru a pro specialisty z oboru vnitřního lékařství tak přístroj nabízí

možnost sledování pokročilosti hypertenzních změn. Neurologové zase na základě poklesu A/V poměru odhadují riziko rozvoje ischemické cévní mozkové příhody (CMP). Tento odhad vychází ze závěrů dlouhodobé americké multicentrické populační studie ARIC, u které byla u pacientů s retinálními cévními abnormalitami sledována incidence ischemické CMP [17].

Výsledky statické analýzy v naší studii prokázali statisticky signifikantní rozdíly mezi všemi třemi sledovanými skupinami. Naměřená nejpokročilejší arteriální konstriktace ve skupině I. (KOSV) potvrzuje poznatek, že převážná část pacientů s okluzí sítnicové žíly trpí pokročilou hypertenzí, která je u většiny z nich jen velmi neuspokojivě kompenzována. Je nutno ale připomenout, že statickou analýzu nemá smysl provádět na postiženém oku v akutním stadiu onemocnění, neboť masivní venózní vazodilatace, která je charakteristickým znakem KOSV, znemožňuje získání validních výsledků. Proto jsme do naší studie zařadili oči s délkou onemocnění minimálně 3 měsíce.

Popsané morfologické změny retinálních cév se projevují i funkčními změnami, které můžeme sledovat a měřit pomocí RVA. U zdravých jedinců pozorujeme po světelné stimulaci (flicker light) fyziologickou vazodilataci arterie i vény následovanou arteriální vazokonstrikcí. Tato vazomotorická reakce je důsledkem působení lokálních faktorů produkovaných endotelovými buňkami [2, 9]. Nagel et al. prokázal, že cévní odpověď není závislá na věku. Míra arteriální dilatace klesá po 20. roku života přibližně jen o 0,5 % za dekádu a tento pokles není statisticky signifikantní [11]. Naproti tomu u pacientů s neléčenou arteriální hypertenzí byla opakovaně prokázána signifikantně snížená cévní odpověď na flicker-stimulaci [10, 11, 16]. Tuto skutečnost potvrdily i výsledky námi provedené studie u pacientů se špatně kompenzovanou hypertenzí. Při dostatečné kompenzaci hypertenze nacházíme jen minimální snížení arteriální odpovědi. Míru arteriální vazomotorické reakce by bylo možné využít ke sledování úspěšnosti terapie u pacientů s hypertenzí [10].

Hypertenze a dysfunkce endotelu hrají důležitou roli v etiologii KOSV, zatím ale nebyla provedena studie zaměřující se na využití přístroje RVA u pacientů s tímto onemocněním. Naším cílem bylo zjistit, zda-li se reakce sítnicových cév u KOSV signifikantně liší od nálezu u očí hypertoniků. Výsledky našich měření prokázala signifikantně nižší hodnoty všech sledovaných vazomotorických parametrů u očí s KOSV (I.a) ve srovnání nejen ke kontrolní skupině (III.) a k pacientům s hypertenzí (II.), ale i k druhému zdravému oku stejných pacientů (I.b). To je zásadní poznatek, neboť je známo, že cévní odpověď na světelnou stimulaci nevykazuje jak u zdravých osob, tak ani u pacientů s hypertenzí signifikantní rozdíly mezi pravým a levým okem [10]. Naše pozorování v průběhu měření odhalilo u některých očí s KOSV místo očekávané vazodilatace paradoxní vazokonstrikci hned v úvodu světelné stimulace. Při malém počtu vyšetřených očí nebylo ale možné tyto nálezy samostatně statisticky analyzovat. Může to být však signálem vysvětlující zjištěný rozdíl mezi nemocnými a zdravými očima u pacientů s KOSV a sice, že na postiženém oku dochází k dysregulaci až paralýze cévní vazomotoriky. Podobný jev arteficiálně navozené obleněné cévní reakce prokázali Maár et al. u pacientů s větвовou venózní okluzí po laserovém ošetření makulárního edému [7]. Jestli je tento rozdíl mezi zdravým a nemocným okem pouze následkem změn cirkulačních poměrů u KOSV nebo zda se jedná přímo o výraznou poruchu endoteliální dysfunkce, která hraje roli přímo v etiopatogenezi onemocnění není zatím jednoznačně jasné. Výsledky naší studie tedy neprokázaly, že by bylo možné pomocí dynamické analýzy vyčlenit se skupiny hypertoniků jedince se zvýšeným rizikem rozvoje okluze sítnicové vény. Prokázali jsme však, že endoteliální

dysfunkce retinálních cév hraje důležitou roli v etiologii KOSV. Tento poznatek potvrzuje dnes uznávanou hypotézu o patogenezi zmiňovaného onemocnění a to, že hypertenze, diabetes a povšechná ateroskleróza představují nejvýznamnější rizikové faktory pro rozvoj KOSV. Retinální cévní analyzátor nabízí široké možnosti ke studiu funkčních změn retinálních cév a v našich měřeních plánujeme i dále pokračovat na větším souboru pacientů. Rozhodně by bylo zajímavé i vyšetření v různém časovém odstupu od vzniku cévní okluze.

ZÁVĚR


Výsledky statické analýzy naší studie prokázaly statisticky signifikantní pokles A/V poměru u očí s KOSV ve srovnání s nálezy u pacientů s hypertenzí a s kontrolním souborem zdravých jedinců. Tento náález potvrzuje důležitou roli hypertenzních cévních změn jako rizikového faktoru pro rozvoj okluze centrální sítnicové vény. Dynamická analýza prokázala signifikantní snížení arteriální a venózní vazodilatace jakožto i arteriální vazokonstrikce u očí s KOSV ve srovnání k druhému, zdravému oku pacientů s okluzí sítnicové vény, stejně tak i ve srovnání k nálezům u pacientů s hypertenzí a kontrolnímu souboru zdravých pacientů. Rozdíly ve vazomotorických parametrech mezi zdravými očima pacientů s KOSV a hypertoniců nejsou statisticky signifikantní. Na základě tohoto poznatku není možné pomocí výsledků dynamické analýzy detekovat ve skupině hypertoniců osoby se zvýšeným rizikem KOSV. Naše měření však prokázala důležitou roli endoteliální dysfunkce v etiologii okluze centrální sítnicové vény.

LITERATURA

1. **Alam, T.A., Seifalian, A.M., Baker, D.:** A review of methods currently used for assessment of in vivo endothelial function. *Eur. J. Endovasc. Surg.*, 29, 2005: 269–276
2. **Delles, C., Michelson, G., Harazny, J. et al.:** Impaired endothelial function of the retinal vasculature in hypertensive patients. *Stroke*, 35, 2004: 1289–1293.
3. **Dorner, G.T., Garhofer, G., Kiss, B. et al.:** Nitric oxide regulates retinal vascular tone in humans. *Am. J. Physiol. Heart. Circ. Physiol.*, 285(2), 2003: 631–636.
4. **Formaz, F., Riva, C.E., Geiser, M.:** Diffuse luminance flicker increases retinal vessel diameter in humans. *Cur. Eye Res.*, 16, 1997: 1252–1257.
5. **Jeppesen P., Gregersen, P.A., Bek, T.:** The age-dependent decrease in the myogenic response of retinal arterioles as studied with the Retina Vesel Analyzer. *Graefes. Arch. Clin. Exp. Ophthalmol.*, 242, 2004: 914–919.
6. **Leung, H., Wang, J.J., Rochtchina, E. et al.:** Relationship between age, blood pressure and retinal vessel diameters in an older population. *IOVS*, 44, 2003: 2900–2904.
7. **Maár, N., Luksch, A., Graebe, A. et al.:** Effect of laser photocoagulations on the retinal vessel diameter in branch and macular vein occlusion. *Arch. Ophthalmol.*, 122, 2004: 987–991.
8. **Michelson, G., Patzelt, A., Harazny, J.:** Flickering light increases retinal blood flow. *Retina*, 22, 2002: 336–343.
9. **Monti, L.D., Piatti, P.M.:** Role of endothelial dysfunction and insulin resistance in angina pectoris and normal coronary angiogram. *Herz*, 30, 2005: 48–54.
10. **Nagel, E., Vilser, W., Fink, A. et al.:** Varianz der Netzhautgefäßreaktion auf Flickerlicht. *Ophthalmologie*, 103, 2006: 114–119.
11. **Nagel, E., Vilser, W., Lanzl, I.:** Age, blood pressure and vessel diameter as factors influencing the arterial retinal flicker response. *IOVS*, 45, 2004: 1486–1492.

12. **Pache, M., Nagel, E., Flammer, J.:** Reproduzierbarkeit der Messungen mit dem Retinal Vessel Analyzer unter Optimalbedingungen. *Klin. Monatsbl. Augenheilkunde*, 219, 2002: 523–527.
13. **Polak, K., Dorner, G., Kiss, B.:** Evaluation of the Zeiss retinal vessel analyser. *Br. J. Ophthalmol.*, 84, 2000: 1285–1290.
14. **Quigley, M.G., Cohen, S.L.:** A new pressure attenuation index to evaluate retinal circulation. *Arch. Ophthalmol.*, 117, 1999: 84–89.
15. **Řehák, J., Chrapek, O.:** Venózní okluze sítnice. In: Rozsival, P. et al.: *Trendy soudobé oftalmologie*, svazek 2., Galén, 2005: 75–98.
16. **Vilser, W., Nagel, E., Lanzl, I.:** Retinal vessel analysis – new possibilities. *Biomed. Tech.* 47, 2002:
17. **Wong, T.Y., Klein, R., Couper, D.J. et al.:** Retinal microvascular abnormalities and incident stroke: the atherosclerosis risk in communities study. *Lancet*, 358, 2001: 1134– 1140.

*MUDr. Matuš Řehák
Oční klinika FN a UP, Olomouc,
I.P. Pavlova 6
775 20 Olomouc
matus.rehak@centrum.cz*



EKONOMICKÁ PSYCHOLOGIE

Karel Riegel

Základní učebnice pro obory psychologie a ekonomie, doplňková literatura pro personalisty a manažery, mapuje vznik a vývoj ekonomické psychologie (od Smithovy „Neviditelné ruky trhu“ až po Etzioniho „Morální dimenzi ekonomiky“ a současné nositele Nobelovy ceny D. Khnemann a V. Smithe.

Dále představuje základy mikro- a makroekonomiky pohledem psychologie: psychologické koreláty hojnosti, vzácnosti, trhu, nezaměstnanosti, inflace, důchodů, alternativní ekonomiky (symbolové a primitivní, libidinosní) a působením ekonomiky na psychiku (řešení problémů a rozhodování, racionalita, preference a očekávání, afekty v ekonomickém chování).

Část knihy je věnována i psychologickým problémům v ekonomice všedního dne - hospodaření domácnosti, ekonomická socializace dětí, úspory, dary, daně a sázení (domácnosti) a podnikání, investice a inovace (fimy). Opomenuty nejsou ani problémy terénního výzkumu.

Část knihy je věnována i psychologickým problémům v ekonomice všedního dne - hospodaření domácnosti, ekonomická socializace dětí, úspory, dary, daně a sázení (domácnosti) a podnikání, investice a inovace (fimy). Opomenuty nejsou ani problémy terénního výzkumu.

Vydalo nakladatelství Grada Publishing v roce 2006, formát B5, brožovaná vazba, 200 stran, cena 269 Kč, 429 Sk, ISBN 978-80-247-1185-0, kat. číslo 1965.

Objednávku můžete poslat na adresu: Nakladatelské a tiskové středisko ČLS JEP, Sokolská 31, 120 26 Praha 2, fax: 224 266 226, e-mail: nts@cls.cz