

---

## Léčba sekundárního glaukomu Leksellovým gama nožem

---

Výborný P., Nováček L., Pašta J., Šebesta P., Vladyka V., Liščák R.

Oční klinika 1. lékařské fakulty Univerzity Karlovy a Ústřední vojenské nemocnice, Praha,  
přednosta doc. MUDr. J. Pašta, CSc.

Oddělení stereotaktické a radiační neurochirurgie Nemocnice  
Na Homolce, Praha,  
přednosta MUDr. R. Liščák, CSc.

---

### Souhrn

Autoři sledovali 107 očí 103 pacientů s diagnózou sekundárního dolorózního glaukomu, u kterých bylo provedeno ozáření ciliárního tělesa Leksellovým gama nožem (LGK Elekta Instruments AB). Cílem bylo u těchto na léčbu nereagujících a bolestivých stavů zmenšení pacientových subjektivních obtíží užitím neinvazivní stereotaktické neurochirurgické operace. Finální verze ozařovacího plánu využívá 8mm kolimátorů a dávky záření u slepých očí 40 Gy do maxima a 20 Gy na periferní léčebné 50% izodóze, při částečném zachování vizu 30 Gy do maxima a 15 Gy na periferní léčebné 50% izodóze. Sledovací doba činila 3–80 měsíců (průměr 26 měsíců). Snížení NT na nebolestivou úroveň bylo dosaženo u 56 očí (52,2 %) v intervalu 1–8 týdnů (medián 4 týdny). Úplné vymizení bolesti po zákroku bylo pozorováno u 71 očí (66,4 %), částečné zmírnění u 31 očí (29 %), žádný efekt nenastal u 5 očí. Ve všech případech neovaskularizací došlo k jejich alespoň mírnému ústupu. Antiglaukomová terapie mohla být zjednodušena u 42 pacientů (39,3 %) za 2–3 měsíce po ozáření, beze změn zůstala u 51 pacientů (47,7 %). Stereotaktickou radiochirurgickou cyklodestrukci s využitím Leksellova gama nože lze dosáhnout snížení bolesti, nitroočního tlaku a extenzivní medikamentózní léčby u sekundárních dolorózních glaukomů.

**Klíčová slova:** sekundární glaukom, Leksellův gama nůž, radiochirurgie

### Summary

#### Secondary Glaucoma Treatment by Means of Leksell Gama Knife

The authors followed up 107 eyes of 103 patients with the diagnosis of painful secondary glaucoma treated by irradiation of the ciliary body by means of Leksell gama knife (LGK Elekta Instruments AB). The goal was to decrease patient's sub-

---

Práce byla přijata k prezentaci na American Academy of Ophthalmology 2005 - Chicago, Illinois, USA, World Glaucoma Congress 2005 - Wien, Rakousko a 15th Congress of European Society of Ophthalmology 2005 - Berlin, Německo

---

jective problems in to the treatment resistant and painful stages using non-invasive stereo tactic neurosurgical procedure. The final version of the irradiation schedule uses 8 mm collimators and the irradiation dose in blind eyes is 40 Gy at the maximum and 20 Gy at the peripheral treating 50 % isodose; in partly sighted eyes it is 30 Gy at the maximum and 15 Gy at the peripheral treating 50 % isodose. The follow up period was 3–80 months, (average 26 months). The lowering of the intraocular pressure to the not painful level was achieved in 56 eyes (52.2 %) during the period of 1–8 weeks (median 4 weeks). The total disappearing of the pain after the treatment was noticed in 71 eyes (66.4 %), partial reduction of the pain in 31 eyes (29 %), and no effect was observed in 5 eyes. In all cases of neovascularization at least some decrease was noticed. The antiglaucomatous therapy was reduced in 42 patients (39.3 %) 2–3 months after the irradiation, unchanged remained in 51 patients (47.7 %). The stereotactic radiosurgical destruction of the ciliary body by means of Leksell gama knife, may reduce the pain, the intraocular pressure, and extensive medicament treatment in secondary painful glaucoma.

**Key words:** secondary glaucoma, Leksell gama knife, radiosurgery

*Čes. a slov. Oftal., 63, 2007, No. 1, p. 47–54*

---

## ÚVOD

---

Glaukom patří mezi nejzávažnější oční onemocnění. Primární glaukomy mohou probíhat dlouhou dobu nepozorovaně – pacient nemusí mít zpočátku žádné potíže a lékaře navštíví až v pokročilém stadiu nemoci, kdy jsou již nevratně postiženy zrakové funkce. S rozvojem nových vyšetřovacích metod se daří diagnostikovat glaukom dříve, v časných fázích choroby, kdy je možno terapeuticky zasáhnout s lepším prognostickým výsledkem. Počet pacientů s glaukomem se celosvětově zvyšuje. Diagnostická, medikamentózní i chirurgická péče je nákladná. Vzhledem k ekonomickým dopadům na společnost i na jednotlivce, a také s ohledem na těžké postižení zrakových funkcí, které může nastat i přes veškeré naše současné léčebné možnosti, je snaha rozvíjet stále nové diagnostické i terapeutické postupy.

Zvláštní skupinu představují sekundární glaukomy. Jejich příčina bývá většinou zřejmá, avšak průběh nemoci je v řadě případů rychlý a nepříznivý. Přestože existuje několik v klinické praxi zavedených léčebných postupů, dochází často u těchto pacientů k úplné ztrátě zraku, která může být navíc doprovázena značnou bolestivostí. Z těchto důvodů ve snaze rozšířit terapeutické spektrum indikujeme u sekundárních pokročilých forem glaukomu po vyčerpání možností klasické léčby zákrok Leksellovým gama nožem. Jeho použití v oftalmologii se již osvědčilo v léčbě nitroočních tumorů a některých cévních afekcí (1, 2, 10, 12). Koncept stereotaktické radiochirurgie byl představen v 50. letech minulého století Larsem Leksellem ve Stockholmu, první gama nůž byl vyvinut v následující dekádě.

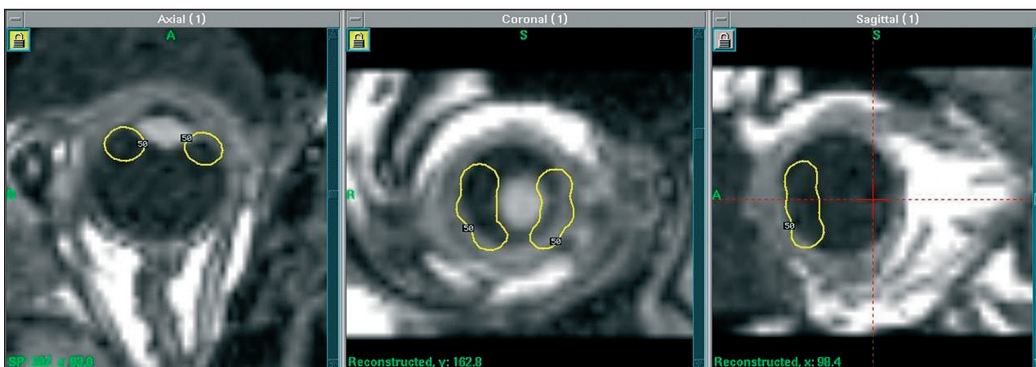
---

## METODIKA

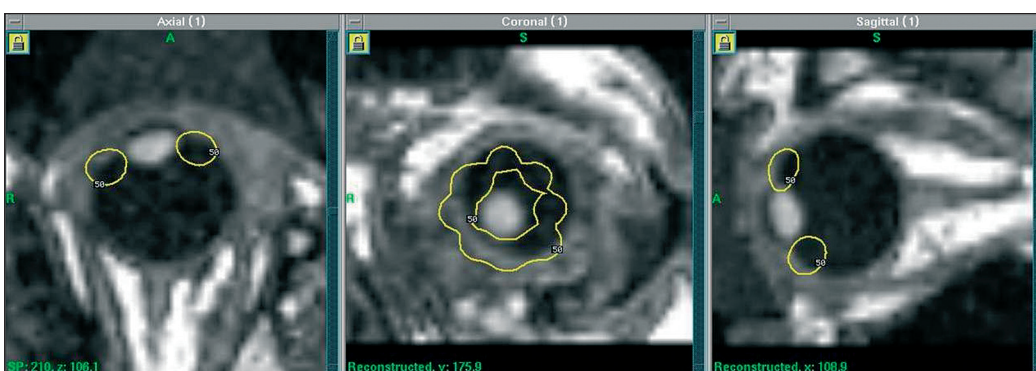
---

### **Radiochirurgický přístroj**

Radiochirurgická léčba Leksellovým gama nožem (Leksell Gamma Knife, Elekta Instruments AB) je neinvazivní stereotaktická neurochirurgická operace. Součástí přístroje je radiační jednotka s polosféricky rozmístěnými 201 zdroji  $^{60}\text{Co}$ , ope-



Obr. 1. Ozařovací plán ciliárního tělesa v axiální, koronální a sagitální rovině – 2 vertikální segmenty, šest 4mm izocenter, 50% léčebná izodóza



Obr. 2. Ozařovací plán pro cirkulární ozáření ciliárního tělesa v axiální, koronální a sagitální rovině – osm 4mm izocenter, 50% léčebná izodóza

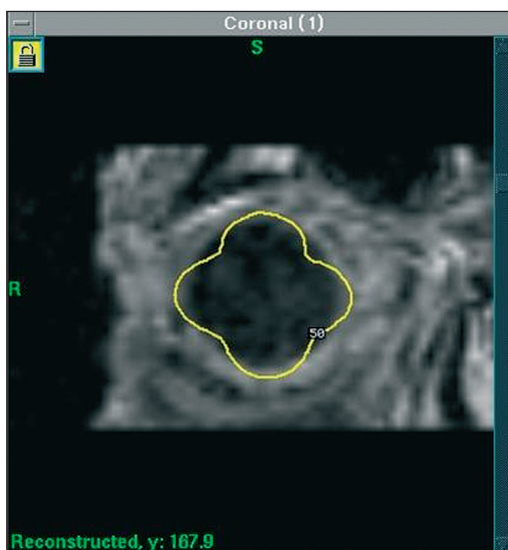
rační stůl, kolimátorová helmice, stereotaktický koordinační rám a počítačový systém pro plánování radiochirurgické léčby. Do cílové tkáně je ze zevních zdrojů jednorázově aplikováno fokusované gama záření po předchozím zaměření cíle pomocí magnetické rezonance za stereotaktických podmínek. Paprsky z mnohočetných zdrojů slabého záření se kolimují do společného ohniska. Zde se sečtou v dávku vysokou strmě klesající do okolí. Při dávce několika desítek Gy v cílové oblasti je již několik mm od ní radiační zátěž pouze několik Gy, které jsou dobře tolerovány.

### ***Užití LGK u nitroočních cílů***

K dosažení exaktní lokalizace při ozařování očních struktur je třeba zamezit pohybu oka pomocí fixace zevního a vnitřního přímého svalu fixačními stehy ke koordinačnímu stereotaktickému rámu upevněnému na hlavu pacienta. Plastiková komůrka obsahující ochranný gel umožňuje po přiložení na bulbus jak ochranu rohovky proti mechanickým vlivům, tak homogenní distribuci záření v cílové tkáni, která je blízko vzduchového rozhraní.

### ***Radiační cíl***

Cílovou tkání je ciliární těleso, jehož přímé zobrazení magnetickou rezonancí (MR) není možné. Z anatomických vztahů však víme, že cirkulárně lemuje



Obr. 3. Ozařovací plán kompletního ciliárního tělesa v koronální rovině užitím čtyř 8mm kolimátorů – periferní léčebná 50% izodóza

proto konečnou verzi ozařovacího plánu s upuštěním od selektivního ciliárního ozáření s přesahováním i do malé části přilehlých tkání (obr. 3) To umožnilo užití širších 8 mm kolimátorů, což zkrátilo dobu ozařování asi na polovinu a zlepšilo léčebný komfort. Takto léčené nemocné dále hodnotíme. Dávku fokálního záření volíme tak, aby léčebný efekt byl výrazný, projevoval se s přijatelnou latencí a byl spojen s minimálním rizikem vedlejších účinků. Naše současná volba je u slepých očí 40 Gy do maxima a 20 Gy na periferní léčebné 50% izodóze. Při částečném zachování vizu volíme z bezpečnostních důvodů 30 Gy do maxima a 15 Gy na periferní léčebné 50% izodóze. Metodiku fokálního ozáření LGK jsme detailně publikovali dříve (13, 14, 15).

Z oftalmologického hlediska bylo provedeno komplexní vyšetření před ozářením i po ozáření (anamnéza, vizus, nitrooční tlak – NT, zorné pole). NT byl stanovován bezkontaktní metodou v případech, kdy to bylo klinicky možné. Vzhledem k dekompenzovanému onemocnění a změnám rohovky jsme však zaznamenali vysoký výskyt artefaktů a značný rozptyl hodnot kontrolních měření u jednotlivce. Z těchto důvodů a s ohledem na stanovené cíle bylo ve všech případech provedeno také hodnocení NT palpačně včetně sledování citlivosti pacienta na tento kontakt. Pouze v některých případech, kdy to bylo nutné k upřesnění základní diagnózy a kdy to zároveň bylo možné i technicky a kdy neexistovala kontraindikace, bylo provedeno vyšetření pomocí ultrazvukové biomikroskopie (UBM), vyšetření změn ve vrstvě sítnicových nervových vláken a stavu terče zrakového nervu pomocí optické koherentní tomografie (OCT) a monitorování průtokových parametrů analyzátozem hemodynamiky v oblasti terče zrakového nervu (OBF).

Sledování po ozáření probíhalo první rok v tříměsíčních intervalech, dále dvakrát ročně.

čočku, která je na rezonančních obrazech dobře viditelná. Cílené zaměření řasnatého tělesa pomocí stereotaktického systému je nutné k tomu, aby nedošlo k radiačnímu zatížení okolních struktur – čočky, rohovky, víček a sítnice. Po fixování stereotaktického přístroje a oka se provádí vyšetření MR za stereotaktických podmínek.

### **Radiochirurgický ozařovací plán u glaukomu**

Fokálním ozářením postihujeme ciliární těleso buď částečně (obr. 1) nebo totálně cirkulárním rozložením ozáření (obr. 2). Takovým způsobem jsme ozářili dvě malé pilotní skupiny pacientů čítající 6, respektive 9 nemocných (11). Nemocní musí být ozařováni v poloze na břiše se záklonem hlavy. Pokud jsou pokročilého věku a často s omezenou pohyblivostí páteře, stěžují si na takové polohové zatížení. Vypracovali jsme

---

## SOUBOR PACIENTŮ

---

V non-randomizované prospektivní klinické studii je sledováno 107 očí 103 pacientů ve věku

19–89 let (medián 62 let) s diagnózou sekundárního dolorózního glaukomu. Soubor zahrnuje 72 případů neovaskulárního glaukomu, v 10 případech se jednalo o sekundární glaukom v souvislosti se zánětlivými změnami, ve 21 případech o glaukom v souvislosti s úrazem a ve 4 případech po nitrooční operaci. Poměr mužů a žen činí 68 : 35. Sledovací doba činila průměrně 26 měsíců (3–80 měsíců). Celkem 44 očí (41 %) bylo sledováno déle než 2,5 roku.

Bolest před ozářeními byla přítomna u všech pacientů. Intenzitu bolesti jsme rozdělili do tří stupňů: I–III podle subjektivního vnímání pacienta. Stupeň I. znamená občasné pobolívání oka, stupeň II. téměř stálou obtěžující bolest, stupeň III. nesnesitelnou bolest.

Podle zrakové ostrosti byli pacienti téměř rovnoměrně zastoupeni ve třech skupinách: 34 očí slepých, 35 očí s vizem světelná projekce až 0,1, 38 očí s vizem 0,16–1,0, avšak s těžkými změnami, často jen se zbytky zorného pole.

NT před ozářeními byl v 95 % vyšší než 30 mm Hg.

---

## VÝSLEDKY

---

Vzhledem k pokročilým bolestivým formám glaukomu a v klinickém obraze dominujícím subjektivním potížím pacientů jsme zaměřili sledování na tři základní parametry – zdali došlo po ozáření k ústupu bolesti, snížení NT a zjednodušení farmakoterapie.

Ačkoliv skupina sledovaných pacientů je značně nehomogenní – jedná se o různé formy pokročilého bolestivého glaukomu – zaznamenali jsme pozitivní efekt ve všech případech, a to alespoň v jednom ze tří základních sledovaných parametrů.

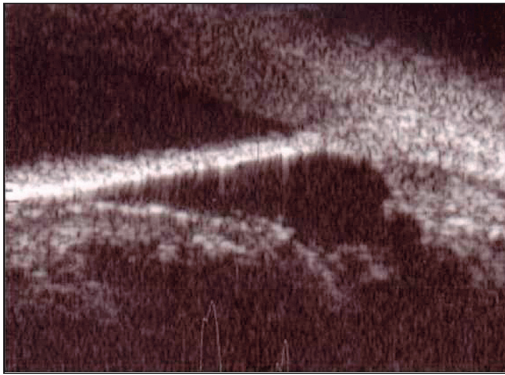
Bolest ustupovala většinou v intervalu 1–8 týdnů (medián 4 týdny) – v souladu se snížením NT. Úplné vymizení bolesti po LGK bylo popisováno u 71 očí (66,4 %), částečné zmírnění bolesti ze stupně III. na stupeň II. u 31 očí (29 %), žádné zmírnění bolesti nenastalo u 5 očí (stupeň III.)

Po ozáření bylo zaznamenáno snížení NT na nebolestivou hranici (12–25 mm Hg) u 56 očí (52,2 %). Reziduální mírně zvýšený NT v rozsahu 25–29 mm Hg ( $T_{n+1}$ ) přetrvává u 48 očí (44,9 %). Nástup účinku na NT byl v korelaci s našimi již dříve publikovanými výsledky (15). Exaktní zhodnocení NT v jednotlivých fázích sledování nelze provést (chybění dat, artefakty), avšak dynamika poklesu NT je zřejmá. U některých zvláště pokročilých případů bylo možno pozorovat pokles NT ve fázi delšího časového odstupu – až za 12 týdnů po LGK.

U sledovaných pacientů nedošlo v souvislosti s ozářeními k dalšímu zhoršení zrakové ostrosti. Jestliže se vyskytovaly neovaskularizace, došlo ve všech případech po ozáření alespoň k mírnému ústupu novotvořených cév na duhovce nebo v úhlu přední komory. Nejvýraznější ústup neovaskularizací byl zaznamenán za 4–5 měsíců.

Antiglaukomová farmakoterapie byla zjednodušena u 42 pacientů (40,8 %) v období 2–3 měsíců po LGK, beze změn ponechána u 51 pacientů (49,5 %). U zbývajících 10 pacientů (9,7 %) nebylo možno terapii snížit. Z tohoto počtu byla indikována

---



Obr. 4. Ultrazvuková biomikroskopie ciliárního tělesa – postradiační kavita

jsme nezaznamenali progresi katarakty v průběhu sledovací doby prokazatelné příčinné souvislosti s ozářením.

Při hodnocení strukturálních změn s využitím UBM je v některých případech možno zjistit anatomicky širší úhel přední komory umožňující zlepšení možnosti odtoku nitrooční tekutiny a prohloubení struktur zadní komory s vytvořením tzv. postradiační kavity (obr. 4).

enukleace celkem u 8 amaurotických očí – u 5 očí se nepodařilo ozářením dosáhnout cílového efektu a zbavit pacienta nesnesitelné bolesti, u 2 očí byly důvody indikace kosmetické a u 1 oka byl příčinou úraz v průběhu sledovacího období.

V souvislosti s LGK nebyly zjištěny významné známky iritace bulbu ani poradiační retinitidy. V období bezprostředně po zákroku jsme zaznamenali přechodnou epiforu u 75 % pacientů jako reakci na přípravu k zákroku (fixace okoohybných svalů) nebo na vlastní průběh ozáření (kontakt předního segmentu oka s viskoelastickým materiálem). V průběhu sledovací doby

---

## DISKUSE

---

### ***Radiobiologický podklad léčebného účinku***

Mezi ozářením radiochirurgickým a frakcionovanou terapií je zásadní rozdíl. Ten je jak v provedení, tak v biologické odpovědi. Radiochirurgie je jednorázová aplikace poměrně vysoké dávky do malého ohraničeného objemu cílové tkáně. Při radioterapii se ozařuje opakovaně v malých dávkách větší objem tkáně. Frakcionovaná radioterapie je proto vyhrazena pro radiosenzitivní tkáně a v ozařovaném objemu může být i podíl radiorezistentní tkáně, která se při ozařování nepoškodí. Jednorázově aplikovaná vysoká radiochirurgická dávka navozuje signifikantně vyšší radiobiologický efekt než stejná dávka aplikovaná v mnoha frakcích (4, 8, 9). Radiochirurgie působí na všechny buňky ozářené tkáně, ať jsou senzitivní nebo rezistentní. Proto musí být radiochirurgie konformní s ozařovaným cílem, který musí být relativně malý a dobře ohraničitelný. Pro biologický efekt mají uvedené rozdíly velký význam. Pokud například aplikujeme u hormonálně aktivního adenomu hypofýzy okrajovou léčebnou dávku 35 Gy k potlačení hormonální hypersekrece bez rizika komplikací, museli bychom frakcionovanou radioterapií aplikovat až 300 Gy pro dosažení stejného biologického účinku, avšak již při překročení 60 Gy při obvyklém frakcionačním režimu prudce stoupá riziko radionekrózy. Naše zkušenost ukazuje, že co nejselektivnější radiochirurgické ozáření ciliárního tělesa může snížit sekreční tvorbu v pars plicata corporis ciliaris, aniž se vyprovokují radiotoxické účinky v okolních tkáních.

Po ozáření ciliárního tělesa dochází ke snížení tvorby nitrooční tekutiny v pars plicata corporis ciliaris, následně ke snížení nitroočního tlaku a tím i k ústupu pacientových subjektivních potíží způsobených právě vysokým nitroočním tlakem (bolesti, pocitu tvrdého oka, nauzey).

### ***Dávka účinná a dávka bezpečná***

Lze předpokládat, že při jednorázovém ozáření s dolní hranicí 10 Gy na okraji cíle se mohou již projevit biochemické změny buněčných membrán, změny mikrovaskularizace, antiproliferativní efekt a snížení sekreční aktivity. Účinky jsou jistější při vyšších dávkách, avšak překročení dávky 40 Gy již vyvolá vážné toxické příznaky (6). Protože jsme se nemohli opřít o žádnou radiochirurgickou zkušenost s ozařováním ciliárního tělesa u glaukomu, volili jsme léčebnou dávku na okraj cíle mezi zmíněnými krajními hodnotami.

### ***Šetrnost a dostupnost výkonu***

Hlavním rysem radiochirurgie je její neinvazivnost. Výkon je nebolestivý kromě krátkodobé fixace stereotaktického přístroje k hlavě v místním znecitlivění. Je dobře snášen a v dotazníkových odpovědích na kvalitu léčby a kvalitu života dosud všichni pacienti klinické studie odpověděli, že by byli ochotni léčbu podstoupit v případě potřeby znovu, a svým příbuzným by ji za podobných okolností doporučili (12). Léčba je dostupná v krátké době od objednání, při zavedené spolupráci s očními pracovišti.

Ozáření ciliárního tělesa je alternativní terapeutická metoda u bolestivých sekundárních glaukomů. Nepůsobí komplikace spojené s ostatními zavedenými technikami - u laserové transsklerální terapie ciliárního tělesa je indikace limitována hypertermickou reakcí a u kryoterapie možností destrukce skléry. Metoda použití LGK pro zásah na ciliárním tělese je unikátní a není dosud používána na jiném pracovišti. Z tohoto důvodu nelze provést srovnání s ostatními již zavedenými technikami na velkém souboru. V současné době probíhá studie vhodnosti a účinnosti zákroku LGK na ciliárním tělese u primárního glaukomu otevřeného úhlu.

---

## **ZÁVĚR**

---

Stereotaktická radiochirurgická cyklodestrukce technikou LGK je neinvazivní zákrok snižující bolest, nitrooční tlak a extenzivní medikamentózní léčbu u sekundárních dolorózních glaukomů. Zákrok nepřináší rizika spojená s nitroočním výkonem. Pro pacienta významným efektem je analgezie související s redukcí neovaskularizací, poklesem nitroočního tlaku a odvrácením nezbytnosti enukleace. Zvláště příznivě je pacientem hodnoceno zlepšení parametrů kvality života.

---

## **LITERATURA**

---

1. **Antico, J., Crovetto, L., Tenca, E. et al.:** Initial experience with gamma knife surgery for endocrine ophthalmopathy. *J Neurosurg (Suppl)* 102, 2005: 273-275
  2. **Carvounis, P.E., Katz, B.:** Gamma knife radiosurgery in neuro-ophthalmology. *Curr.Opin.Ophthalmol.* 14,2003: 317-324
  3. **Flank, C., Wigand, W.:** Intraocular pressure after cyklophotocoagulation with the diode laser. *Ophthalmologie* 101,2004: 263-267
  4. **Kliner, M.C., Benzen, S.M.:** Time-dose relationships: the linear quadratic approach. In: *Basic clinical radiobiology*. Steel GG (ED.), Arnold, London, UK, 2002, p. 120-133
-

5. **Lai, J.S., Tham, C.C., Chan, J.C. et al.:** Diode laser transscleral cyklophotocoagulation in the treatment of chronic angle-closure glaucoma: a preliminary study. *J.Glaucoma* 12,2003: 360-364
6. **Langmann, G., Pendl, G., Klaus-Mulner et al.:** Gamma knife radiosurgery for uveal melanomas: an 8-year experience. *J Neurosurg (Suppl 3)* 93, 2000: 184-188
7. **Langmann, G., Dexel, A.:** Histopathological findings in enucleated globes after single fraction gamma knife radiosurgery for uveal melanomas. 12th International Meeting of the Leksell Gamma Knife Society, 2004, Wien, Austria – Proceedings of the Meeting, p.129
8. **Larson, D.A., Flickinger, J.C., Loeffler, J.S.:** The radiobiology of radiosurgery. *Int. J. Radiation Oncology Biol Phys.* 2, 1993: 557-561
9. **Linskey, M.E.:** Stereotactic radiosurgery versus stereotactic radiotherapy for patients with vestibular schwannoma: a Leksell gamma knife society 2000 debate. *J. Neurosurg. (Suppl.3)*, 93, 2000: 90-95
10. **Pilbauer, J., Hejduková, I., Pašta, J. et al.:** Naše zkušenosti s léčbou některých cévních afekcí Leksellovým gama nožem. *Čs. Oftal.* 54, 1998: 235-241
11. **Pilbauer, J., Hejduková, I., Němec, P. et al.:** Treatment of advanced glaucoma using Leksell Gamma Knife (LGK) a pilot study. *J. Radiosurg.* 3, 2000: 155-158
12. **Pochop, P., Pilbauer, J., Vladyka, V. et al.:** Dva roky zkušenosti s léčbou uveálního melanomu Leksellovým gama nožem. *Čs. Oftal.* 54, 1998: 232-235
13. **Tlachačová, D., Liščák, R., Novotný, J.:** Vnímání bolesti během fixace stereotaktického rámu na hlavu pacientů léčených Leksellovým gama nožem. *Bolest* 2, 2002:109-113
14. **Vladyka, V., Liščák, R., Šubrť O. et al.:** Initial experience with gamma knife radiosurgery for advanced glaucoma. *J.Neurosurg. (Suppl 3)*, 93, 2000: 180-181
15. **Vladyka, V., Liščák, R., Šimonová, G. et al.:** Progress in glaucoma treatment research: a nonrandomized prospective study of 102 patients with advanced refractory glaucoma treated by Leksell gamma knife irradiation. *J. Neurosurg (Suppl)* 102, 2005: 214-219

*MUDr. Petr Výborný, CSc.  
Oční klinika 1. LF UK a ÚVN Praha  
U Vojenské nemocnice 1200  
169 02 Praha 6  
e-mail: petr.vyborny@uwn.cz*

---

## RISUS OPHTHALMOLOGICUS

---

### **Od kdy jsem se stala pro profesora Riebela primářkou**

Profesor Otto Riebel (nar. 1924) byl mým vrstevníkem, dobře jsme se znali, oslovovali se křestními jmény a tykali si. Od roku 1970 až do roku 1990 vedl Oční kliniku Fakultní nemocnice v Brně poté, co byl přednostemství zbaven profesor Vanýsek.

Riebel od doby, kdy převzal kliniku, mi při nejbližším setkání začal až nápadně okázale vykat a oslovovat mne „paní primářko“, což znamenalo: „Doležalová, žádné další důvěrnosti, Riebel je teď již i pro tebe panem profesorem, kterému musíš vykat“.

*Dol.*

---