proLékaře.cz | 13.2.2026

Refrakční lensektomie – dlouhodobé výsledky

Dúbravská Z., Rozsíval P.

Oční klinika LF UK a FN, Hradec Králové,
přednosta prof. MUDr. Pavel Rozsíval, CSc.

SOUHRN

Cíl práce: Zhodnotit tři roky po operaci výsledky zrakové ostrosti, refrakce a výskyt komplikací u pacientů po refrakční lensektomii s implantací monofokální zadněkomorové intraokulární čočky (ZKIOL).
Materiál a metodika: Retrospektivně jsme hodnotili výsledky u souboru 65 pacientů (129 očí) operovaných na Oční klinice FN HK v období od 6/1999 do 6/2001. Průměrná sledovací doba celého souboru byla 23,2 měsíců (rozmezí 24 – 36 měsíců). U všech pacientů jsme zvolili danou metodu korekce refrakční vady po vyloučení jiných metod refrakční chirurgie. Celý soubor pacientů jsme rozdělili podle typu refrakční vady na skupinu A – pacienti s myopií, 5 mužů a 8 žen, průměrného věku 46,56 let ± 10,98 (SO) a na skupinu B – pacienti s hypermetropií, 24 mužů a 28 žen, průměrného věku 49,47 let ± 9,02 (SO).
Výsledky: Průměrný sférický ekvivalent ve skupině A před operací byl -11,05 ± 3,56 Dsf (rozsah od -15,5 Dsf do -3,5 Dsf), po operaci byl -1,17 ± 1,04 Dsf (rozsah od -2,75 Dsf do 0 Dsf) a ve skupině B před operací +5,36 ± 2,21 Dsf (rozsah od +2,00 Dsf do +13,0 Dsf), po operací byl +0,07 ± 0,89 Dsf (rozsah od -1,5 Dsf do +4,5 Dsf). Průměrná nekorigována zraková ostrost ve skupině A před operací byla 0,02 ± 0,009, po operaci 0,34 ± 0,26 a ve skupině B před operací byla 0,13 ± 0,12; po operaci byla 0,53 ± 0,23. Průměrná nejlépe korigována zraková ostrost ve skupině A před operací byla 0,57 ± 0,32, po operaci byla 0,65 ± 0,24 a ve skupině B před operací byla 0,76 ± 0,28, po operaci byla 0,69 ± 0,27. Ani v jedné skupině jsme nezaznamenali žádnou vážnější komplikaci.
Závěr: Refrakční lensektomie je spolehlivou, efektivní, stabilní a relativně bezpečnou metodou ke snížení počtu dioptrií u pacientů s vysokým stupněm refrakčních vad, u kterých jsou jiné metody korekce nevhodné.

Klíčová slova: refrakční lensektomie, zraková ostrost, refrakce, komplikace

SUMMARY

Refractive Lensectomy – Longterm Results

Purpose: To retrospectively evaluate postoperative outcomes and intraoperative and postoperative complications of clear lens extraction (CLE) with posterior chamber intraocular lens (IOL) implantation for high refractive errors.
Participants: Sixty five (65) patients (129 eyes) who had undergone CLE with

proLékaře.cz | 13.2.2026

posterior chamber IOL implantation from 6/1999–6/2001. We chosen this method for all patients after exclusion of other methods of refractive surgery. The mean follow-up in all patients was 23,2 months (range 24 to 36 months). Eyes were divided into group A (myopia) with 13 patients (5 men, 8 women), average age 44.76 years (range 25 to 66 years) and group B (hyperopia) with 52 patients (24 men, 28 women), average age 49.47 years (range 27 to 64 years).
Results: Group A. The mean preoperative spherical equivalent refraction was -11.05 ± 3.56 Dsf (range -15.5 Dsf do -3.5 Dsf), the mean postoperative spherical equivalent refraction was -1.17 ± 1.04 Dsf (range -2.75 Dsf do 0 Dsf). The mean preoperative uncorrected visual acuity (UCVA) (decimal equivalent) was 0.02 ± 0.009, the mean postoperative UCVA was 0.34 ± 0.26. The mean preoperative best-corrected visual acuity BCVA was 0.57 ± 0.32, the mean postoperative BCVA 0.65 ± 0.24. Group B. The mean preoperative spherical equivalent refrection was +5.36 ± 2.21 Dsf (range +2.00 Dsf to +13.0 Dsf). The mean postoperative spherical equivalent refraction was +0,0 7 ± 0.89 Dsf (range -1,5 Dsf do + 4.5 Dsf). The mean preoperative uncorrected visual acuity (UCVA) was 0.13 ± 0.12, the mean postoperative UCVA was 0.53 ± 0.23. The mean preoperative best-corrected visual acuity BCVA was 0.76 ± 0.28, the mean postoperative BCVA 0.69 ± 0.27. No significant complications were observed.
Conclusions: Refractive lensectomy with posterior chamber IOL implantation is safe, predictable, and effective. RL can achieve excellent visual acuity and refractive outcome with few complications.

Key words: refractive lensectomy, visual acuity, complications

Čes. a slov. Oftal., 63, 2007, No. 1, p. 28–35

ÚVOD

Jednou z metod korekce vyšších a vysokých stupňů refrakčních vad je extrakce čiré čočky (CLE – clear lens extraction) s implantací umělé nitrooční čočky (IOL). Fink A, a spol. (5) upřednostňují termín refrakční lensektomie (RL), protože čočka nemusí být vždy čirá, zvláště u pacientů ve vyšším věku. Metoda extrakce čiré čočky je velmi podobná moderní operaci šedého zákalu (katarakty). Na rozdíl od operace katarakty, cílem které je odstranění zkalené čočky a tím zamlženého vidění, cílem extrakce čiré čočky je korekce refrakční vady. První zmínka o této metodě je z roku 1708, kdy se Boerhave zmiňuje o dobrých výsledcích vizu po odstranění čočky u vysoké myopie, dalšími lékaři byli Desmoulins, 1772; Desmonceaux, 1776; Benedict, 1822; Radius, 1839; Weber, 1858. Fukala (1889), s jehož jménem je tato operace spojována, použil metodu discize předního pouzdra při extrakci čočky. Odpůrci korekce u vysoké myopie odstraněním čočky v té době byli Von Graefe, který upozornil na zvýšené riziko odchlípení sítnice, a Donders, který poukázal na ztrátu akomodace a na zvýšený počet ztrát operovaných očí v důsledku pooperační infekce. Proto tyto operace v té době byly prováděny pouze ve výjimečných případech (16).

V současnosti díky moderní mikrochirurgii (metoda fakoemulzifikace, nejnověji AquaLASE, měkké nitrooční implantáty) se změnily názory i očekávání jak oftalmologů, tak pacientů. Metoda je vhodná jak ke korekci vysoké myopii (3, 6, 12, 13, 15), tak i vysoké hypermetropie (1, 5, 7, 8, 11).

proLékaře.cz | 13.2.2026

PACIENTI A METODIKA

V naší retrospektivní studii jsme se zaměřili na zhodnocení zrakové ostrosti, refrakce a výskytu komplikací-peroperačních a postoperačních, u pacientů, kteří podstoupili RL na naší klinice v období od června 1999 do června 2001. Soubor tvořilo 129 očí u 65 pacientů. Celý soubor byl rozdělen podle typu refrakční vady na skupinu A – pacienti s myopií, s počtem 13 pacientů (25 očí; 19,38 %), 5 mužů (10 očí; 40 %) a 8 žen (15 očí; 60 %); průměrného věku 44,76 let (od 25 do 66 let). U 2 očí (8 %) byla sféra -3,5 Dsf a -6,0 Dsf (střední stupeň myopie), u 23 očí (92%) od -6,5 Dsf do -16,0 D (těžký stupeň myopie). Průměrná axiální délka očí byla 27,56 ± 2,03 mm (rozsahu od 23,03 mm do 31,48 mm), pacientům byla naimplantována ZK IOL o průměrné dioptrické síle 10,5 ± 5,44 Dsf (rozsahu od 4,0 Dsf do 21,0 Dsf). Druhou skupinou byla skupina B – pacienti s hypermetropií, s počtem 52 pacientů (104 očí; 80,62 %), 24 mužů (47 očí; 45,20 %), 28 žen (57 očí; 54,80 %); průměrného věku 49,47 let (od 27 do 64 let). 13 očí (12,5 %) mělo lehký stupeň hypermetropie (od +0,5 Dsf do +3,0 Dsf), 52 očí (50 %) mělo střední stupeň refrakční vady (od +3,5 Dsf do 6,0 Dsf) a 39 očí (37,5%) mělo vysoký stupeň hypermetropie. Průměrná axiální délka očí byla 20,65 ± 1,00 mm (rozsahu od 18,06 do 22,82 mm), pacientům byla naimplantována ZK IOL o průměrné dioptrické síle 24,30 ± 6,16 Dsf (rozsahu od 25,0 Dsf do 40,0 Dsf) (tab. 1 a 2). Průměrná sledovací doba celého souboru byla 23,2 měsíců (rozmezí 24–36 měsíců).

Tab. 1. Demografické údaje

	Skupina A	Skupina B
Počet pacientů (n)	13 (20%)	52 (80%)
Počet očí (n)	25 očí (19,38 %)	104 očí (80,62 %)
Počet mužů (n)	5 (38,46%)	24 (46,15 %)
Počet žen (n)	8 (61,54%)	28 (53,85 %)
∅ věk (rok)	44,76	49,47 l

Tab. 2. Klinické údaje

	Skupina A	Skupina B
∅ IOL (D) ± SD	10,5 ± 5,44	24,30 ± 6,16
∅ axiální délka (mm)	27,56 ± 2,03	20,65 ± 1,00

Poznámka:
IOL: Intraokulární čočka

Operace byla provedena 4 mikrochirurgy. Předoperačně jsme vyšetřovali standardně u všech pacientů nitrooční tlak (NT) měřením pomocí aplanačního tonometru, zrakovou ostrost (nekorigovanou a s nejlepší korekcí) za pomoci Snellenových optotypů, refrakci (subjektivní a objektivní pomocí autorefraktometru), endotelovou mikroskopii, vyšetření předního segmentu na štěrbinové lampě a zadního segmentu v mydriáze biomikroskopií. Pro stanovení dioptrické síly IOL jsme v té době prováděli keratometrii a měření axiální délky oka ultrazvukovou biometrií UZ A scanem, při použití SRK II vzorce. Součástí každého vyšetření je také poučení pacienta o typu a průběhu zákroku včetně výskytu možných peroperačních a postoperačních komplikací a souhlasné vyjádření se pacienta o provedení operace potvrzené jeho podpisem.

Při kontrolách jsme vyšetřovali zrakovou ostrost (nekorigovanou a s nejlepší korekcí), subjektivní a objektivní refrakci, nitrooční tlak, přední segment na štěrbinové lampě a zadní segment v mydriáze.

Všechny operace byly provedeny ambulantně. Před operací je pacientům podána premedikace, aplikovali jsme antibiotické kapky s kortikosteroidy a kapky na rozšíření zornice. Samotný operační zákrok byl v lokální anestezii. Ve všech přípa-

proLékaře.cz | 13.2.2026

dech operatéři zvolili přístup astigmatického neutrálního rohovkového řezu bez následné sutury operační rány, vyplnění přední komory viskoelastickým materiálem, otevření předního pouzdra čočky kontinuální cirkulární kapsulorhexí (CCC), techniku fakoemulzifikace při extraci jádra čočky (drobné variace fakochirurgů závisí na osobních preferencích a tvrdosti jádra), pečlivé očištění předního a zadního pouzdra bimanuální technikou irigace/aspirace, jako prevence vzniku následného zkalení pouzdra čočky tzv. následné (sekundární) katarakty. Do ponechaného pouzdra je implantována a současně centrována IOL příslušné dioptrické hodnoty. V poslední době se stále více prosazují měkké akryláty, speciálně při refrakčních nitroočních operacích. Nakonec je odstraněn viskoelastický materiál, a jsou hydratovány vstupy do oka. Rána je ponechána bez sutury. Na konci operace jsou aplikována antibiotika a steroidy místně, preparáty snižující nitrooční tlak, v některých případech se parabulbárně aplikují kortikosteroidy. Oko je sterilně kryto kompresivním obvazem s mušlí do druhého dne po operaci, kdy je zkontrolováno očním lékařem.

VÝSLEDKY

Všechny výsledky jsou uvedeny při poslední kontrole.

Skupina A. Průměrná sféra před operací byla -11,05 ± 3,56 Dsf (rozsah od -16,0 Dsf do -3,5 Dsf) a po operaci byla -1,17 ± 1,04 Dsf (rozsahu od +1,0 Dsf do -3,0 Dsf) (tab. 3). 6 očí (24 %) mělo pooperační sféru 0 D, a 19 očí (76 %) mělo od -0,5 do -3,0 Dsf. Průměrná nekorigovaná zraková ostrost (decimální hodnoty) před operací byla 0,02 ± 0,009 (rozmezí od 0,004 do 0,04) (viz tab. 3.). U všech očí (25; 100 %) byla horší než 0,1. Průměrná pooperační nekorigovaná zraková ostrost (decimální hodnoty) byla 0,34 ± 0,26 (rozmezí od 0,04 do 1,0). U 3 očí (12 %) byla horší než 0,1; u 8 očí (32 %) byla v rozsahu 0,1–0,16; u 6 očí (24%) byla v rozsahu 0,20–0,41 a u 8 očí (32 %) byla v rozsahu 0,5 - 1,0. (tab. č. 4). Průměrná předoperační korigovaná zraková ostrost byla 0,57 ± 0,32 (rozmezí 0,1–1,0) (viz tab. 3.). U 1 oka (4 %) byla horší než 0,1. U 4 očí (16 %) byla v rozsahu 0,1–0,16; u 4 očí (16%) byla v rozsahu 0,2–0,41 a u 16 očí (64%) byla v rozsahu 0, 5 – 1,0 (viz tab. 4.). Průměrná pooperační korigovaná zraková ostrost byla 0,65 ± 0,24 (rozmezí od 0,1 – 1,0). U 1 oka (4 %) byla 0,1; u 2 očí (8 %) byla v rozsahu od 0,20 – 0,41 a u 22 očí (88 %) byla 0,6 – 1,0 (viz tab. 4). U 1 oka (4 %) – jsme před operací anamnesticky zaznamenali operaci odchlípené sítnice. Výskyt komplikací v průběhu operaci jsme nezaznamenali. Z časných pooperačních komplikací se u 3 očí (12 %) se vyskytlo krvácení do přední komory a u 3 očí (12 %) zvýšení nitroočního tlaku. Tyto časné komplikace byly zvládnuty konzerva-

Tab. 3. Refrakce, vizus bez korekce a s korekcí

	Skupina A		Skupina B	
	Před operací	Po operaci	Před operací	Po operaci
∅ sféra (D) ± SD	-11,05 ± 3,56	-1,17 ± 1,04	5,36 ± 2,21	0,07 ± 0,89
∅ NZK ± SD	0,02 ± 0,009	0,34± 0,26	0,13 ± 0,12	0,53 ± 0,23
∅ NKZO ± SD	0,57 ± 0,32	0,65±0,24	0,76 ± 0,28	0,69 ± 0,27

Poznámka:
NZO: Nekorigována zraková ostrost
NKZO: Nejlépe korigována zraková ostrost
SD: Směrodatná odchylka

proLékaře.cz | 13.2.2026

tivní lokální terapií. U 13 očí (52,0 %) se vyskytla sekundární katarakta v rozmezí od 9 do 21 měsíců.

Skupina B

Průměrná předoperační sféra byla +5,36 ± 2,21 Dsf (rozmezí od +13,0 Dsf do +0,5 Dsf). Průměrná pooperační sféra byla +0,07 ± 0,89 Dsf (rozsah od -1,5 Dsf do +1,5 Dsf) (viz tab. 3.). U 58 očí (55,78%) byla dosažena 0 Dsf. U 12 očí (11,54 %) byla ± 0,75 Dsf, u 22 očí (21,15 %) byla ± 1,0 Dsf, u 7 očí (6,73 %) byly ± 1,5 Dsf a u 5 očí (4,81 %) byla vyšší nad ± 2,0 Dsf. (tab. 5). Průměrná předoperační nekorigovaná zraková ostrost (decimální hodnoty) byla 0,13 ± 0,12 (rozmezí 0,05 do 1, 2). U 63 očí (60,58 %) byla horší než 0,1; u 9 (8,65 %) byla od 0,1 do 0,6, lepší než 0,6 až 1,0 byla u 27 očí (25,96 %). Pooperační hodnoty jsou v tabulce 5**.** Průměrná předoperační korigovaná zraková ostrost (decimální hodnoty) byla 0,76 ± 0,28 (rozmezí od 0,02 do 1,0). 2 oči (1,92 %) měly horší než 0,1; 93 očí (89,42 %) od 0,6 do 1,0 a 4 oči (3,85 %) měly 1,2. Pooperační hodnoty jednotlivých očí jsou v tab. 5. V této skupině jsme nezaznamenali výskyt komplikací v průběhu operace ani do 2. týdnu po ní.

Tab. 4. Rozdělení vizu skupina A

ZO	Před operací Počet očí (n)		Po operaci Počet očí (n)	
	NZO	NKZO	NZO	NKZO
5/50 a více	25 (100 %)	1 (4 %)	3 (12 %)	0 (0 %)
5/36–5/24	0 (0 %)	4 (16 %)	8 (32 %)	1 (4 %)
5/12–5/9	0 (0 %)	4 (16 %)	6 (24 %)	2 (8 %)
5/7,5–5/5	0 (0 %)	16 (64 %)	8 (32 %)	22 (88 %)

Poznámka:
ZO: Zraková ostrost
NZO: Nekorigována zraková ostrost
NKZO: Nejlépe korigována zraková ostrost

Tab. 5. Rozdělení vizu skupina B

ZO	Před operací Počet očí (n)		Po operaci Počet očí (n)	
	NZO	NKZO	NZO	NKZO
5/50 a více	63 (60,58%)	2 (1,92%)	2 (1,92%)	1 (0,96%)
5/36-5/24	9 (8,65%)	0 (0%)	2 (1,92%)	2 (1,92%)
5/12-5/9	23 (22,15%)	12 (11,54%)	28 (26,92%)	12 (11,54%)
5/7,5-5/5	4 (3,85%)	81 (77,88%)	64 (61,54%)	78 (75,0%)
5/4	0 (0%)	4 (3,85%)	3 (2,88%)	6 (4,77%)

Poznámka:
ZO: Zraková ostrost
NZO: Nekorigována zraková ostrost
NKZO: Nejlépe korigována zraková ostrost

Z pozdních komplikací: Sekundární katarakta se vyskytla u 29 očí (27,88 %) od 11 do 19 měsíců od operace. Hodnoty průměrné korigované a nekorigované zrakové ostrosti a jejich vzájemné srovnání jsou zaznamenány v grafu 1, 2, a 3. Hodnoty průměrné sférické refrakce před a po operaci jsou zaznamenány v grafu 4. Z peroperačních komplikací jsme zaznamenali v souboru A u 1 oka krev v přední komoře

proLékaře.cz | 13.2.2026

– hyphemu, která byla zvládnuta konzervativně. Z včasných pooperačních komplikací jsme zaznamenali v souboru myopů u 3 očí elevaci NT, která byla zvládnuta konzervativní terapií. Z pozdních pooperačních komplikací byla z celého souboru 129 očí ve 42 případech pozorována sekundární katarakta. Ve 33 (78,6 %) případech byla provedena Nd:YAG kapsulotomie a v 9 (21,4 %) případech chirurgická sukce. Nejobávanější komplikaci – odchlípení sítnice jsme v našem souboru nezaznamenali.

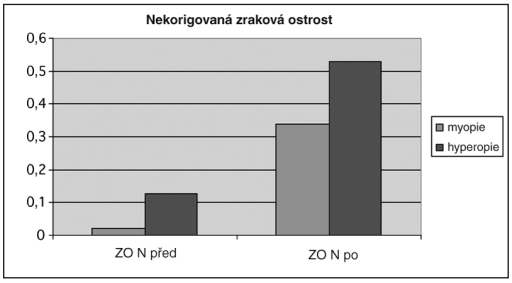

Graf 1.
Poznámka:
ZON před: Zraková ostrost nekorigovaná před operací
ZON po: Zraková ostrost nekorigovaná po operaci

DISKUSE

Výsledky naší studie jsou srovnatelné s výsledky jiných prací jak u pacientů myopických (3, 6, 12, 14), tak i u hypermetropických (1, 5, 7, 8, 11). CLE u vysoké myopie má dlouhou historii, přesto nadále zůstává kontroverzní a mnoha chirurgy je dodnes diskutována (2, 9, 13, 14) především pro riziko vzniku závažných komplikací (2, 9, 10, 13, 14). Pseudofakické odchlípení sítnice vzniká ze ztráty a posunu sklivce a strukturální změny u myopů – kolikvace, vitreoschisis a fibrózní reorganizace s následnou vitreoretinální trakcí (6, 12, 13). Proto je důležité zachování čočko-zonulárního diafragmatu jako bariéry implantací IOL, která se doporučuje, i když z refrakčního hlediska není potřebná, tj. implantace nulové, eventuálně negativní dioptrické síly IOL (11, 12, 13). K odchlípení sítnice mohou přispívat i myopické degenerativní změny periferní sítnice. Potřeba profylaktického fotokoagulačního laserového ošetření sítnice u myopických očí před operací čočky je sporná a ne vždy je prevencí odchlípení sítnice (9, 14). Kromě toho samotné fotokoagulační laserové ošetření může vést ke vzniku jiných komplikací – cystoidnímu makulárnímu edému, epimakulární membrány, rohovkové keratopatii a k nekróze předního segmentu. (9, 14). V našem souboru jsme odchlípení sítnice nepozorovali.

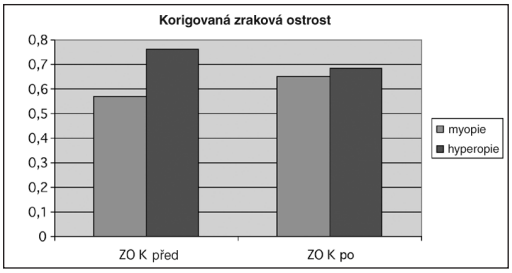

Graf 2.
Poznámka:
ZOK před: Zraková ostrost korigovaná před operací
ZOK po: Zraková ostrost korigovaná po operaci

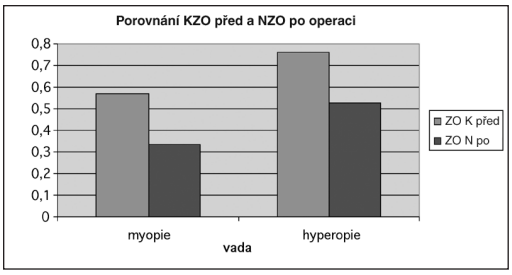

Graf 3.
Poznámka:
KZO před: Korigovaná zraková ostrost před operací
NZO po: Nekorigovaná zraková ostrost po operaci

Z pooperačních komplikací se nejčastěji vyskytují opacity zadního pouzdra – sekundární katarakta. Pozorována je v rozpětí měsíců až let po operaci ve většině prací (2, 3, 8). Patří mezi hlavní faktory, které výrazně snižují vizus. Při subjektivně

proLékaře.cz | 13.2.2026

zhoršeném vizu je indikována zadní kapsulotomie, která může být provedena chirurgickou discizí nebo Nd:YAG laserem. V literatuře je uváděno až čtyřnásobné zvýšení rizika vzniku amoce sítnice u pacientů po YAG kapsulotomií než bez ní (3). V našem souboru byla provedena YAG kapsulotomie u myopů u 10 očí (40 %), u hypermetropů u 23 očí (22,1 %). Vitreoretinální komplikace jsme po YAG kapsulotomii nezaznamenali v žádné skupině našeho souboru.

Úspěšnost refrakčních operací je všeobecně posuzována hodnotou nekorigované zrakové ostrosti (NZO), získáním nebo ztrátou optotypových řádků. Fink a kol. zaznamenali NZO 20/40 a lepší u 88,5 % očí v A skupině a u 62,5 % očí v B skupině. Lyle a kol. mněli sledovací období 23,2 měsíců (průměr 3–60 měsíců). Při posledním vyšetření 89 % očí mělo NZO 20/40 a lepší.

Kolahdouz-Isfahani a spol. sledovali 18 očí 10 pacientů, na výpočet dioptrické síly IOL použili vzorec Hoffer-Q, u abnormálně malých očí použili Holladay-II vzorec a zbytkovou refrakci doplnili dvěma kusy IOL. Pacienty sledovali po operaci průměrně 10 měsíců (rozsah 4–7 měsíců).

NZO u všech očí bylo 20/50 a lepší s mediánem NZO 20/40 (rozsah 20/50). U 2 pacientů zaznamenali ztrátu 2 řádku při čtení s brýlovou korekci, u obou pacientů byla zraková ostrost s brýlovou korekcí 20/30. Siganos a spol. měli soubor 10 hypermetropických očí (5 pacientů) s předoperační SE od + 7,88 do + 9,75 D. Sledovací pooperační období bylo 18 měsíců. NZO se pohybovala v průměru od počítání prstů ke 20/25. Všechny oči četly 20/30 a lépe bez korekce. Rozsah pooperační korekce se pohyboval od – 0,37 do + 0,50 D (průměr 0,01). Preetha a spol. v prospektivní studii 20 hypermetropických očí u 12 pacientů (věkové rozmezí 19 a 50 let) provedli u 5 pacientů před operací periferní iridektomii pro úzký KÚ. Na výpočet dioptrické síly IOL použili Holladay II vzorec. Průměrné sledovací období bylo 16,96 měsíců (rozsah 6 až 35 měsíců). Průměrná pooperační NZO byla 0,45 ± 0.25 (průměr 0,10 až 1,00), průměr se zlepšil o 3 řádky na Snellenových optotypech ve srovnání před operací.

Bezpečnost metody se posuzuje podle zachování nejlépe korigované zrakové ostrosti (NKZO). Siganos a spol. nezaznamenali ztrátu NKZO. Lyle a spol. s průměrným SE před operací + 4,73 ± 1,98, zaznamenali ztrátu jednoho řádku u 15 % očí. Nejlepší NKZO u všech očí byla 20/25 a lepší. Fink a spol. ve svém souboru měli minimální počet očí, které ztratily řádek (v skupině A 11,5 %, v skupině B 29,2 %) oproti 80,7 % zisku jednoho řádku ve skupině A a 70,9 % očí ve skupině B. Ve studii Preetha a spol průměrná NKZO po operaci byla 0,63 ± 0,30 (rozsah 0,1–1,0). U 3 pacientů zaznamenali zisk o 2 řádky, u 2 pacientů zisk o 1 řádek a u 1 pacienta zaznamenali ztrátu 1 řádku. V našem souboru jsme NKZO ve skupině myopů dosáhli u 76 % očí a ve skupině hypermetropů to bylo u 96 % očí.

Přesnost pooperační refrakce je závislá na precizní předoperační biometrii (4). Kritické je měření u krátkých bulbů, protože i malá chyba měření je proporcionálně signifikantnější než stejná chyba u delších myopických očí. Fink a spol. zjistili, že u lehčí hypermetropie je prediktabilita přesnější (88,5 % s ± 1,0 D) než u hypermetropů s vyšším stupněm (jenom 58,3 % s ± 1,0 D), což je srovnatelné se závěry jinými autorů v souborech hypermetropie lehčího stupně.

Siganos a spol. uvádějí, že SRK II u vyššího stupně hypermetropie je přesnější než SRK/T (100 % očí emetropických s ± 1,0 D oproti 83 %). V našem sledování se nekorigovaná zraková ostrost po operaci přibližuje nejlépe korigované zrakové ostrosti před operací a to v obou sledovaných skupinách. Případné nižší hodnoty jsou způsobeny amblyopií a degenerativními myopickými změnami sítnice.

proLékaře.cz | 13.2.2026

ZÁVĚR

Refrakční lensektomie je účinná a efektivní metoda ke snížení počtu dioptrií a k zlepšení pooperační zrakové ostrosti, která je stabilní na mnoho let. RL je i bezpečná, s minimálním výskytem komplikací. Poskytuje rychlou zrakovou rehabilitaci s dlouhodobou stabilitou zrakové ostrosti. Zároveň je i vhodnou prevencí záchvatu angulárního glaukomu u hypermetropických očí.

LITERATURA

1. **Buzard, K. A., Fundingsland, B. R.:** Clear lens exchange for hyperopia. J.Cataract and Refract. Surg., 2, 1999: 35–40.
2. **Collin, J., Robinet, A., Cochener, B., et al.:** Retinal detachment after clear lens extraction for high myopia: Seven-year follow-up. Ophthalmology, 106, 1999: 2281–2285.
3. **Fernández-Vega, L., Alfonso, J. F., Villacampa, T., et al.:** Clear lens extraction for correction of high myopia. Ophthalmology, 110, 2003: 2349–2354.
4. **Findl, O.:** Biometry and intraocular lens power calculation. Curr. Opin. Ophthalmology, 16, 2005: 61–64.
5. **Fink, A. M., Gore, Ch., Rosen, E. S., et al.:** Refraktive lensectomy for hyperopia. Ophthalmology, 107, 2000: 1540–1548.
6. **Güell, J. L., Rodriguez-Arenas, A. F., Gris, O., et al.:** Phakoemulsification of crystalline lens and implantation of an intraocular lens for the correction of moderate and high myopia. Four-year follow-up. J. Cataract Refract. Surg., 29, 2003: 34–38.
7. **Kolahdouz-Isfahani A. H; Rostamian, K., Wallace, D., et al.:** Clear lens exraction with intraocular lens implantation for hyperopia. J. Cataract. Refract. Surg., 15, 1999: 316–323.
8. **Lyle, W. A., Jin, G. J.:** Clear lens extraction to correct hyperopia. J. Cataract Refract. Surg., 23, 1997: 1051–1056.
9. **Lois, N., Wong, D.:** Pseudophakic retinal detachment: Surv. Ophthalmology, 5, 2003: 467–487.
10. **Oshika, T., Imamura, A., Amanos, S., et al.:** Piggyback foldable intraocular lens implantation in pacients with mikrophtalmos. J Cataract Refract Surg., 27, 2001, 6; 841–844.
11. **Preetha, R., Goel, P., Patel, N. et al.:** Clear lens extraction with intraocular lens implantation for hyperopia. J. Cataract Refract. Surg., 29, 2003: 895–899.
12. **Pucci, V., Morselli, S., Romanelli, F., et al.:** Clear lens phacoemulsification for correction of high myopia. J. Cataract Refract. Surg., 27, 2001: 896–900.
13. **Ravalico, G., Michieli, C., Vattovani, O. et al.:** Retinal detachment after cataract extraction and refractive lens exchange in highly myopic patients. J.Cataract Refract.Surg., 29, 2003: 39-44.
14. **Ripandelli, G., Billi. B., Fedeli, R., et al.:** Retinal detachment after clear lens extraction in 41 eyes wiht high axial myopia. Retina, 16, 1996:3–6.
15. **Vicary, D., Sun, X., Montgomery, P.:** Refractive lensectomy to correct ametropia. J. Cataract Refract. Surg., 25, 1999: 943–948.
16. **Seiler, T.:** Clear lens extraction in 19th century an early demonstration of premature dissemination. J. Cataract Refract. Surg., 15, 1999: 70–72.

MUDr. Zlatica Dúbravská
Oční klinika FN
Sokolská 581
500 05 Hradec Králové
e-mail: dubrazla@fnhk.cz