
Když se řekne „lepší než drátem do oka“... kazuistické sdělení

Hlaváčová P., Došková H.

Oftalmologická klinika LF MU a FN Brno Bohunice,
přednosta prof. MUDr. Eva Vlková, CSc.

Souhrn

Otevřené poranění oka, způsobené penetrací drátu z brusného kotouče, patří mezi relativně častá poranění oka. Český jazyk používá slovní spojení „lepší než drátem do oka“ jako ustálené pořekadlo, komentující mnoho životních situací jako příměr závažnosti okamžiku. Na kazuistickém sdělení autorky popisují případ penetrujícího poranění oka drátem z brusného kotouče, jeho průběh, chirurgické řešení, komplikace a výsledný nález. Autorky korelují význam uvedeného jazykového spojení s vlastním případem poranění a jeho anatomickým a funkčním výsledkem.

Klíčová slova: otevřené poranění oka, penetrující poranění skléry, cizí nitrooční těleso, brusný kotouč, drát

Summary

If you Say “Better than with the Wire into the Eye...” a Case Report

The open eye injury, caused by the penetration of the wire from the rotating steel wire brush is relatively frequent eye injury. In the Czech language, the phrase “better than with the wire into the eye...” is used as the adage to compare the seriousness of the moment. In a case report, the authors describe a penetrating injury caused by a wire from the steel wire brush, its course, surgical treatment, complications, and final finding. The authors correlate the meaning of the phrase with their own case of injury and its anatomical and functional results.

Key words: open eye injury, penetrating injury of the sclera, intraocular foreign body, steel wire brush, wire

Čes. a slov. Oftal., 63, 2007, No. 1, p. 63–66

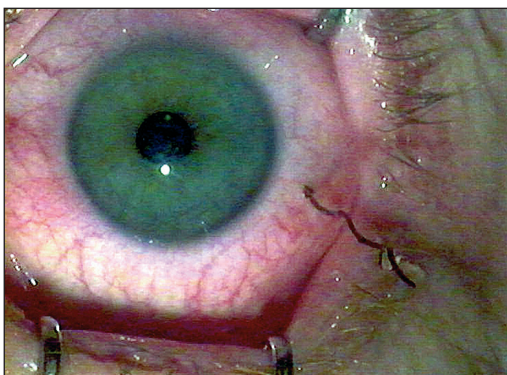
ÚVOD

Bohatost českého jazyka vyjadřují různá ustálená slovní spojení, rčení, pořekadla a přísloví. Některá vycházejí z rozumové zkušenosti, smyslového postřehu či ověřených zkušeností. Jedním z takových ustálených a často hovorově používaných ustálených spojení je pořekadlo „lepší než drátem do oka“. Praktické zkušenosti oftalmologa by měly význam tohoto pořekadla podporovat, neboť z klinické praxe vyplývá, že poranění drátem může způsobit závažné poranění nitroočních struktur s nejistým výsledkem. V našem kazuistickém sdělení autorky chtějí na případu otevřeného poranění drátem z brusného kotouče demonstrovat, že nepříznivý význam uvedeného pořekadla nemusí mít vždy ve skutečnosti negativní následky pro zrakový orgán.

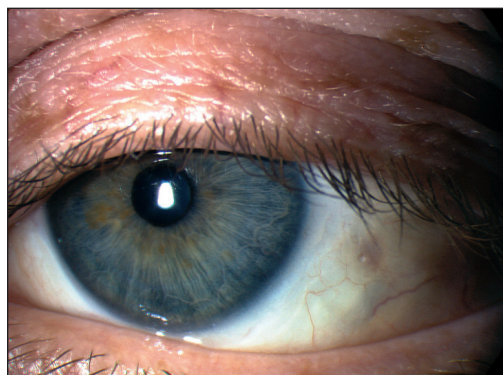
KAZUISTICKÉ SDĚLENÍ

V březnu 2005 byl na Oční kliniku LF MU a FN Brno Bohunice přijat 41letý muž s penetrujícím poraněním skléry na levém oku a cizím nitroočním tělesem. Pracoval s drátěným brusným kotoučem, z něhož se ulomil jeden drát, který penetroval sklérou do nitroočního prostoru. Vstupní rána byla detekována ve sklěře, 3 milimetry od limbu rohovky v meridiánu 1/2 4 hodiny. Část drátu vyčnívala asi 20 milimetrů mimo bulbus, zhruba 8 milimetrů drátu penetrovalo do prostoru sklivce (obr. 1). Zraková ostrost levého oka při přijetí byla 5/7,5 naturálně. Brýlová korekce ani stenopeické vidění nebyly zkoušeny vzhledem k extrabulbární délce drátu. Nitrooční nález na ostatních strukturách předního segmentu a optických médiích byl fyziologický. Prostor sklivce jevil jemnou disperzi krve, sítnice do periferie byla bez traumatických změn a krvácivých projevů. V den přijetí byla provedena operace levého oka. Po ohraňené peritomii spojivky v okolí vstupní rány byla provedena extrakce drátu pinzetou. Vzhledem k tortuozitě drátu bylo nutné k jeho uvolnění a vytažení z rány provést několik kývavých pohybů. Po extrakci byla vstupní rána skléry sešita, v místě rány a jejím okolí byla provedena kryalizace skléry s následnou suturou peritomie. První den po operaci byl nález na nitroočních strukturách předního segmentu zcela klidný, ale při vyšetření temporální dolní periferie retiny byla nalezena v meridiánu 3. až 4. hodiny post a ekvatoriálně fenestra sítnice s rozvojem parciální kolaterální amoce. Následný den bylo přistoupeno k reoperaci levého oka. Byla provedena operace rhexmatogenní amoce cestou pars plana vitrektomie se zavedením cerkláže. Peroperačně byla provedena sanace retiny v okolí fenestry endolaserem a prostor sklivce byl vyplněn endotamponádou silikonovým olejem. Pooperační průběh byl následně zcela bez komplikací.

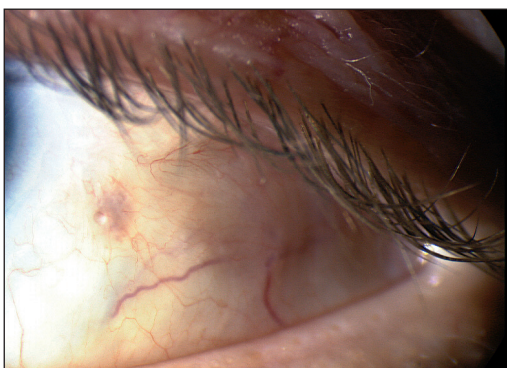
V odstupu 6 měsíců od poranění byla zraková ostrost levého oka naturálně 3/50, s brýlovou adicí +4,0 Dpt dosahovala hodnoty 5/5 slabě. Nález na předním segmentu byl klidný, fyziologický, místo vstupní rány ve sklěře zhojeno, spojivka nad místem penetrace skléry zjizvená (obr. 2 a obr. 3). Prostor sklivce byl vyplněn silikonovým olejem, který nejevil známky emulgace, nitrooční tlak byl v normě. Nález na zadním pólu byl fyziologický, cirkulárně byla patrná imprese od cerkláže, před kterou temporálně dole byla hustá baráž fenestry pigmentovanými ložisky po laseru. Sítnice byla přiložena v celém rozsahu (obr. 4 a obr. 5). Při následné kontrole 9 měsíců po úrazu byl nález srovnatelný s předchozí kontrolou a pacient byl objednan na březen 2006 k evakuaci silikonového oleje.



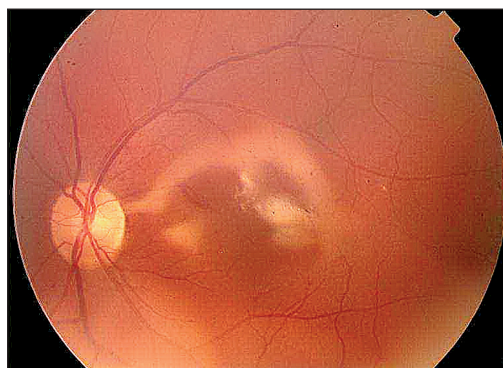
Obr. 1. Předoperační nálezn na předním segmentu



Obr. 2. Pooperační nálezn na předním segmentu 9 měsíců po operaci



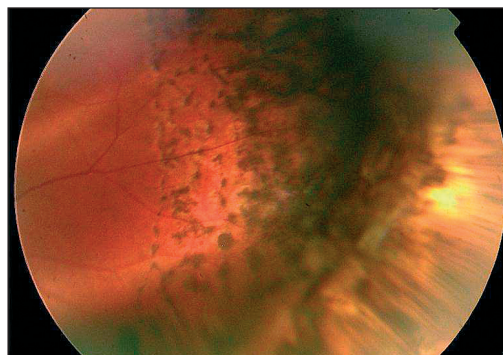Obr. 3. Pooperační nálezn na předním segmentu 9 měsíců po operaci – detail



Obr. 4. Pooperační nálezn na zadním segmentu 9 měsíců po operaci – zadní pól

DISKUSE

Penetrující poranění způsobená tenkým, ostrým předmětem vykazují v klinickém obraze značnou specifčnost. Mezi časté zástupce tohoto typu poranění patří poranění drátem z brusného kotouče [1, 2, 3, 4], ostny rostlin, jehlou [5, 6] nebo háčky k chytání ryb [7]. V převážné většině případů díky své kinetické energii a tvaru způsobují tyto předměty relativně malou vstupní ránu ve sklěře nebo rohovce, často však část předmětu zůstává zaseknutá intraokulárně a část



Obr. 5. Pooperační nálezn na zadním segmentu 9 měsíců po operaci – periferie sítnice v místě fenestry

extrabulbárně. Tímto klinickým obrazem se projevují zejména poranění drátem z brusných kotoučů. Rozsah poranění nitroočních struktur je dán jednak místem vstupu drátu do oka, jednak jeho nitrooční délkou a jednak rozsahem volného pohybu nitrooční části v oku do doby extrakce. Vzhledem k těsnosti vstupní rány a možnosti deformace tvaru drátu po průniku do oka nemusí být vlastní extrakce drátu jednoduchá. K uvolnění tělesa ze stěny bulbu je mnohdy nutno použít kývavý pohyb. Nitrooční část tělesa při tomto manévru může způsobit další devastaci nitroočních struktur s negativními anatomickými i funkčními následky pro zrakový orgán.

V laické veřejnosti se po jazykové stránce pro příměr k možným závažným následkům po poranění oka drátem vžil často používané pořekadlo „lepší než drátem do oka“. Toto pořekadlo se často používá v různých životních situacích k jejich bagatelizaci. Obecně významově vyjadřuje, že daná situace není nikdy tak svými následky kritická, jako výše uvedené poranění oka drátem.

Náš popsaný případ poranění oka drátem z brusného kotouče je však nabídkou k polemice s užívaným pořekadlem. Dosavadní pooperační průběh poranění levého oka našeho pacienta dokazuje, že v individuálních případech nemusí skončit poranění drátem vždy s negativním výsledkem.

ZÁVĚR

I přes dosavadní příznivý pooperační průběh popsaného případu poranění oka drátem z brusného kotouče je nutné k těmto poraněním přistupovat jako k závažným úrazovým stavům. Ve svém důsledku může mít tento typ poranění negativní odezvu nejen na předním, ale i na zadním segmentu oka. Jedinou doporučovanou a stále podceňovanou prevencí poranění při práci s brusným kotoučem je používání ochranných pomůcek.

LITERATURA

1. **Hasset, P., Cleary, P. E.:** Serious eyes injuries caused by rotating wire brushes. *Br. J. Ophthalmol.*, 78, 1994; 6: 491.
2. **Hod, Y., Geyer, O.:** Eye injuries caused by rotating wire brushes. *Harefuah*, 144, 2005, 4: 239–240.
3. **Hoh, H., Krannig, H. J.:** Perforating injuries of the eyes caused by rotating steel brushes. *Klin. Monatsbl. Augenheilk.*, 196, 1990, 3: 166–170.
4. **Chan H. Y., Hawksworth, N. R.:** Serious eye injury caused by rotating wire brushes. *Br. J. Ophthalmol.*, 79, 1995, 4: 396.
5. **Rabiah, P. K.:** Penetrating needle injury of the eye causing cataract in children. *Ophthalmology*, 110, 2003; 1: 173–176.
6. **Rai, P. A.** et al.: Endophthalmitis following globe perforation with hypodermic needle. *Br. J. Ophthalmol.*, 84, 2000, 7: 799.
7. **Yuksel, N., Elibol, O., Caglar, Y.:** Penetrating corneal fish – hook injury. *Ophthalmologica*, 208, 1994, 2: 112–113.

*MUDr. Petra Hlaváčová
Oftalmologická klinika
LF MU a FN Brno Bohunice
Jihlavská 20
625 00 Brno*