

Léčba chronické pooperační endoftalmitidy

Svozílková P.¹, Říhová E.¹, Brichová M.¹, Diblík P.¹, Dvořák J.¹, Šach J.²

¹Oční klinika VFN a 1. LF UK, Praha,
přednosta doc. MUDr. B. Kalvodová, CSc.

²Ústav patologie FNKV a 3. LF UK, Praha,
přednosta prof. MUDr. V. Mandys, CSc.

Souhrn

Cíl: Zhodnotit vlastní zkušenosti s diagnózou a léčbou pacientů s chronickou pooperační endoftalmitidou.

Metodika: Retrospektivní studie.

Výsledky: Autoři uvádějí tři případy chronické endoftalmitidy, která následovala po operaci katarakty. Jako původce byl u dvou pacientů prokázán rod *Propionibacterium*. Všichni pacienti byli muži, průměrný věk byl 75 let (od 73 do 78 let). Průměrná doba od operace katarakty k projevům endoftalmitidy byla 5 měsíců (2–9 měsíců). Provedena byla diagnosticko-terapeutická pars plana vitrektomie s aplikací antibiotik do sklivcového prostoru a explantací čočky s kompletní extrakcí kapsuly. U všech pacientů došlo po operaci k ústupu projevů endoftalmitidy a ke zlepšení centrální zrakové ostrosti.

Závěr: Efektivní metodou léčby pacientů s chronickou pooperační endoftalmitidou vyvolanou rodem *Propionibacterium* je provedení kombinované operace – explantace nitrooční čočky s kompletním odstraněním čočkového pouzdra a pars plana vitrektomie s aplikací antibiotik do sklivcového prostoru.

Klíčová slova: pooperační endoftalmitida, *Propionibacterium*

Summary

Chronic Postoperative Endophthalmitis

Purpose: To evaluate our experience with the diagnosis and the treatment of chronic postoperative endophthalmitis.

Methods: A retrospective study.

Results: The authors present three cases of chronic postoperative endophthalmitis following cataract surgery. *Propionibacterium species* has been determined as the causative agent in two patients. All patients were men; the mean age was 75 years (from 73 to 78 years). The mean time period from the cataract operation to the onset of intraocular inflammatory signs was 5 months (from 2 to 9 months). Pars plana vitrectomy with intravitreal administration of antibiotics and intraocular lens explantation with total capsulectomy were performed. This treatment led to the reduction of the intraocular inflammatory reaction and to the improvement of the visual acuity.

Conclusion: The effective treatment of chronic postoperative endophthalmitis caused by *Propionibacterium species* is a combined operation – intraocular lens

explantation with total capsulectomy and pars plana vitrectomy with intravitreal administration of antibiotics.

Key words: postoperative endophthalmitis, *Propionibacterium*

Čes. a slov. Oftal., 62, 2006, No. 6, p. 404–410

ÚVOD

Chronická endoftalmitida se může objevit jako pozdní komplikace nitroočního výkonu s nástupem déle než dva týdny po operaci. Etiologie může být infekční či neinfekční. Častými agens u chronické infekční pooperační endoftalmitidy bývají *Propionibacterium species*, *Staphylococcus epidermidis* a *Candida species*. Neinfekční endoftalmitida vzniká jako následek senzitivace na čočkové proteiny a označujeme ji jako fakoantigenní uveitida. V naší práci se zaměříme na infekční endoftalmitidu vyvolanou rodem *Propionibacterium*. Tato endoftalmitida se manifestuje jako jednostranná přední uveitida, většinou se špekovitými precipitáty na endotelu. Kolem nitrooční čočky a v pouzdře bývají bělavé plaky, může být přítomen i hypopyon a vitritida. Její relativně pozdní nástup po předchozím chirurgickém nitroočním výkonu nezřídka způsobuje diagnostické problémy. Na diagnózu chronické pooperační endoftalmitidy je nutné pomýšlet u nitroočních zánětů, které se objeví po předcházející nitrooční operaci a které nedostatečně reagují na protizánětlivou terapii nebo jsou provázány častými relapsy po snížení dávek či úplném vysazení léčby.

VLASTNÍ POZOROVÁNÍ

V období od dubna do července 2004 byli v Centru pro diagnostiku a léčbu uveitid Oční kliniky VFN a 1. LF UK konziliárně vyšetřeni 3 muži ve věku od 73 do 78 let. Na oku po operaci katarakty měli známky chronické uveitidy, která nedostatečně reagovala na protizánětlivou terapii, jeden pacient byl již po explantaci nitrooční čočky (IOČ). Doba od operace k projevům endoftalmitidy se pohybovala od 2 do 9 měsíců. Jako původce nitroočního zánětu byl u dvou pacientů prokázán rod *Propionibacterium*. U třetího pacienta, i přes klinický obraz odpovídající chronické pooperační endoftalmitidě, nebyla kultivačním vyšetřením vzorků sklivce infekční příčina prokázána.

U jednoho pacienta jsme indikovali explantaci IOČ s kompletní extrakcí čočkového pouzdra a aplikací vankomycinu do přední komory. Po měsíci došlo ke zkalení sklivce, proto byla následně provedena pars plana vitrektomie (PPV) s aplikací antibiotik do sklivcového prostoru. U dvou pacientů se zkaleným sklivcem jsme provedli kombinovaný výkon – PPV s totální kapsulektomií, aplikací antibiotik do sklivcového prostoru a u pacienta s nitrooční čočkou její explantaci. U všech pacientů došlo po operaci k ústupu projevů endoftalmitidy a ke zlepšení centrální zrakové ostrosti (CZO). Za 9 měsíců po poslední operaci byla provedena sekundární implantace předněkomorové IOČ, exacerbace nitroočního zánětu nebyla během průměrné sledovací doby 20 měsíců zaznamenána (tab. 1).

Tab. 1. CZO u pacientů s chronickou infekční pooperační endoftalmitidou před operací a po operaci

Pacient (věk)	Doba latence	CZO před operací	Operační výkon	CZO po operaci	CZO po sekundární implantaci PK IOČ
1 (78)	9 M	pohyb, certa	- explantace IOČ, extrakce pouzdra, ATB do PK - PPV + ATB do sklivce	6/9 s+10,0	6/6 nat.
2 (73)	4 M	prsty, certa	PPV, extrakce pouzdra čočky + ATB do sklivce (artef. afakie)	6/60 s+10,0	6/18 s kor.
3 (74)	2 M	6/60, certa	PPV, explantace IOČ, extrakce pouzdra čočky, ATB do sklivce	6/9 s+14,0	6/15 s kor.

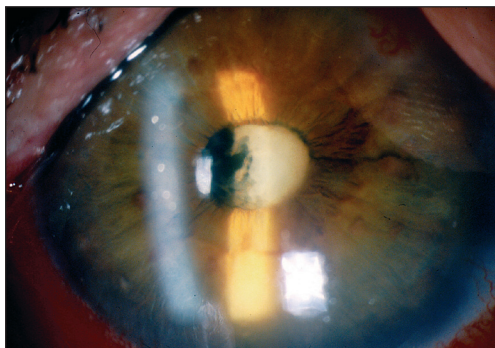
Kazuistika

U 78letého pacienta došlo za 9 měsíců po operaci katarakty k poklesu CZO levého oka. Pacient viděl v mládí stejně dobře na obě oči, brýle nosí na dálku i blízko od 45 let, úrazy či záněty oční neguje. Celkově se léčí s asthma bronchiale, před měsícem se u pacienta objevil na trupu herpes zoster, před 6 lety byla provedena operace páteře pro tuberkulózní spondylitidu.

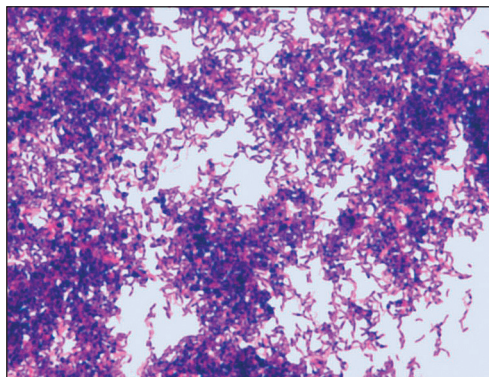
V listopadu 2002 podstoupil operaci katarakty pravého oka a v březnu 2003 operaci katarakty levého oka na jiném pracovišti. Při přijetí na naši kliniku byla CZO pravého oka 6/9, CZO levého oka byla pohyb, certa; nitrooční tlak byl na obou očích v normě. Přední segment pravého oka nejevil známky nitroočního zánětu, zornice byla vytažená k č. X a I, IOČ in situ, nález na očním pozadí byl přiměřený věku pacienta. Na levém oku byla přítomna smíšená injekce, na endotelu rohovky se vyskytovaly četné špekovité precipitáty, v přední komoře byla buněčná reakce a k přední ploše IOČ adheroval chuchvalec fibrinu, pro který nebylo možné diferencovat oční pozadí (obr. 1). Ultrazvukové vyšetření zadního segmentu bylo v normě, bez patrných echogenit ve sklivcovém prostoru. Byla provedena diagnostická punkce přední komory s odběrem tekutiny k vyšetření, které prokázalo mikroskopicky i kulturačně *Propionibacterium species* (obr. 2, 3). Proto byla indikována explantace IOČ s kompletní extrakcí čočkového pouzdra, výplach přední komory a aplikace vankomycinu do přední komory. Čočka i pouzdro byly vyšetřeny kulturačně i histopatologicky. Obě tato vyšetření byla pozitivní, zachyceny byly kolonie *Propionibacterii* (obr. 4). Za dva týdny po explantaci IOČ začínal sklivec ztrácet transparentci, po měsíci byla provedena PPV s aplikací antibiotik do sklivcového prostoru. Vzorek sklivce byl kulturačně negativní. Za devět měsíců po poslední operaci byla pacientovi implantována předněkomorová IOČ. Devatenáct měsíců po PPV s nitrooční aplikací antibiotik je bulbus bez známek nitroočního zánětu a CZO levého oka se zlepšila na 6/6 (obr. 5).

DISKUSE

Publikované práce hodnotily efekt různých léčebných postupů u pacientů s chronickou pooperační endoftalmitidou vyvolanou rodem *Propionibacterium*. Aldave et al. [1] retrospektivně hodnotili 25 pacientů léčených v letech 1991–1998 pro pooperační endoftalmitidu způsobenou bakterií *Propionibacterium acnes*. Dvěma



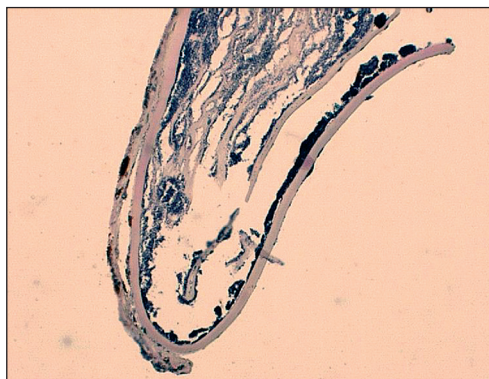
Obr. 1. Přední segment levého oka s aktivním nitroočním zánětem a přítomností bělavých hmot na přední ploše čočky



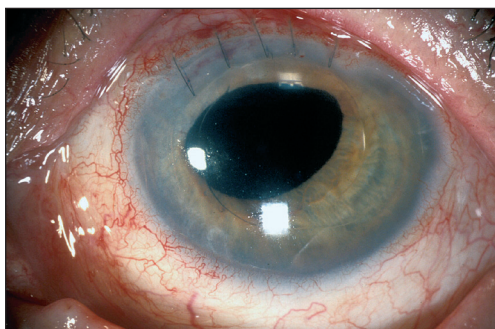
Obr. 2. Mikroskopický obraz *Propionibacterii* ve vzorku předněkomorové tekutiny



Obr. 3. Kultivační vyšetření předněkomorové tekutiny prokazující *Propionibacterium species*



Obr. 4. Histopatologický obraz čočkového pouzdra s modře zbarvenými koloniemi *Propionibacterii*



Obr. 5. Stav po sekundární implantaci předněkomorové čočky, bulbus bez známek aktivity nitroočního zánětu

pacientům byla jako jediná léčba aplikována intraokulární injekce antibiotik, u jednoho z nich došlo k exacerbaci zánětlivé aktivity. U 10 pacientů byla provedena PPV s nitrooční aplikací antibiotik. Tato léčba nebyla dostatečná u 50 % pacientů, u nichž nastala rekurence onemocnění. PPV s parciální kapsulektomií a nitrooční aplikací antibiotik podstoupilo 9 pacientů, u 4 z nich byly zaznamenány v různém časovém intervalu po výkonu projevy nitroočního zánětu. Po kompletním výkonu – PPV, totální kapsulektomií, výměně IOČ a aplikaci antibiotik nitro-

očně došlo k eradikaci infekčního agens u všech pacientů. Autoři zjistili, že volba počáteční terapie neměla vliv na konečnou zrakovou ostrost. Při volbě léčebné strategie doporučují srovnat riziko možné rekurence infekce oproti riziku chirurgické intervence.

Clark et al. [3] retrospektivně hodnotili různé typy léčby chronické pooperační endoftalmitidy vyvolané rodem *Propionibacterium* u 36 pacientů sledovaných v letech 1974–1996. Dvanáct pacientů bylo primárně léčeno jen nitrooční aplikací antibiotik, u všech došlo k exacerbací nitroočního zánětu. Deset pacientů podstoupilo PPV s aplikací antibiotik intraokulárně, opětovné vzplanutí aktivity zánětu bylo zaznamenáno u 50 % z nich. U 14 pacientů byla provedena PPV s parciální kapsulektomií a nitrooční aplikací antibiotik. K exacerbací došlo u dvou pacientů. Suverénní léčebnou metodou, která vedla k eradikaci infekce (s průměrnou sledovací dobou 2,9 let), a u recidivujících forem zánětu volbou jedinou, je kombinovaný operační výkon – PPV, totální kapsulektomie, výměna či explantace IOČ a intraokulární aplikace antibiotik.

Winward et al. [9] sledovali retrospektivně 20 pacientů s chronickou pooperační endoftalmitidou, u 8 z nich byla aplikována nitroočně antibiotika, k rekurenci infekčního nitroočního zánětu došlo u 7 pacientů, jeden pacient přestal být po 6 týdnech sledován. Dvanáct pacientů postoupilo primárně PPV a/nebo výměnu IOČ, deseti z nich byla aplikována intraokulárně antibiotika. Během průměrné sledovací doby 25 měsíců došlo k exacerbací nitroočního zánětu u 4 pacientů, kterým byla následně provedena výměna IOČ s totální kapsulektomií a nitrooční aplikací vankomycinu, což vedlo k eradikaci infekce.

Naše zkušenosti s léčbou tří pacientů s pooperační endoftalmitidou vyvolanou rodem *Propionibacterium* se shodují se závěry těchto výše uvedených studií. Dvěma námi prezentovaným pacientům se zkaleným sklivcem byla provedena PPV s aplikací antibiotik do sklivcového prostoru, totální extrakce čočkového pouzdra a u pacienta s IOČ její explantace. Druhému z pacientů byla explantace čočky provedena na jiném pracovišti a chronická pooperační endoftalmitida se manifestovala přední uveitidou s vitritidou. U třetího pacienta jsme po potvrzení infekčního agens vyšetřením předněkomorové tekutiny primárně indikovali explantaci IOČ s kompletní extrakcí čočkového pouzdra a aplikací vankomycinu do přední komory. Po měsíci došlo ke zkalení sklivce, proto byla následně provedena PPV s aplikací antibiotik do sklivcového prostoru. U všech našich pacientů došlo po kombinovaném operačním výkonu k ústupu projevů endoftalmitidy a ke zlepšení centrální zrakové ostrosti.

Busin et al. [2] sledovali v letech 1989–1991 jedenáct pacientů s chronickou pooperační endoftalmitidou. Kultivační vyšetření předněkomorové tekutiny bylo pozitivní pouze u 5 pacientů, elektronovou mikroskopií byly kolonie *Propionibacterii* prokázány na všech nitroočních čočkách i v pouzdře. U všech pacientů byla IOČ explantována, s parciální či totální kapsulektomií. Do přední komory byla aplikována antibiotika – gentamicin s cefazolinem. Během sledovací doby 21 měsíců nebyla zaznamenána recidiva u žádného z pacientů. Rovněž u jednoho z našich pacientů nebyla kultivačním vyšetřením vzorku sklivce infekční příčina prokázána. Diagnózu jsme stanovili na základě anamnézy a klinického nálezu a provedli kombinovaný operační výkon, po kterém došlo k ústupu zánětlivé aktivity. Negativní kultivace vzorků nitroočních tekutin nevylučuje infekční etiologii nitroočního zánětu.

Wenkel et al. [8] zdůrazňují význam extrakce alespoň části čočkového pouzdra během chirurgické intervence z důvodu optimálních podmínek pro růst mikroorganismů v oblasti kapsuly, kde je snížena koncentrace kyslíku.

Podle našich zkušeností je k eradikaci infekčního agens nutné provést ex-

plantaci IOČ s totální extrakcí kapsuly a PPV s aplikací antibiotik do sklivcového prostoru. To dokazují i uváděné studie, kde u žádného z pacientů nedošlo po kompletním kombinovaném výkonu s totální kapsulektomií k exacerbaci zánětu.

Fox et al. [4] uvádějí 12 případů chronické pooperační endoftalmitidy, u 5 z nich byla aplikována antibiotika intraokulárně a k rekurenci došlo u 4 případů. Šest pacientů podstoupilo PPV s centrální kapsulektomií a nitrooční injekcí antibiotik, exacerbace byla zaznamenána u jednoho pacienta. Jeden z pacientů podstoupil parciální PPV s aplikací antibiotik do sklivcového prostoru, ale vzhledem k exacerbaci nitroočního zánětu byla provedena kompletní PPV s centrální kapsulektomií a nitrooční injekcí antibiotik. Autoři doporučují jako léčebný postup u pacientů s chronickou pooperační infekční endoftalmitidou provedení PPV s centrální kapsulektomií a odstraněním bílého plaku a aplikaci vankomycinu do sklivcového prostoru.

Meisler et al. [6, 7] doporučují dvě léčebné strategie, explantaci IOČ s kapsulektomií nebo PPV s parciální kapsulektomií bez explantace.

Kocur et al. [5] sledovali v letech 1994–1996 tři pacienty s chronickou pooperační endoftalmitidou. Doporučují provedení výplachu přední komory s odstraněním náletu kolem IOČ s případnou explantací a sekundární implantací čočky, odběr materiálu na kultivaci a aplikaci 1 mg vankomycinu intraokulárně. Při exacerbaci je vhodné provést PPV s explantací IOČ a vynětím zadní a zbytků přední kapsuly, odběr materiálu a aplikaci vankomycinu nitroočně.

U našich pacientů se doba od operačního výkonu ke vzniku známek nitroočního zánětu pohybovala od 2 do 9 měsíců. Pouze kompletní operační výkon – PPV, explantace IOČ, totální kapsulektomie a nitrooční aplikace antibiotik – úspěšně navodil eradikaci infekčního agens. U prezentovaných pacientů byla sekundární implantace předněkomorové IOČ provedena za 9 měsíců od posledního operačního výkonu, exacerbace nebyla během sledovacího období 19–21 měsíců zaznamenána.

ZÁVĚR

Provedení kombinované operace – explantace IOČ s kompletní extrakcí čočkového pouzdra a PPV s aplikací antibiotik do sklivcového prostoru je efektivní metodou léčby pacientů s chronickou pooperační endoftalmitidou vyvolanou rodem *Propionibacterium*.

PODĚKOVÁNÍ

Autoři děkují prim. MUDr. Jedličkové a MUDr. Rosové z Ústavu klinické biochemie a laboratorní diagnostiky VFN a 1. LF UK za mikroskopické a kulturační vyšetření nitroočních tekutin a tkání a za obrazovou fotodokumentaci těchto zpracovaných vzorků.


LITERATURA

1. Aldave, A.J., Stein, J.D., Deramo, V.A. et al.: Treatment strategies for postoperative *Propionibacterium acnes* endophthalmitis. *Ophthalmology*, 106, 1999: 2395–2401.
 2. Busin, M., Cusumano, A., Spitznas, M.: Intraocular lens removal from eyes with chronic low-grade endophthalmitis. *J. Cataract Refract. Surg.*, 21, 1995: 679–684.
-

3. **Clark, W.L., Kaiser, P.K., Flynn, H.W. et al.:** Treatment strategies and visual acuity outcomes in chronic postoperative *Propionibacterium acnes* endophthalmitis. *Ophthalmology*, 106, 1999: 1665–1670.
4. **Fox, G.M., Joondeph, B.C., Flynn, H.W. et al.:** Delayed-onset pseudophakic endophthalmitis. *Am. J. Ophthalmol.*, 111, 1991: 163–173.
5. **Kocur, I., Baráková, D., Kuchynka, P. et al.:** Chronická pooperační endoftalmitida způsobená *Propionibacterium acnes*. *Čs. Oftal.*, 54, 1998: 250–257.
6. **Meisler, D.M., Mandelbaum, S.:** *Propionibacterium*-associated endophthalmitis after extracapsular cataract extraction. *Ophthalmology*, 96, 1989: 54–61.
7. **Meisler, D.M., Palestine, A.G., Vastine, D.W. et al.:** Chronic *Propionibacterium* endophthalmitis after extracapsular cataract extraction and intraocular lens implantation. *Am. J. Ophthalmol.*, 102, 1986: 733–739.
8. **Wenkel, H., Rummelt, V., Knorr, H. et al.:** Chronic postoperative endophthalmitis following cataract extraction and intraocular lens implantation. *German J. Ophthalmol.*, 2, 1993: 419–425.
9. **Winward, K.E., Pflugfelder, S.C., Flynn, H.W. et al.:** Postoperative *Propionibacterium* endophthalmitis. *Ophthalmology*, 100, 1993: 447–451.

*As. MUDr. Petra Svozílková, Ph.D.
Centrum pro diagnostiku a léčbu uveitid
Oční klinika VFN a 1. LF UK, Praha
E-mail: psvoz@lf1.cuni.cz*

SLOVNÍK NESPISOVNÉ ČEŠTINY



Rozsáhlý výkladový slovník obsahuje více než 12 000 slangových a dalších nespisovných výrazů, včetně klasické mluvy podsvětí (českého argotu). Vedle celé řady tradičních profesních slangů obsahuje též slang současné mládeže, včetně studentského, či drogového. Na klasický kriminální argot navazuje současný vězeňský slang, tradiční brněnský argot, ale i méně známý jazyk světských. Hesla jsou doplněna poznámkami o historii a původu slov. Slovník odhaluje překvapivé souvislosti, ukazuje „úctyhodné“ stáří řady zdánlivě moderních výrazů (čórka, bengka, kérka, vejšky, šilingr), velmi zajímavá jsou rovněž slova původem z romštiny či z jidiš. Zajímavý je i divadelní nebo hudební slang, na jehož přípravě se podílely přední osobnosti českého uměleckého života.

Vydal Maxdorf v roce 2006, ISBN 80-7345-086-0, formát A5, váz., 416 str., cena 395 Kč.

Objednávku můžete poslat na adresu: Nakladatelské a tiskové středisko ČLS JEP, Sokolská 31, 120 26 Praha 2, fax: 224 266 226, e-mail: nts@cls.cz