

Klinický obraz a výsledky léčby u retinopatie nedonošených v zóně 1 sítnice

Odehnal M., Malec J., Hložánek M., Dotřelová D.

Oční klinika dětí a dospělých UK 2. LF a FN Motol, Praha,
přednosta doc. MUDr. Dagmar Dotřelová, CSc.

Souhrn

Cíl: Klinická studie hodnotí efektivitu léčby u retinopatie nedonošených (ROP) lokalizovanou v zóně 1 sítnice (Zone 1 retinopathy of prematurity = Zone 1 ROP). Klinický obraz: ROP v zóně 1 sítnice má specifický klinický obraz. Často je obtížné identifikovat jednotlivé vývojové stupně ROP a pak indikovat terapii podle rozvoje ROP. V diagnostice je nutné rozlišovat tranzientní formy Zone 1 ROP, kde vaskularizace sítnice zasahuje již do zóny 2 sítnice, a posteriorní formy Zone 1 ROP (Very posterior form Zone 1 ROP), kdy patologické změny i vaskularizace jsou lokalizované pouze v zóně 1 sítnice.

Pacienti a metodika: Soubor pacientů představuje 24 očí 15 dětí s průměrnou porodní hmotností 780 gramů ošetřených kombinací transsklerální laserové koagulace a kryoterapie. Devatenáct očí mělo tranzientní formu Zone 1 ROP a 5 očí posteriorní formu Zone 1 ROP. Průměrná sledovací doba byla 24 měsíců. **Výsledky:** Deset očí s tranzientní formou Zone 1 ROP léčených v předprahovém stadiu (prethreshold stage) mělo lepší anatomické i funkční výsledky oproti 9 očím s tranzientní formou Zone 1 ROP ošetřených v prahovém stupni (threshold stage). Všechny 5 ošetřených očí s posteriorní formou Zone 1 ROP skončilo s nepříznivým čtvrtým a pátým stupněm ROP.

Závěr: Vzhledem ke zvyšující se incidenci a přežívání dětí s nízkou a velmi nízkou porodní hmotností se ROP lokalizovaná v zóně 1 sítnice stává diagnostickým a léčebným problémem. Jako nadějně se ukazuje ošetřit sítnici dříve, již v předprahovém stupni Zone 1 ROP, tak jak je doporučeno studií ETROP (Early Treatment of ROP).

Klíčová slova: retinopatie nedonošených v zóně 1 sítnice, kryoterapie, laserová fotokoagulace, tranzientní forma ROP, posteriorní forma Zone 1 ROP

Summary

Clinical Appearance and Outcome of Zone 1 ROP

The goal of this clinical trial was to evaluate outcomes of the treatment of retinopathy of prematurity (ROP) located in zone 1 (Zone 1 ROP). This disease has a specific clinical appearance and poor prognosis. Usually it is difficult to identify particular stages of ROP and to indicate treatment while following progression of the disease. In the group of zone 1 ROP it is necessary to separate transient forms (TF), in which vascularizations reach edges of zone 2, from very posterior forms (VPR), in which vascularizations and pathological changes are present only in zone 1.

There were 24 eyes with zone 1 ROP (15 children) treated with combination of transcleral laser photocoagulation and cryotherapy during the years 2000 till

2005 in our series. Five eyes suffered from VPR, 19 eyes from TF. Average follow-up was 24 months. We found better outcomes in eyes with TF treated in pre-threshold stage of ROP (10 eyes) than in threshold stage of ROP (9 eyes). All 5 eyes with VPR developed unfavourable ROP stage IV or V.

Zone 1 ROP becomes diagnostic and therapeutic challenge considering growing incidence of surviving of newborns with low or very low birth weight. Treatment initiation during prethreshold stage of ROP as it is supported by ETROP study (Early treatment of ROP) seems to be promising.

Key words: zone 1 retinopathy of prematurity, cryotherapy, laser photocoagulation, transient form of Zone 1 ROP, very posterior form of Zone 1 ROP

Čes. a slov. Oftal., 62, 2006, No. 5, p. 316–323

ÚVOD

Lokalizace patologických změn na sítnici u retinopatie nedonošených (ROP) má klíčový význam pro vývoj a prognózu tohoto onemocnění (1, 3, 5, 10, 13). ROP lokalizovaná v zóně 1 sítnice (Zone 1 ROP) patří mezi atypické formy ROP s incidencí udávanou v rozmezí 6–10 % všech ROP vyžadujících léčbu (11, 13, 15). Zone 1 ROP není vždy přesně definována. Obecně je tak nazýván nález jakéhokoliv stadia ROP v zóně 1 sítnice (schéma 2). Zone 1 ROP, zvláště její maligní forma, „very posterior Zone 1 ROP“, má primárně rizikovou prognózu a zatím neuspokojivé terapeutické výsledky. Na tyto skutečnosti upozorňovaly již první výsledky Multicentrické studie ROP (Cryo-ROP Study) (8). Sedmdesát procent léčených dětí se Zone 1 ROP mělo špatné anatomické i funkční výsledky, oproti výrazně příznivějším výsledkům u ROP lokalizovaných v zóně 2 nebo 3 (35% neúspěšnost). Studie ETROP (The Early Treatment for ROP) z r. 2003 doporučuje u Zone 1 ROP zahájit terapii dříve, v předprahovém stadiu ROP (9, 10).

Cílem naší klinické studie byl popis specifického klinického obrazu a zhodnocení terapeutických výsledků u skupiny dětí se Zone 1 ROP.

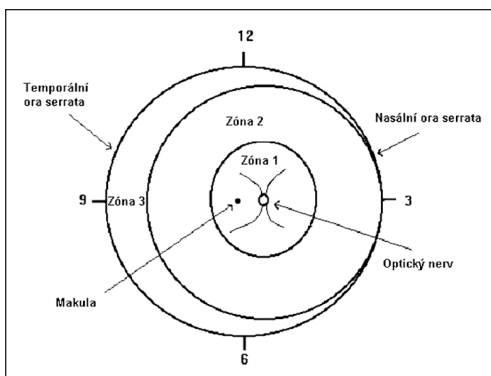


Schéma 1. Schéma jednotlivých zón sítnice

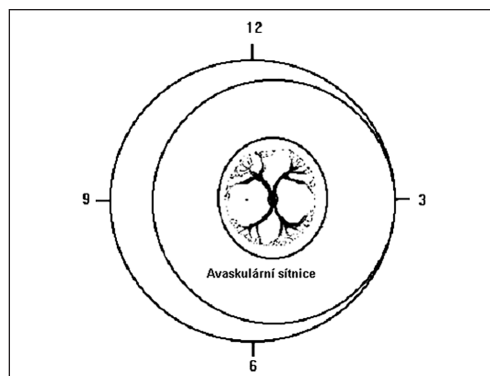


Schéma 2. Very posterior form Zone 1 ROP

MATERIÁL A METODIKA

V období od února 2001 do ledna 2005 bylo na Oční klinice dětí a dospělých UK 2. LF a FN Motol ošetřeno kombinací transsklerální kryopexe a laserové fotokoagulace 24 očí 15 dětí s ROP lokalizovanou v zóně 1 sítnice. Oftalmologickým screeningem ve FN Motol jsme v tomto období diagnostikovali celkem 82 dětí s ROP, z nichž 21(26 %) dosáhlo prahového stadia ROP. Z tohoto počtu 5 dětí mělo Zone 1 ROP. Dalších 10 dětí se Zone 1 ROP bylo posláno z jiných pracovišť a ošetřeno na našem pracovišti v rámci superkonziliární služby. Průměrná porodní hmotnost sledovaného souboru byla 825 g (rozmezí 400–1000 g) a průměrný gestační věk (g.t.) byl 26 týdnů (rozmezí 23.–28. týdne). Průměrná sledovací doba dětí se Zone 1 ROP byla 2 roky (rozmezí 6 měsíců – 4 roky).

Jako „Very posterior Zone 1 ROP“ jsme označili variantu, kdy známky ROP a vaskularizace sítnice byly lokalizovány pouze v zóně 1 sítnice (schéma 2). Takový nález mělo 5 očí z našeho souboru.. U dětí, kde cévy nebo patologické změny přesahovaly hranici zóny 1 sítnice, jsme nález hodnotili jako tranzientní formu Zone 1 ROP (schéma 3 a 4). Tranzientní forma ROP byla diagnostikována celkem u 19 očí. (tabulka 2). Prahové stadium ROP, tedy stadium ROP indikovaný k terapii, jsme posuzovali dle kritérií multicentrické studie. Tzn. stupeň III ROP v zóně 1 nebo 2 s přítomností formy plus („plus disease“) v rozsahu 5 kontinuálních nebo 8 kumulativních hodin. Pokud byla přítomna forma „plus disease“ (dilatace a tortuozita cév na zadním pólu sítnice) a jakékoliv stadium ROP v zóně 1 sítnice, ale menšího rozsahu než prahové, nález jsme hodnotili jako předprahové stadium ROP (středně těžké stadium ROP).

Nutno ale poznamenat, že u posteriorních variant Zone 1 ROP nebylo vždy možno přesně hodnotit prahové nebo předprahové stupně ROP. První vyšetření, v rámci screeningu ROP, jsme prováděli kombinací postkoncepčního a postnatálního věku (21). Při nálezu ROP v zóně 1 sítnice jsme kontrolovali oční nález 1krát týdně, v případě progresu ROP častěji.

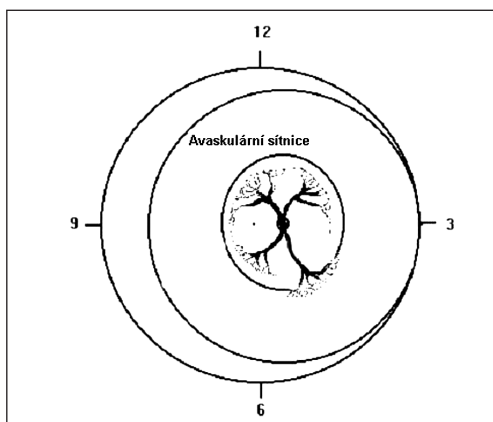


Schéma 3. Tranzientní forma ROP zone 1

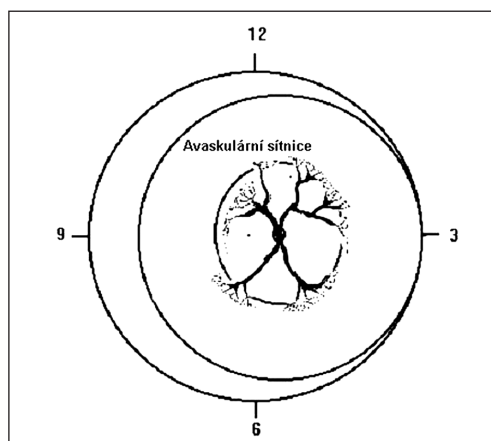


Schéma 4. Tranzientní forma ROP zone 1 – lepší prognóza

Všichni pacienti byli ošetřeni kombinací kryoterapie a laserové transsklerální fotokoagulace. U 10 očí s tranzientní formou Zone 1 ROP jsme indikovali ošetření v předprahovém stadiu ROP (prethreshold stage) u 9 očí v prahovém stadiu ROP („threshold stage“). U všech Zone 1 ROP byla přítomna forma plus disease, u 5 očí s posterioerní formou se manifestace onemocnění projevila před léčbou i na předním segmentu oka (rubeóza duhovky, rigidita zornice).

Vlastní výkon jsme prováděli v lokální instilační anestezii s premedikací. U poloviny dětí jsme dokumentovali oční pozadí před a po léčbě fotograficky. V dobré arteficiální mydriáze jsme ošetřovali cirkulárně celou avaskulární zónu sítnice. Operovali jsme pod kontrolou nepřímé oftalmoskopie kombinací kryopexy s transsklerální laserovou fotokoagulací. Při kryopexi jsme obvykle aplikovali 3 body do každého kvadrantu sítnice. Místa mezi takto ošetřenou sítnicí („skip area“) jsme dále ošetřili laserovou transsklerální fotokoagulací. Použili jsme diodový laser „OCU Light“ s vlnovou délkou 810 nm a intenzitou 1500 mW. Ošetření spočívalo v aplikaci průměrně 50 bodů a bylo ukončené při zřetelném zbělení ošetřovaného okrsku sítnice. U téměř třetiny ošetřených očí byly přítomny retinální hemoragie ještě před léčbou.

VÝSLEDKY

Výsledky terapie jsou shrnuty v tabulce 1 a 2. Kritériem úspěšnosti léčby byl intaktní zadní pól oka. Z celkového počtu 24 operovaných očí mělo 10 očí s tranzientní formou Zone 1 ROP příznivé anatomické výsledky. U těchto očí byla léčba indikována již v předprahovém stadiu ROP. U 9 očí s tranzientní formou, které byly léčeny v prahovém stadiu ROP byla přítomna trakce sítnice postihující makulární krajinu. Z 5 očí s „Very posterior Zone 1 ROP“ progredovalo po terapii 4 očí do stadia IV. ROP a v jednom případě do stadia V. ROP. U těchto očí anatomický nálezn odpovídal subtotálnímu resp. totálnímu odchlípení sítnice.

DISKUSE

Klinický obraz i průběh Zone 1 ROP má specifické zvláštnosti a často se liší od vývoje akutních fází onemocnění u tradičních forem ROP, kde je lokalizace patologických změn v zóně 2 nebo 3. Postupný, kaskádovitý rozvoj jednotlivých stupňů nebývá u Zone 1 ROP vždy zřetelný a i zkušeného oftalmologa může zaskočit fulminantní průběh ROP. Při oftalmologickém vyšetření jsme zaznamenali u Zone 1 ROP tyto odlišnosti od klasického průběhu ROP:

1. Často chybí zřetelný typický elevovaný hřbet (ridge) na hranici mezi vaskulární a avaskulární částí sítnice.
 2. Často nacházíme plochý arteriovenózní zkrat (shunt), který se jeví jako cirkulární konvolut spojení arterií a vén ohraničující oblast zóny 1 sítnice.
 3. Při sklerální indentaci (pokud ji lze provést) diagnostikujeme plošnou elevaci celé sítnice s četnými extraretinálními neovaskularizacemi po celém zadním pól oka ačkoliv se při běžném oftalmoskopickém pohledu jevila sítnice jako ležící.
 4. První známky patologických arteriovenózních spojení často diagnostikujeme paradoxně v nazální polovině sítnice [4, 7].
-

Tab. 1. Souhrnná data pacientů s ROP v zóně 1 sítnice s výsledným anatomickým nálezem

Pacient č.	1	2	3	4	5	6	7	8	9	10	11	12	13	14	15
pohlaví	♂	♀	♀	♀	♂	♀	♂	♂	♂	♀	♀	♂	♂	♀	♂
gestační věk	24	28	24	26	23	27	25	27	28	27	24	25	27	25	28
porodní hmotnost	810	950	820	900	400	1000	780	850	890	890	750	700	980	760	890
lateralita postižení	P L	P	P	P L	P L	L	P L	P	P L	PL	PL	PL	L	L	PL
VPR				+			+							+	
TF T.ST			+			+				+	+	+	+		
TF P.ST	+	+		+				+	+						+
zadní pól bez patologií	+	+		+				+	+				+		+
trakční pruhy v zad. pólu oka			+			+				+	+	+	+		
st. IV					+										
st. V							+							+	

VPR - very posterior form

TF - transient form

□ po operaci

T.ST - treshold stadium

P.ST - pretreshold stadium

□ před operaci

Prognóza u Zone 1 ROP je vždy nejistá a nejhorsí formou je varianta lokalizovaná pouze v zóně 1. Tato tzv. „Very posterior Zone 1 disease“ může rapidně progredovat jako „rush forma ROP“. Japonští autoři tímto názvem poukazují na rychlost a nepředvídatelnost procesu patologických změn [15]. Také na naší klinice jsme u několika dětí pozorovali tento maligní průběh ROP v zóně 1. Prvotní impuls vycházel z disku optického nervu, odkud se neovaskularizace šířila formou epiretinální membrány rychle pokrývající zadní pól oka.

Bylo již řečeno, že identifikovat jednotlivá vývojová stadia u posteriorních forem Zone 1 ROP je často nemožné [16]. U tranzientních forem Zone 1 ROP, kde vaskularizace přesahuje částečně již do zóny 2 sítnice je situace příznivější. Předprahové i prahové stadium lze lépe diagnostikovat a podle toho také indikovat případný terapeutický zásah [1, 2, 3, 5, 8, 9, 17].

KDY INDIKOVAT TERAPII

Vlastní terapie a její načasování u Zone 1 ROP je komplikované a výsledky léčby uváděné různými autory jsou kontroverzní. V literatuře jsou uváděny práce, které hodnotí efektivitu terapie v rozmezí 30–70% úspěšnosti [5, 6, 18]. Jak bylo výše popsáno, je třeba rozlišovat ja-

Tab. 2. Výsledky léčby u Zone 1 ROP

Typ ROP	Počet očí	Výsledek
Very posterior Zone 1 ROP	5 (20,8%)	IV.-V. stadium
Tranzientní forma Zone 1 ROP předprahové stadium	10 (41,7%)	Zadní pól sítnice bez patologií
Tranzientní forma Zone 1 ROP prahové stadium	9 (37,5%)	Patologické změny na zadním pólu (trakční pruhy)

sítnici je důležitým kritériem při terapeutické indikaci, ale i pro prognózu ROP.

Výsledky terapie v naší skupině 10 očí operovaných v předprahovém stadiu Zone 1 ROP jsou relativně dobré. Jedná se zatím o malý soubor, který však koreluje s dnes doporučenými postupy terapie Zone 1 ROP. Při kryopexi nebo laserové fotokoagulaci se u Zone 1 ROP doporučuje ošetřit cirkulárně avaskulární část sítnice (tj. nasálně i temporálně). Při další progresi je možné se pokusit ošetřit i vlastní arteriovenózní spojky či hřeben. U posteriorních forem Zone 1 ROP jsou ale léčebné výsledky stále špatné (1, 2, 7, 8, 12). Ve světle těchto skutečností proběhla v r. 2003 studie „ETROP“ (Early Treatment of Retinopathy of Prematurity), která u Zone 1 ROP doporučuje specifický postup (9). Kritéria prahového stadia ROP jsou uplatnitelná pro ROP lokalizovanou v zóně 2 nebo 3, ale nikoliv pro Zone 1 ROP. Jinými slovy pro Zone 1 ROP není otázkou, zda operovat, ale kdy operaci indikovat [9,7,10]. Studie ETROP rozlišuje 2 typy ROP. Typ 1 neboli stadium ROP s vysokým rizikem progresse znamená jakýkoliv stupeň ROP v zóně 1 sítnice s přítomností plus disease. V tomto případě je indikována včasná intervence. Typ 2 je ROP s nízkým rizikem progresse a znamená stadium III ROP v zóně 2 bez plus disease, nebo stupeň I a II ROP v zóně I bez plus disease. U Typu 2 je možno nález sledovat („wait and watch“).

Další studie, „STOP – ROP“ study, ukázala, že cílená oxygenoterapie může snížit riziko přechodu předprahového stadia ROP do prahového stadia ROP [7]. Vždy je ale nutné vzít v úvahu vedlejší účinky léčby kyslíkem a zvážit možná celková rizika této terapie. U 2/3 našich operovaných dětí jsme indikovali společně s neonatologem komplementární aplikaci oxygenoterapie s cílem zlepšit stav hypoxické sítnice.

ROP lokalizovaná v zóně 1 sítnice je obecně popisována jako forma ROP s nejhorší prognózou [13]. Zajímavé jsou výsledky vyplývající z některých současných studií, které poukazují na to, že gestační věk nebo porodní hmotnost nemusí být zcela určujícími faktory pro vznik a vývoj ROP [10]. Klíčovým momentem by měl být stupeň vývoje retinálních cév (stage of development), který je relativně nezávislý na výše uvedených faktorech. Na našem pracovišti máme ve sledování i soubor 10 dětí (18 očí), u kterých nález rozvíjející se retinopatie v zóně 1 spontánně regredoval bez jakýchkoliv známek postižení sítnice. Také jsme vyšetřovali řadu dětí s nízkou nebo extrémně nízkou porodní hmotností, u kterých se nález na sítnici vyvíjel zcela fyziologicky. Nutno ale zdůraznit, že tyto skutečnosti jsou i odrazem stále se zlepšující péče neonatologů o tyto děti.

Primární postižení sítnice, které uvolní kaskádu vývoje ROP, se jeví být na úrovni nezralých cév sítnice. Laboratorní výzkumy dále ukazují, že patologické me-

kou formu Zone 1 ROP vlastně ošetřujeme. V literatuře uváděné příznivé výsledky terapie Zone 1 ROP se spíše týkají tranzientních forem ROP, kde již vaskularizace sítnice přešla do zóny 2 sítnice [10]. Kritériem indikace k terapii Zone 1 ROP je lokalizace ROP, její stupeň a rozsah, ale i přítomnost formy plus („plus disease“). Plus disease je známkou hrozící progresse onemocnění v důsledku pokračující hypoxie sítnice. Vyznačuje se tortuozitou arterií a dilatací vén, ale i změn na předním segmentu oka (vaskularizace duhovky) a může být diagnostikována v jakémkoliv stupni ROP [12, 14]. Nález plus disease na

chanismy působí i ve struktuře cévnatky (14,17). Pokud by se objasnila patogeneze těchto procesů, bylo by naše poznání o problematice vzniku a vývoje a snad i v terapii ROP opět o krůček dál.

ZÁVĚR

Prevence prematurity zatím není možná. Biochemické mechanismy probíhající v nezralé sítnici nejsou plně objasněny, a proto klíčový význam pro screening a terapii ROP má spolupráce neonatologa a oftalmologa. Skupiny přežívajících dětí s velmi nízkou nebo extrémně nízkou porodní hmotností jsou rovněž rizikové z hlediska incidence těžkých forem ROP. Mezi ně patří Zone 1 ROP. Ve světle zvyšující se incidence Zone 1 ROP se připravují nová diagnostická a terapeutická kritéria. V terapii Zone 1 ROP se jako nadějný jeví ošetření sítnice v rizikovém, předprahovém stadiu, s cílem zastavit nebo stabilizovat akutní fázi onemocnění.

Podpořeno VZ MZO 00064203 dílčí projekt č. 6502

LITERATURA

1. **Autrata, R., Holoušová, M., Řehůřek, J.:** Kryoterapie a fotokoagulace v léčbě ROP. Čes. a slov. Oftal., 58, 2002: 30–35.
2. **Axer-Siegal, R., Snir, M., Cotlear, D., et al.:** Diode laser treatment of posterior retinopathy of prematurity. Br. J. Ophthalmol., 84, 2000: 1383–1386.
3. **Capone, A., Diaz-Rohena, R., Sternberg, P., et al.:** Diode laser photocoagulation for zone 1 threshold retinopathy of prematurity. Am. J Ophthalmology, 116, 1993: 444–450.
4. **Connolly, B.P., Ng, E.Y., McNamara, J.A., et al.:** A comparison of A comparison of laser photocoagulation with cryotherapy for threshold retinopathy of prematurity at 10 years: Part 2, Refractive outcome. Ophthalmology, 109(5), 2002: 936–941.
6. **Committee for Classification of Retinopathy of Prematurity:** An international classification of retinopathy of prematurity. Arch Ophthalmol 102, 1984: 1130–1134.
7. **Cryotherapy for Retinopathy of Prematurity Cooperative Group,** Multicenter trial of cryotherapy for retinopathy of prematurity: three - month outcome. Arch Ophthalmol., 111, 1993: 339–344.
8. **Cryotherapy for Retinopathy of Prematurity Cooperative Group,** Multicenter trial of cryotherapy for retinopathy of prematurity: 3,5-year outcome—structure and function. Arch Ophthalmol., 111, 1993: 339–344.
9. **Early Treatment for Retinopathy of Prematurity Cooperative Group,** Revised Indications for the Treatment Retinopathy of Prematurity: Results of the Early Treatment for Retinopathy of Prematurity Randomized Trial. Arch. Ophthalmol., 121, 2003: 1684–1694.
10. **Fleming, T.H.:** Diode laser photocoagulation for prethreshold, posterior retinopathy of prematurity. Am. J Ophthalmology, 114, 1992: 584–592.
11. **Fleming, T.H., Runge, P.E., Charles, S.T.:** Diode-laser photocoagulation for prethreshold posterior retinopathy of prematurity. Am. J. Ophthalmol., 114, 1992: 589–592.
12. **Hutchinson, A. K., O'Neil, J. W., Morgan, E. N., et al.:** Retinopathy of prematurity in infants with birth weights greater than 1250 grams. JAAPOS, 7, 2003; 3 : 190–194
13. **Katz, X.:** Zone I retinopathy of prematurity. JAAPOS, 4, 2000: 373-376
14. **Lambert, S.R., Capone, A. Jr., Cingle, K.A., et al.:** Cataract and phthisis bulbi after laser photocoagulation for threshold retinopathy of prematurity. Am. J. Ophthalmol., 129, 2000: 585–591.
15. **Michael, O., Keefe et al.:** Outcome of zone 1 retinopathy of prematurity: Acta Ophthalmol. Scand., 81, 2003: 614–616.

16. **Msall, M. E., Phelps, D.L., DiGaudio, K. M. et al.:** Severity of neonatal retinopathy of prematurity is predictive of neurodevelopmental functional outcome at age 5.5 years. *Pediatrics*, 106 (5), 2000: 98–105.
17. **Ng, E.Y., Connolly, B.P., McNamara, J.A. et al.:** A comparison of laser photocoagulation with cryotherapy for threshold retinopathy of prematurity at 10 years: Part 1, Visual function and structural outcome. *Ophthalmology*, 109(5), 2002: 928–934.
18. **Nissenkorn, I., Kremer, I., Gilad, E., et al.:** "Rush" type retinopathy of prematurity: report of three cases. *Br J Ophthalmol.*, 71, 1987: 559–562.
19. **Odehnal, M., Filouš, A.:** Retinopatie předčasně narozených dětí. *Čes a Slov Oftal.*, 54, 1998: 56–64.
20. **Odehnal, M., Gergelyová, K., Korynta, J. et al.:** Screening prahového stadia retinopatie předčasně narozených dětí. *Čes a Slov Oftal.*, 58, 2002: 199–204.
21. **Odehnal, M., Gergelyová, K.:** Atypické formy retinopatie předčasně narozených dětí. *Čes. a slov. Oftal.*, 57, 2001: 54–58.
22. **Reynolds, J. D., Dobson, V., Quinn, G. E. et al.:** CRYO-ROP, LIGHT-ROP Cooperative Groups: Evidence-based screening criteria for retinopathy of prematurity, Natural history data from the CRYO-ROP and LIGHT-ROP studies. *Arch Ophthalmol.*, 120, 2002: 1470–1476.
23. **Reynolds, J. D., Dobson, V., Quinn, G. E. et al.:** Cryotherapy for Retinopathy of Prematurity Cooperative Group. Prediction of visual function in eyes with mild to moderate posterior pole residua of retinopathy of prematurity. *Arch Ophthalmol.*, 111 (8), 1993: 1050–1056.
24. **Rowlands, E., Ionides, A.C.W., Chinn, S., et al.:** Reduced incidence of retinopathy of prematurity. *Br. J. Ophthalmol.*, 85, 2001: 933–935.
25. **Sternberg, P., Lopez, P., Lambert, M., et al.:** Controversies in the management of retinopathy of prematurity. *Am. J. Ophthalmol.*, 113, 1992: 198–202.
26. **Vander, J.F., Handa, J., McNamara, A., et al.:** Early treatment of posterior retinopathy of prematurity, a controlled trial. *Ophthalmology*, 104, 1997: 1731–1736.

MUDr. Milan Odehnal, MBA

*Oční klinika dětí a dospělých UK 2.LF a FN Motol
150 00 Praha 5*

RISUS OPHTHALMOLOGICUS

Zřízenec hradecké oční kliniky si věděl rady

Profesor Vanýsek vyprávěl, že si pamatuje z první třídy obecné školy nad katedrou portrét císaře pána Františka Josefa I., i to, jak byl již žákem třetí třídy, když ho snímali.

Na oční klinice v Hradci Králové měli krásný rám, ve kterém byl až do roku 1935 Tatiček Masaryk, potom prezidentí Beneš a Hácha, během 2. světové války Hitler, po ní opět Beneš, kterého vystřídali dělničtí prezidentí Gottwald, Zápotocký a Novotný a v době Vanýskova odchodu do Brna Svoboda. Zřízenec kliniky Tomáš Vejhonek dával každý další portrét vždy na ten předchozí, a tak byl obsah rámu stále tlustší. Pan Vejhonek si nedal říci a své počínání zdůvodňoval konstatováním, že tímto způsobem obrázky nejlépe archivuje.

Dol.