
Intravitreální aplikace triamcinolonu v léčbě makulárního edému

Dusová J., Studnička J., Rencová E., Korda V., Hejzmanová D.

Oční klinika FN a LF, Hradec Králové,
přednosta prof. MUDr. Pavel Rozsival, CSc.

K životnímu jubileu prof. MUDr. J. Svěráka, DrSc.

Souhrn

Cílem práce je zhodnotit účinnost intravitreálně aplikovaného triamcinolonu na makulární edém různé etiologie. V prospektivní studii je hodnoceno 20 očí, 12krát diabetický makulární edém, 6krát makulární edém při venózní okluzi, 1krát pseudofakický cystoidní makulární edém a 1krát cystoidní makulární edém při uveitidě. Intravitreálně bylo aplikováno 4 mg triamcinolonu acetonidu. Před aplikací a v intervalech 1 měsíc po aplikaci triamcinolonu byl měřen nitrooční tlak, vyšetřována zraková ostrost na ETDRS optotypech, biomikroskopické vyšetření makuly, fotografie fundu a byla měřena makulární tloušťka optickou koherentní tomografií. Sledovací doba byla 3 měsíce. Průměrná výchozí zraková ostrost byla 0,16, 1 měsíc po aplikaci 0,32 a po 3 měsících 0,31. Průměrná makulární tloušťka poklesla z výchozí hodnoty 537 μm o 249 μm za 1 měsíc (zlepšení o 46,4 %) a o 203 μm po 3 měsících (zlepšení o 39,7 %). Z komplikací byla zaznamenána ve 20 % elevace nitroočního tlaku, která byla ve všech případech kompenzována lokální terapií. Intravitreální injekce triamcinolonu se jeví být nadějnou součástí léčby makulárních edémů různé etiologie.

Klíčová slova: makulární edém, triamcinolon, zraková ostrost, optická koherentní tomografie

Summary

The Intravitreal Application of Triamcinolone in the Treatment of the Macular Edema

The aim of this study was to evaluate the efficacy of intravitreal application of triamcinolone in macular edema of different etiology. In this prospective study, 20 eyes were evaluated: 12 with diabetic macular edema, 6 with macular edema due to venous occlusion, 1 with pseudophakic cystoid macular edema, and 1 with cystoid macular edema in case of uveitis. Four milligrams of triamcinolone acetonide were injected into the vitreous cavity. Before and in one month intervals after the application, the intraocular pressure was measured, visual acuity on the ETDRS optotypes was established, the macula was examined biomicroscopically, examination of the photography of the fundus was performed, and macular thickness was measured by means of

Práce byla přednesena na XIII. výročním sjezdu ČOS 9. - 11. 6. 2005 v Ústí nad Labem

optical coherence tomography. The follow-up period was 3 months. The mean visual acuity was 0.16 at the beginning of the study, 1 month after the application 0.32, and after 3 months 0.31. The mean thickness of the macula decreased from the initial value 537 μm by 249 μm after one month (improvement by 46.6 %) and by 203 μm after three month (improvement by 39.7 %). As a complication, the elevation of the intraocular pressure was noticed in 20 % of eyes, and this was compensated in all cases by means of local therapy. The intravitreal injection of triamcinolon seems to be a promising part of treatment of the macular edema of different origin.

Key words: macular edema, triamcinolon, visual acuity, optical coherence tomography

Čes. a slov. Oftal., 62, 2006, No. 3, p. 200–206

ÚVOD

Antiangiogenní a protizánětlivý efekt intravitreálně podávaného triamcinolonu (IVT) byl popsán před více než 20 lety [8, 26, 27]. Prvně byl intravitreálně triamcinolon podáván k ovlivnění neovaskulární membrány u věkem podmíněné makulární degenerace [20]. Triamcinolon je suspenze steroidu málo rozpustná ve vodě, čímž je dán jeho prolongovaný účinek. Ve sklivcové dutině je triamcinolon prokazatelný týdny až měsíce v závislosti na podaném množství. V posledních letech je IVT stále častěji používán v léčbě makulárních edémů (ME) jak vaskulární [5, 7, 12, 14, 17, 25, 28], tak zánětlivé etiologie [3, 4, 18, 22].

METODIKA A SOUBOR

V prospektivní studii jsme hodnotili 20 očí 20 pacientů (12 mužů, 8 žen) s makulárním edémem různé etiologie. 12krát se jednalo o diabetický makulární edém (DME), 8x o ME při venózní okluzi, 1krát o cystoidní makulární edém (CME) pseudofakický a 1krát o CME při uveitidě. Věkový průměr pacientů v souboru byl 58,5 let v rozmezí 18–76 let. Sledovací doba byla 3 měsíce.

Aplikace triamcinolonu acetonidu byla prováděna ambulantně na operačním sále za sterilních podmínek, v subkonjunktivální nebo topické anestezii. Tuberkulinovou jehlou bylo ze stříkačky transsklerálně přes pars plana 4 mm od limbu instilováno do středu sklivcové dutiny 0,1 ml (4 mg) suspenze triamcinolonu. Po aplikaci byla kontrolována přítomnost suspenze ve sklivcové dutině, stav sítnice a terče zrakového nervu nepřímou oftalmoskopií. Do spojivkového vaku byly aplikovány 5krát denně po dobu 1 týdne po injekci ATB kapky (Gentamicin). Následující den a v intervalech po týdnu byl pacientům měřen nitrooční tlak (NT) u spádového očního lékaře. U všech pacientů jsme před aplikací IVT a v intervalech 1 měsíc po aplikaci vyšetřovali zrakovou ostrost (ZO) s optimální korekcí na ETDRS tabulích a vyjádřili desetinným číslem. Nitrooční tlak jsme měřili aplanačním tonometrem, prováděli jsme biomikroskopické vyšetření makuly na šterbinové lampě kontaktní Goldmannovou čočkou či Volkovou nepřímou čočkou. Nález na pozadí jsme doku-

mentovali barevnou fotografií digitální funduskamerou a měření foveální tloušťky (FT) jsme prováděli optickou koherentní tomografií (OCT).

VÝSLEDKY

Před aplikací triamcinolonu byla průměrná FT celého souboru 537 μm , rozmezí 378–868 μm . Za 1 měsíc po aplikaci byla průměrná FT 288 μm (173–567 μm) a za 3 měsíce byla průměrná FT 324 μm (121–692 μm). Vstupní průměrná ZO byla 0,16 v rozmezí 0,05–0,31. Za 1 měsíc po injekci byla průměrná ZO 0,32 (0,06–0,63) a za 3 měsíce po aplikaci triamcinolonu byla průměrná ZO 0,31 (0,05–0,63) (tab. 1).

Přehledné anatomické i funkční výsledky všech pacientů v souboru jsou uvedeny v tabulce 2. U všech očí došlo po 1 měsíci k výrazné redukci FT. Po 3 měsících

Tab. 1. Průměrná zraková ostrost a průměrná makulární tloušťka

vstupní hodnoty	0,16	537 (378 - 868) μm
za 1 měsíc	0,32	288 (173 - 567) μm
za 3 měsíce	0,31	324 (121 - 692) μm

Tab. 2. Anatomické a funkční výsledky

Číslo	věk	BCVA ETDRS tabule			OCT – makulární tloušťka (μm)		
		Před	1 měs.	3 měs.	Před	1 měs.	3 měs.
1	68	0,08	0,13	0,17	868	567	692
2	72	0,16	0,31	0,31	701	458	588
3	70	0,31	0,40	0,40	719	218	275
4	76	0,08	0,10	0,10	403	252	121
5	29	0,31	0,63	0,50	549	337	541
6	56	0,08	0,10	0,13	520	352	358
7	70	0,16	0,40	0,50	603	240	280
8	72	0,16	0,31	0,20	422	177	541
9	23	0,20	0,40	0,40	560	178	288
10	56	0,16	0,20	0,31	421	208	304
11	68	0,08	0,16	0,13	413	240	321
12	56	0,08	0,13	0,13	488	342	234
13	71	0,25	0,63	0,63	626	210	206
14	18	0,13	0,63	0,50	378	205	166
15	46	0,20	0,50	0,50	498	288	189
16	74	0,05	0,06	0,05	470	297	216
17	65	0,20	0,40	0,40	604	345	199
18	54	0,20	0,40	0,40	512	173	200
19	60	0,08	0,13	0,13	593	462	443
20	63	0,20	0,31	0,31	392	211	319

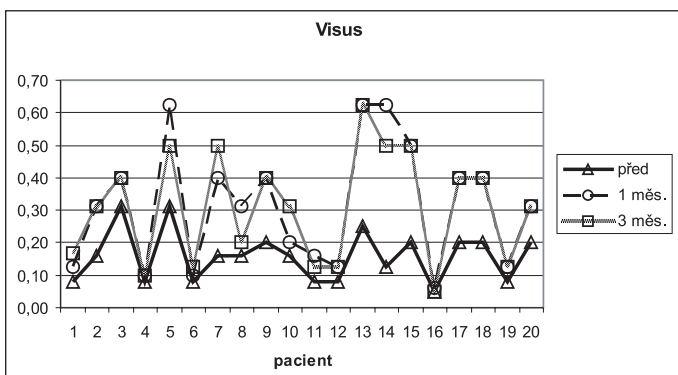
byla FT dále redukována u 8 očí, u 12 očí v porovnání s výsledky po 1 měsíci FT vzrostla, z toho v 1 případě (pacient č. 8) přesáhla vstupní hodnotu.

Zraková ostrost se po 1. měsíci zlepšila u všech pacientů. Po 3 měsících se dále zlepšila u 4 pacientů a u 11 pacientů zůstala ZO po 3 měsících na úrovni 1. měsíce po injekci. V 5 případech se ZO po 3 měsících v porovnání s 1. měsícem zhoršila, z toho u 1 pacienta až na výchozí hodnotu (pacient č. 16). U všech ostatních pacientů je ZO i po 3 měsících zlepšena.

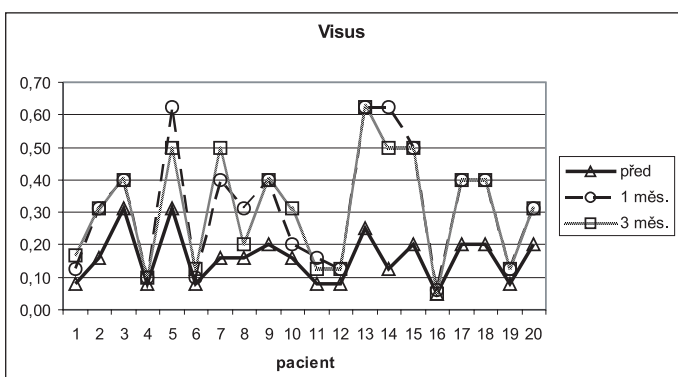
Grafické znázornění funkčních výsledků uvádí graf 1, grafické znázornění anatomických výsledků graf 2.

Z komplikací jsme zaznamenali u 4 očí (20 %) elevaci NT na hodnoty 25–30 torrů v rozmezí 1.–7. den po injekci. Ve všech 4 případech byl NT kompenzován lokální antiglaukomovou terapií. Jiné komplikace jsme nezaznamenali.

č. 1 – 12 DME
13 – 14 CME
15 – 20 ME po ven. okluzi



Graf 1



Graf 2

FT v porovnání s 1. měsícem vzrostla (z toho u 1 pacienta přesáhla vstupní hodnotu). Z těchto 12 očí došlo ke zhoršení ZO v porovnání s 1. měsícem u 3 očí (přesto oproti výchozí ZO zlepšena), u 5 očí zůstala ZO po 3 měsících na stejných hodnotách jako po 1 měsíci (zlepšena oproti výchozí ZO) a u 4 očí byla navzdory nárůstu foveální tloušťky ZO zlepšena.

Z 8 očí, u kterých byla zaznamenána po 3 měsících další redukce FT v porovnání s 1. měsícem, již k dalšímu zlepšení ZO nedošlo. U 5 očí zůstala ZO na úrovni 1. měsíce a u 3 očí jsme naopak zaznamenali pokles ZO, z toho u 1 pacienta až na výchozí hodnoty ZO. U všech ostatních byla ZO po 3 měsících oproti výchozím hodnotám zlepšena. Tyto výsledky jsou ve shodě s výsledky prací jiných autorů [16, 25], kteří také nepotvrdili korelaci mezi redukcí foveální tloušťky a zlepšením ZO po intravitreální aplikaci triamcinolonu.

Mezi možné komplikace IVT patří elevace NT, vznik endoftalmitidy [9, 13, 19, 25], katarakty [6, 17, 25] či odchlípení sítnice [9].

Elevace NT je uváděna různými autory v závislosti na množství intravitreálně podaného triamcinolonu a intervalu po injekci v rozmezí 20–52 % [1, 10, 17, 23, 25]. Byla popsána i nutnost provedení filtrující operace [10] či pars plana vitrektomie s odstraněním suspenze triamcinolonu ze sklivcové dutiny [1], ke zvládnutí nekontrolovatelně zvýšeného NT při maximální antiglaukomové terapii. V našem souboru jsme zaznamenali 20% výskyt zvýšeného NT nad 24 torrů a ve všech případech byl NT

DISKUSE

Intravitreální aplikace triamcinolonu je v posledních letech stále častěji užívána v léčbě edematózních [5, 7, 14, 17, 25], proliferativních [2, 26, 27] a neovaskulárních [11, 15, 21, 24] onemocnění sítnice. V naší práci jsme sledovali vliv IVT na makulární edém různé etiologie.

V souladu s pracemi jiných autorů [12, 17, 22, 25] se účinek intravitreálně podávaného triamcinolonu i v našem souboru jeví být dočasný.

Po 1 měsíci byla foveální tloušťka výrazně redukována u všech 20 očí, stejně tak u všech 20 očí byla zlepšena zraková ostrost.

Po 3 měsících jsme zaznamenali další redukci FT u 8 očí, zatímco u 12 očí

kompensován lokální antiglaukomovou terapií. S ostatními komplikacemi jsme se nesetkali.

ZÁVĚR

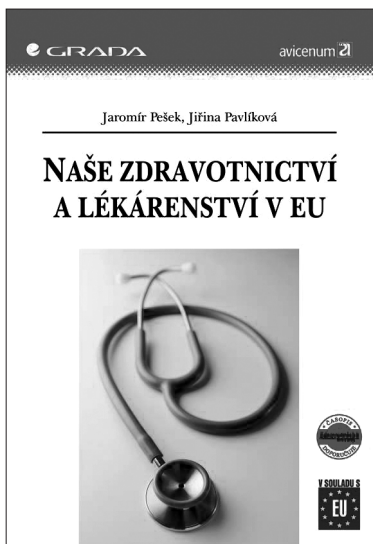
Výsledky intravitreální aplikace triamcinolonu u makulárních edémů v 3 měsíčním sledování ukazují 40% ní redukci makulární tloušťky a zlepšení průměrné ZO z 0,16 na 0,31. Přestože je účinek intravitreálně podaného triamcinolonu dočasný, je IVT vhodnou součástí léčby makulárních edémů různé etiologie.

LITERATURA

1. **Agrawal, S., Agrawal, J., Agrawal, T. P.:** Vitrectomy as a treatment for elevated intraocular pressure following intravitreal injection of triamcinolone acetonide. *Am. J. Ophthalmol.*, 138, 2004: 679–680.
2. **Bandello, F., Pognuz, D. R., Pirracchio, A., et al.:** Intravitreal triamcinolone acetonide for florid proliferative diabetic retinopathy. *Graefes Arch. Clin. Exp. Ophthalmol.*, 242, 2004: 1024–1027.
3. **Boscia, F., Furino, C., Dammacco, R., et al.:** Intravitreal triamcinolone acetonide in refractory pseudophakic cystoid macular edema: Functional and anatomic results. *Eur. J. Ophthalmol.*, 15, 2005: 89 - 95.
4. **Degenring, R. F., Jonas, J. B.:** Intravitreal injection of triamcinolone acetonide as treatment for chronic uveitis. *Br. J. Ophthalmol.*, 87, 2003: 361.
5. **Flynn, H. W., Scott, I. U.:** Intravitreal triamcinolone acetonide for macular edema associated with diabetic retinopathy and venous occlusive disease. *Arch. Ophthalmol.*, 123, 2005: 258–259.
6. **Gillies, M. C., Kuzniarz, M., Craig, J., et al.:** Intravitreal triamcinolone - induced elevated intraocular pressure is associated with the development of posterior subcapsular cataract. *Ophthalmology*, 112, 2005: 139–143.
7. **Ip, M. S., Gottlieb, J. L., Kahana, A., et al.:** Intravitreal triamcinolone for treatment of macular edema associated with central retinal vein occlusion. *Arch. Ophthalmol.*, 122, 2004: 1131–6.
8. **Ishibashi, T., Miki, K., Sorgente, N., et al.:** Effects of intravitreal administration of steroids on experimental subretinal neovascularization in the subhuman primate. *Arch. Ophthalmol.*, 103, 1985: 708–711.
9. **Jager, R., Aiello, L. P., Patel, S. C., et al.:** Risks of intravitreal injection: a comprehensive review. *Retina*, 24, 2004: 676–698.
10. **Jonas, J. B., Degenring, R. F., Kreissig, I., et al.:** Intraocular pressure elevation after intravitreal triamcinolone acetonide injection. *Ophthalmology*, 112, 2005: 593–598.
11. **Jonas, J. B., Degenring, R. F., Kreissig, I., et al.:** Exudative age-related macular degeneration treated by intravitreal triamcinolone acetonide. A prospective comparative nonrandomized study. *Eye*, 19, 2005: 163–170.
12. **Jonas, J. B., Harder, B., Kampeter, B. A.:** Inter-eye difference in diabetic macular edema after unilateral intravitreal injection of triamcinolone acetonide. *Am. J. Ophthalmol.*, 138, 2004: 970–977.
13. **Jonas, J. B., Kreissig, I., Degenring, R. F.:** Endophthalmitis after intravitreal injection of triamcinolone acetonide. *Arch. Ophthalmol.*, 121, 2003: 1663–1664.
14. **Jonas, J. B., Kreissig, I., Degenring, R. F.:** Intravitreal triamcinolone acetonide as treatment of macular edema in central retinal vein occlusion. *Graefes Arch. Clin. Exp. Ophthalmol.*, 240, 2002: 782–783.
15. **Kaiser, P. K.:** Steroids for choroidal neovascularization. *Am. J. Ophthalmol.*, 139, 2005: 533–535.
16. **Larsson, J., Zhu, M., Sutter, F., et al.:** Relation between reduction of foveal thickness and visual acuity in diabetic macular edema treated with intravitreal triamcinolone. *Am. J. Ophthalmol.*, 139, 2005: 802–806.

17. **Martidis, A., Duker, J. S., Greenberg, P. B., et al.:** Intravitreal triamcinolone for refractory diabetic macular edema. *Ophthalmology*, 109, 2002: 920–927.
18. **Martidis, A., Duker, J. S., Puliafito, C. A.:** Intravitreal triamcinolone for refractory cystoid macular edema secondary to Birdshot retinochoroidopathy. *Arch. Ophthalmol.*, 119, 2001: 1380–1383.
19. **Moshfeghi, D. M., Kaiser, P. K., Scott, I. U., et al.:** Acute endophthalmitis following intravitreal triamcinolone acetonide injection. *Am. J. Ophthalmol.*, 136, 2003: 791–796.
20. **Penfold, P. L., Gyory, J. F., Hunyor, A. B., et al.:** Exudative macular degeneration and intravitreal triamcinolone. A pilot study. *Aust N Z J Ophthalmol.*, 23, 1995: 293–298.
21. **Penfold, P. L.:** Intravitreal triamcinolone in recurrence of choroidal neovascularization. *Br. J. Ophthalmol.*, 86, 2002: 600–601.
22. **Scott, I. U., Flynn, H. W. Jr., Rosenfeld, P. J.:** Intravitreal triamcinolone acetonide for idiopathic cystoid macular edema. *Am. J. Ophthalmol.*, 136, 2003: 737–739.
23. **Smithen, L. M., Ober, M. D., Maranan, L., et al.:** Intravitreal triamcinolone acetonide and intraocular pressure. *Am. J. Ophthalmol.*, 138, 2004: 740–743.
24. **Spaide, R. F., Sorenson, J., Maranan, L.:** Photodynamic therapy with verteporfin combined with intravitreal injection of triamcinolone acetonide for chorioidal neovascularization. *Ophthalmology*, 112, 2005: 301–304.
25. **Sutter, F. K., Simpson, J. M., Gillies, M. C.:** Intravitreal triamcinolone for diabetic macular edema that persists after laser treatment. *Ophthalmology*, 111, 2004: 2044–2049.
26. **Tano, Y., Chandler, D. B., Machemer, R.:** Treatment of intraocular proliferation with intravitreal injection of triamcinolone acetonide. *Am. J. Ophthalmol.*, 90, 1980: 810–816.
27. **Tano, Y., Chandler, D. B., McCuen, B. W., et al.:** Glucocorticosteroid inhibition of intraocular proliferation after injury. *Am. J. Ophthalmol.*, 91, 1981: 184–189.
28. **Williamson, T. H., O' Donnell, A.:** Intravitreal triamcinolone acetonide for cystoid macular edema in nonischemic central retinal vein occlusion. *Am. J. Ophthalmol.*, 139, 2005: 860–866.

*Jaroslava Dusová, MUDr.
Oční klinika FN a LF
Sokolská 581
Hradec Králové 500 05
email:hakenova@fnhk.cz*



NAŠE ZDRAVOTNICTVÍ A LÉKÁRENSTVÍ V EU

Jaromír Pešek, Jiřina Pavlíková

Příručka je určena pro subjekty působící v oblasti zdravotnictví v období po vstupu ČR do EU. Najdete zde základní informace o EU, přehled vybraných právních předpisů, informace výrobcům, dovozcům, distributorům, a prodejčům zdravotnických prostředků.

Vydala Grada Publishing v roce 2005. ISBN 80-247-1392-6, kat. číslo 3000, A5, brož. vazba, 152 stran, cena 195 Kč.

Objednávku můžete poslat na adresu:
Nakladatelské a tiskové středisko ČLS JEP, Sokolská 31,
120 26 Praha 2, fax: 224 266 226, e-mail: nts@cls.cz