

Využití Heidelbergského retinálního tomografu v prevenci glaukomu

Výborný P., Dohnalová P.

Oční oddělení Ústřední vojenské nemocnice – Oční klinika 1. LF UK, Praha, přednosta doc. MUDr. Jiří Pašta, CSc.

Souhrn

Celkem 2436 očí 1218 osob z oftalmologického hlediska zdravých bylo vyšetřeno v preventivní screeningové glaukomové akci pomocí Heidelbergského retinálního tomografu (HRT II). U 103 osob (8,5 %) byl výsledek vyšetření alespoň v jednom sektoru terče zrakového nervu vyhodnocen jako „suspektní“ nebo „mimo hranice normálních hodnot“. U těchto jedinců bylo poté provedeno komplexní oftalmologické vyšetření včetně vyšetření zorného pole pomocí perimetru Humphrey užitím programu Threshold 24-2. Monokulární změny na HRT II byly zaznamenány u 83 pacientů (z toho u 24 byly zjištěny i změny v zorném poli), zatímco oboustranné změny byly na HRT II u 20 osob (z toho u 5 i změny v zorném poli). Medikamentózní terapie glaukomu byla zahájena ihned po provedeném komplexním vyšetření u 10 osob, u dalších 6 osob byla léčba nasazena po uplynutí dalších 12 měsíců. Zbývajících 87 osob (7,1 %) ze záchytu abnormálního nálezu na retinálním tomografu je dispenzarizováno. Použití HRT II ke screeningu glaukomu pomohlo diagnostikovat tuto chorobu v časném stadiu u 16 osob (1,3 %), které by jinak pravděpodobně oftalmologa dosud nevyhledaly.

Klíčová slova: glaukom – screening, Heidelbergský retinální tomograf – HRT II

Summary

The Use of HRT II in Glaucoma Prevention

Altogether 2436 eyes of 1218 healthy persons from the ophthalmological point of view were examined in the screening glaucoma action by means of Heidelberg Retinal Tomograph (HRT II). In 103 persons (8.5 %), the result of the examination was at least in one sector of the optic nerve head graded as “suspicious” or “out of normal range”. In those individuals, the complete ophthalmological examination including visual field examination with the Humphrey perimeter Threshold 24-2 program was performed. Monocular changes in HRT II examination were noticed in 83 patients (in 24 out of them also visual field changes were noticed), while bilateral changes in HRT II examination were noticed in 20 persons (in 5 of them also changes in the visual field). Medical treatment of glaucoma was started immediately after the complete examination in 10 persons, in 6 others the treatment started after next 12 months. The remaining 87 persons (7.1 %) with the abnormal finding in the HRT II examinations are followed up. The HRT II use for the glaucoma screening helped to make the diagnosis of this disease in the early stage in 16 persons (1.3 %), who probably will not otherwise visit the ophthalmologist.

Čes. a slov. Oftal., 62, 2006, No. 1, p. 53–58

Prezentováno na 5th International Glaucoma Symposium, 2005, Cape Town, South Africa

ÚVOD

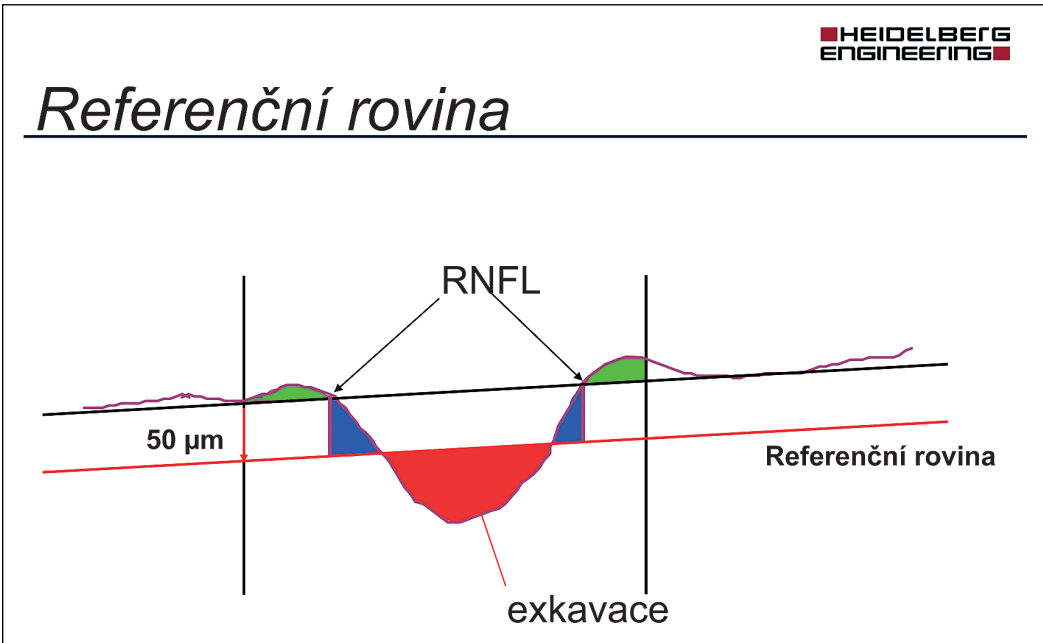
Cílem práce je posoudit možnost provedení screeningu glaukomu v populaci produktivního věku. V posledních letech se objevila řada slibných technologií, které lze použít k rychlému vyšetření morfologických změn vrstvy retinálních nervových vláken. Pro naše sledování jsme zvolili Heidelberský retinální tomograf (HRT II), výrobce Heidelberg Engineering, Německo.

SOUBOR A METODIKA

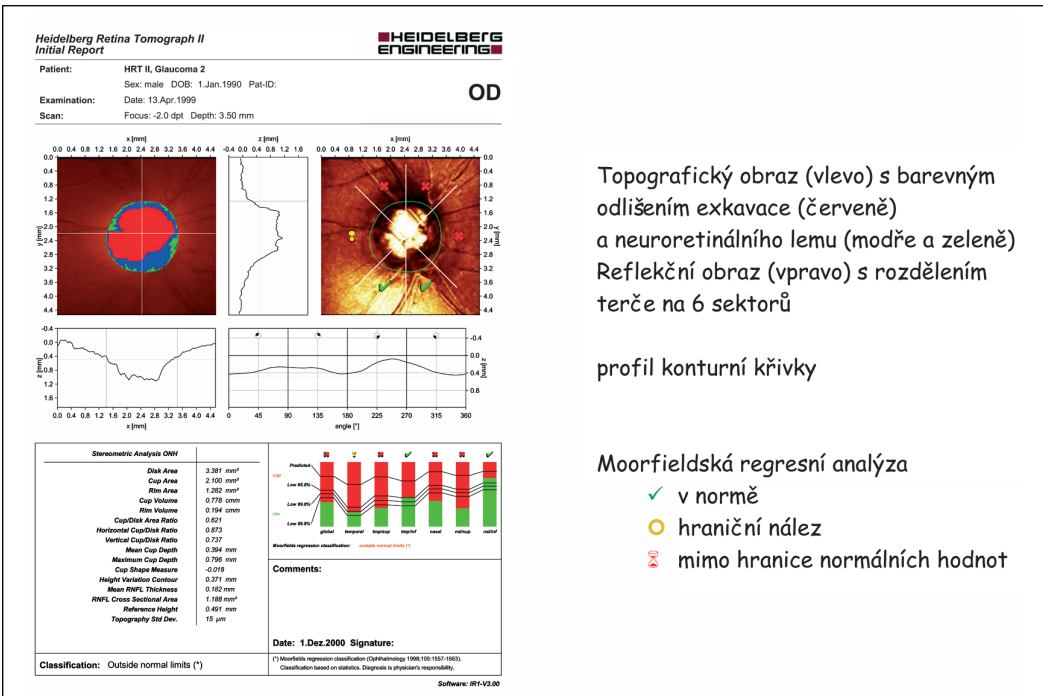
Přístroj HRT II je k dispozici od roku 1999. Od roku 1990 se používal v klinické praxi starší typ – HRT. K získání digitálních konfokálních obrazů zadního segmentu oka slouží monochromatické koherentní záření. Laserový paprsek je periodicky vychylován pomocí oscilujících zrcadel a tím dochází k postupnému skenování příslušné oblasti sítnice. Množství odraženého světla v každém bodě je měřeno speciálním detektorem. V konfokálním optickém systému je možno světlo detekovat pouze z malého prostoru obklopujícího zvolenou ohniskovou rovinu. Světlo odražené mimo tuto rovinu je eliminováno zachycením na vřazené cloně s úzkou šěrbinou. Takto získaný dvojrozměrný obraz může být považován za optický průřez vyšetřovanou strukturou v místě ohniskové roviny. Pokud je série optických řezů získána z různých míst ohniskové roviny, je výsledkem vrstevnatý trojrozměrný obraz. Tato trojrozměrná zobrazovací technika se označuje jako laserová skenovací tomografie. Každý bod vyšetřované sítnice určený souřadnicemi x , y má vrchol reflektivity v závislosti na své „výšce“ v jiné fokální rovině – v jiném řezu. Z absolutní výšky tohoto vrcholu reflektivity s přihlédnutím ke tvaru křivky reflektivity lze potom určit přesnou výškovou souřadnici „ z “ vyšetřovaného bodu. Každý jednotlivý bod je pak definován souřadnicemi systému x - y - z . Takto získaný matematický popis vyšetřovaného prostoru lze převést barevným kódováním do grafického výstupu nebo analyzovat dále číselně. Všechny údaje jsou zapisovány i zpracovávány pouze v digitální podobě. Laserovým zdrojem v HRT II je diodový laser s vlnovou délkou 670 nm. Trojrozměrný obraz je generován ze série 16 až 64 po sobě jdoucích a stejně vzdálených (1/16 mm) dvojrozměrných optických řezů orientovaných paralelně s rovinou sítnice. Obraz je generován z maximálně 64 řezů a skenování vyšetřované oblasti probíhá celkem třikrát. Jediný trojrozměrný obraz představuje celkem 28 311 552 měření. Velikost zobrazovaného pole je 15 x 15 stupňů, odpovídá tedy oblasti 3 x 3 mm. Axiální rozlišovací schopnost přístroje je 10 až 20 mikrometrů.

Hodnocení prvního vyšetření je provedeno jako porovnání konkrétního nálezu na papile s normou. Výsledek vyšetření se opírá o matematickou analýzu topografického obrazu terče zřakového nervu – Moorfieldskou regresní analýzu (MRA) a zhodnocení naměřených stereometrických parametrů. Je možno studovat průřez papilou na souřadnicovém systému osy x , y nebo výškový profil konturní křivky, který odpovídá řezu vrstvou nervových vláken v peripapilární oblasti. Úkolem vyšetřujícího je při prvním vyšetření provést ohrazení papily. Na topografickém obrázku je nutno na okraji terče vymežit několik bodů, které přístroj automaticky propojí a vytvo-

Referenční rovina



Obr. 1. Schéma určení referenční roviny



Obr. 2. Záznam z vyšetření HRT

ří tzv. konturní křivku. Tato křivka je pak použita při vyhodnocování výsledků všech dalších vyšetření daného oka.

K základní orientaci slouží obraz papily zobrazený formou reflexního a topografického obrázku. V reflexním obrázku jsou vloženy symboly MRA získané porovnáním aktuálního nálezu s normativní databází. V topografickém obraze papily je barevně rozlišena exkavace (červeně) a neuroretinální lem (modře a zeleně). Exkavace je zde definována jako prostor, který je ohraničen okrajem papily vymezeným konturní křivkou a ležící pod úrovní referenční roviny. Naopak za neuroretinální lem je považována tkáň ohraničená okrajem papily ležící nad referenční rovinou. Referenční rovina je umístěna 50 mikrometrů pod rovinou povrchu sítnice na hranici papily v oblasti papilomakulárního svazku.

MRA se týká vztahu logaritmu plochy neuroretinálního lemu ku ploše celého terče. Terč je pro snadnější orientaci rozdělen na 6 sektorů označených zkratkou názvu (např. TS = Temporal Superior). Výsledná hodnota pro celý terč i pro jednotlivé sektory je pak porovnávána s normativní databází s ohledem na věk a pohlaví. Kalkulovaná pravděpodobnost zařazení nálezu do kategorie „v normě“, „hraniční“ a „mimo hranice normálních hodnot“ je vyjádřena jednoduše pomocí tří grafických symbolů nebo ji lze detailněji studovat ve sloupcovém grafu. Tento graf je tvořen sedmi sloupci, přičemž první z nich ukazuje celkové shrnutí (G = Global) a ostatních šest charakterizuje situaci v jednotlivých sektorech (T, TS, TI, A, NS, NI). Každý sloupec vyjadřuje relativní celkovou plochu terče v příslušném sektoru. Plocha lemu je znázorněna zeleně a plocha exkavace červeně. V MRA jsou používány základní barevné symboly. Zelený symbol „v normě“ („within normal limits“) označuje, že poměr plochy lemu k ploše terče (Rim Area/Disc Area) u vyšetřovaného oka spadá do intervalu, který zahrnuje 95 % zdravých jedinců v normativní databázi. Červený křížek znamená nález „mimo hranice normálních hodnot“ („outside normal limits“), tedy situaci, kdy se poměr plochy lemu k ploše terče nachází v intervalu, do kterého spadá méně než 0,1 % zdravých jedinců normativní databáze. Žlutý vykřičník označuje stav „hraniční“ („borderline“).

Celkem lze sledovat 22 číselných stereometrických parametrů. K nejdůležitějším patří plocha neuroretinálního lemu (Rim Area)- je ohraničena konturní křivkou a leží nad referenční rovinou. V topografickém obraze papily je znázorněna zeleně a modře. Objem neuroretinálního lemu (Rim Volume) je prostor ohraničený konturní křivkou a ležící nad referenční rovinou. Tvar 3D oblasti pod referenční rovinou (Cup Shape Measure) je index popisující tvar exkavace určovaný podle křivky získané měřením hloubky exkavace v jednotlivých bodech ve vztahu k četnosti výskytu každé takto naměřené hodnoty. Výšková variace konturní křivky (Variation Contour) vyjadřuje výškový rozdíl mezi nejvyšším a nejnižším bodem na sítnici podél konturní křivky. Dalším důležitým ukazatelem je střední tloušťka peripapilárního řezu (Mean RNFL Thickness).

VÝSLEDKY

Pomocí přístroje HRT II bylo vyšetřeno v rámci preventivní akce 1218 osob (2436 očí) z oftalmologického hlediska dosud zdravých. U 103 osob (8,5 %) byl výsledek vyšetření zhodnocen alespoň v jednom sektoru jako „borderline“ nebo „outside normal limits“. Na základě tohoto vyšetření bylo u těchto osob provedeno komplexní oftalmologické vyšetření. K vyšetření zorného pole bylo použito perimetru Humphrey (Threshold 24-2). Monokulární změny byly na HRT II zaznamenány u 83

pacientů, z nichž u 24 byly nalezeny i defekty zorného pole (od nespecifických změn až po typické glaukomové defekty). Změny nálezu HRT II na obou očích se vyskytly u 20 osob, z toho u 5 osob byly nalezeny též změny zorného pole. Na základě provedených vyšetření a komplexního posouzení stavu včetně klinického nálezu bylo ihned zahájeno léčení u 10 osob, ostatních 93 pacientů jsme dále sledovali. Po 12 měsících byla nasazena léčba u dalších 6 osob, u kterých došlo k progresi nálezu. V současnosti je tedy z původního souboru 1218 sledovaných léčeno pro glaukom 16 pacientů (1,3 %). Dalších 87 osob je pravidelně kontrolováno.

DISKUSE

Hledání nejvhodnější screeningové metody, kterou by se podařilo odhalit glaukom v časných stádiích, probíhá již řadu let. Chronický prostý glaukom je závažné onemocnění se sociálním i ekonomickým dopadem a včasná léčba je důležitým předpokladem v úspěšnosti boje s touto chorobou. Nalezení vhodného, tedy snadno a levně proveditelného vyšetření populace v širším měřítku s validními výsledky, není jednoduché. Samotné omezení se na pouhé měření nitroočního tlaku nepostačuje. Různé screeningové metody vyšetření zorného pole jsou časově většinou náročné a lze s nimi zastihnout glaukom až ve stádiu funkčních změn, tedy na dnešní požadavky relativně pozdě. Moderní morfologické vyšetřovací techniky jsou v tomto ohledu příslibem do budoucna. Významnější screeningové studie ani rozsáhlejší soubory, které by byly podkladem pro rozšíření normativní databáze, dosud k dispozici nejsou. Soubor populace v produktivním věku, který se nám podařilo získat nabídkou vyšetření podnikům a firmám pro své zaměstnance, do značné míry vypovídá o slibných možnostech těchto technik v tomto směru do budoucna, pokud by se podařilo stanovit vhodnou koncepci včetně financování, například v rámci preventivních programů.

ZÁVĚR

Vyšetření HRT II je ke screeningu glaukomu vhodné. S pomocí tohoto jednoduchého a na čas nenáročného vyšetření lze vymezit širší okruh osob, které by měly být podrobněji vyšetřeny a pravidelně kontrolovány. Podařilo se diagnostikovat glaukom u pacientů, kteří neměli žádné subjektivní potíže a pravděpodobně by oftalmologa v nejbližší době nenavštívili.

LITERATURA

1. **Bowd, C., Chan, K., Zangwill, L. M.:** Comparing neural network and linear discriminant functions for glaucoma detection using confocal scanning laser ophthalmoscopy of the optic disc. *Invest. Ophthalmol. Vis. Sci.*, 43, 2002: 3444–3445.
 2. **urk, R. O. W., Vihanninjoki, J. M., Bartke, T. H.:** Development of the standard reference plane for the Heidelberg retina tomograph HRT. *Graef. Arch. Ophthalmol.*, 238, 2000: 375–384.
-

3. **Dohnalová, P., Výborný, P.:** Zobrazovací techniky v diagnostice glaukomu. Med. Publ. Consult., Praha 2004, 113 s.
4. **Iester, M., Mikelsberg F. S., Drance, S. M.:** The effect of optic disc size on diagnostic precision with the Heidelberg retina tomograph. *Ophthalmology*, 104, 1997: 545–548.
5. **Mikelberg, E.S., Wijsman, K., Schulzer, M.:** Reproducibility of topographic parameters obtained with the Heidelberg retina tomograph. *J. Glaucoma* 2, 1993: 101–103.
6. **Mistelberger, A., Liebmann, J. M., Greenfield, J. S.:** Heidelberg retina tomography and optical coherence tomography in normal, ocular hypertensive and glaucomatous eyes. *Ophthalmology* 106, 1999: 2027–2032.
7. **Park, K. H., Caprioli, J.:** Development of novel reference plane for the Heidelberg retina tomograph with optical coherence tomography measurements. *J. Glaucoma* 11, 2002: 385–391.
8. **Výborný, P., Dohnalová, P.:** Atlas papil zrakového nervu. RUDI Tábor, Praha 2002, 95 s.
9. **Weinreb, R. N., Lusk, M., Bartsch, D.:** Effect of repetitive imaging on topographic measurements of the optic nerve head. *Arch. Ophthalmol.* 11, 1993: 636–638.
10. **Zangwill, L. M., Bowd, C., Berry, C. C.:** Discriminating between normal and glaucomatous eyes using the Heidelberg retina tomograph, GDx nerve fiber analyzer and Optical coherence tomograph. *Arch. Ophthalmol.* 119, 2001: 985–993.

*MUDr. Petr Výborný, CSc.
Oční klinika ÚVN a 1. LF UK
U Vojenské nemocnice 1200
160 00 Praha 6*

RISUS OPHTHALMOLOGICUS

Vizita na očním oddělení

Primář Pitter jednou před vizitou vytáhl z kapsy svého bílého pláště sáček na bonbony, aby nabídl lékařům i sestřám, jako první své zástupkyni Doležalové. Ta však po pohledu do sáčku odmítla se slovy „děkuji, já tvrdé bonbony nerada“.

„To abych k vůli vám příště koupil čokoládové“ odpověděl trochu rozmrzele Pitter. To temperamentní a vždy veselá Blanka Ipserová (později provdaná Johnová) – (1926–1991) jeden bonbon ihned rozbalila a pilně v ústech převalovala zprava doleva ještě když na jí přiděleném pokoji primáři referovala. Že jí při tom sladký dárek od šéfa vypadl z úst na prostěradlo pacienta jí vůbec nevadilo, hbitě ho sebrala, strčila zpět do pusy a mluvila dále. Vícekrát Pitter bonbony raději personálu nepřinesl.

Dol.