

## Makulopatie při jamce terče zrakového nervu – kazuistika

Kolář P.

Oční klinika Fakultní nemocnice Brno a Lékařské fakulty Masarykovy univerzity, Brno, přednosta prof. MUDr. Eva Vlková, CSc.

### Souhrn

Jamka terče zrakového nervu je kongenitální anomálií terče zrakového nervu. Vyskytuje se s četností 1/11 000 pacientů. Optický disk je na postižené straně v 85 % větší, než disk zdravého oka. Jamka terče bývá velmi často asociována s výskytem cilioretinální arterie.

Makulopatie při kongenitální jamce terče zrakového nervu je popisována již na počátku 30. let minulého století Calhounem. Průměrný věk nemocných se pohybuje kolem 30 let (20–40 let). Pomocným vyšetřením, které pomůže v objasnění anatomických poměrů makulární oblasti, je optická koherentní tomografie. Zde prokazujeme různě hluboký defekt terče na podkladě formované jamky a makulopatii charakteru retinoschízy navazující na temporální okraj terče.

Předmětem kazuistického sdělení je 29letý muž s obtěžujícím relativním centrálním skotomem a 1 měsíc trvajícím poklesem vizu na pravém oku, který podstoupil klasickou 3portovou pars plana vitrektomií s tamponádou expanzivním plynem.

Na základě diferenciálně diagnostické rozvahy byla u našeho pacienta diagnostikována temporálně lokalizovaná jamka terče doprovázená makulopatií charakteru retinoschízy. Operační řešení cestou 3portové pars plana vitrektomie s peelingem vnitřní limitující membrány doplněné tamponádou expanzivním plynem vedlo u našeho pacienta k obnovení fyziologické makulární struktury doprovázené zlepšením nejlepší korigované zrakové ostrosti. Peroperační a pooperační komplikace nebyly pozorovány.

Diferenciálně diagnosticky je nutné vyloučit ostatní možné příčiny makulopatie postihující mladé pacienty, dále je nutno vyloučit další kongenitální anomálie disku, které mohou být s makulopatií spojeny.

Makulopatie doprovázející jamku terče zrakového nervu představuje poměrně vzácnou nozologickou jednotku. Podle publikovaných odborných sdělení vede přirozený průběh tohoto onemocnění k velmi nízké výsledné nejlepší korigované zrakové ostrosti často pod hodnotou 5/50. Terapeutickou možností pro pacienty postižené tímto onemocněním je operační řešení cestou pars plana vitrektomie s peelingem vnitřní limitující membrány doplněné tamponádou expanzivním plynem jak bylo uvedeno v našem kazuistickém sdělení.

**Klíčová slova:** jamka terče zrakového nervu, makulopatie při jamce terče zrakového nervu

### Summary

#### Maculopathy in Case of the Pit of the Disc

The pit of the disc is a congenital anomaly of the optic nerve disc. The prevalence is 1/11 000 patients. On the affected side, the optic disc is in 85 % of

cases larger than the disc of the other healthy eye. The pit of the disc is very often associated with the presence of the cilioretinal artery.

Maculopathy in congenital pit of the optic nerve disc was described in the early 30's of the last century by Calhoun. The average age of the patients is roughly 30 years of age (20-40 years). The complementary examination method, which may help to clarify anatomical conditions of the macular region, is the optical coherence tomography. The defect of the optic disc of different depth caused by the pit and maculopathy caused by retinoschisis communicating with the temporal rim of the disc are found.

This case report refers to a 29 years old man with disturbing relative central scotoma and decreased vision for one month in his right eye, who underwent classical three-ports pars plana vitrectomy with expansive gas tamponade.

On the basis of differential diagnosis discretion, the temporally localized pit of the disc accompanied by maculopathy due to retinoschisis was determined. The surgical treatment by means of three-ports pars plana vitrectomy and peeling of the inner limiting membrane with expansive gas tamponade restored in our patient the physiological macular structure followed by improvement of the best-corrected visual acuity. No complications were noticed during the surgery or after it as well.

Among the differential diagnoses, it is necessary to eliminate other possible causes of maculopathy in young patients as well as other congenital anomalies of the optic disc, which may be related to the maculopathy.

Maculopathy following the pit of the optic nerve disc represents relatively rare diagnostic entity. According to the literature, the natural course of this disease results in very low final best-corrected visual acuity, often worse than 5/50 (0,1 or 20/200). The therapeutic possibility for patients with this disease is operative approach by means of pars plana vitrectomy with peeling of the inner limiting membrane and accompanied by expansive gas tamponade as already mentioned in our case report.

**Key words:** pit of the optic nerve disc, maculopathy accompanying the pit of the optic nerve disc

*Čes. a Slov. Oftal., 61, 2005, No. 5, p. 330–336*

---

## ÚVOD

---

Jamka terče zrakového nervu je kongenitální anomálií, která se vyskytuje s četností 1/11 000 pacientů [13]. Má charakteristický vzhled, její barva je většinou žluto-bílá, šedá, či černá. Defekt optického disku má většinou průměr od 0,25 do 0,40 papilárního diametru (PD). Jamka bývá většinou lokalizována při okraji zrakového nervu, a to ve více než polovině případů temporálně, v 1/3 případů bývá jamka lokalizována centrálně v místě exkavace zrakového nervu. V těchto případech nebývá jamka asociována s výskytem makulopatie [16].

Pro tuto abnormalitu jsou typické změny pigmentového epitelu při okraji disku v místech sousedících s jamkou. Vyskytují se až v 95 % případů [5]. Onemocnění se většinou nachází unilaterálně. U 10–15 % případů se může objevit bilaterálně. V těchto případech se často jedná o autosomálně dominantně dědičnou abnormalitu [9, 17, 19]. Optický disk je na postižené straně v 85 % větší, než disk zdravého oka. U 5 % postižených očí se vyskytuje více než jedna jamka. Často bývá asociována s výskytem cilioretinální arterie. Povrch jamky může být pokryt membránou šedé barvy v jejímž povrchu se může nacházet několik drobných fenestrací. Většina autorů se shoduje na faktu nepřítomnosti ablace zadní sklivcové membrány u těchto pacientů

[2, 9, 10]. V některých případech bývají pozorovány kondenzované sklivcové pruhy vycházející z oblasti jamky ke sklivcové bázi [16].

Makulopatie při kongenitální jamce terče zrakového nervu je popisována již v roce 1930 Calhounem [7]. Vyskytuje se u více než 40% očí, u nichž je disk postižen jamkou terče zrakového nervu [4, 5, 6].

Makulopatie se typicky vyskytuje u očí s jamkou lokalizovanou temporálně a má podle OCT obrazu většinou charakter retinoschízy. Nicméně byly popsány případy, při nichž byla jamka terče zrakového nervu asociována s amocií [14]. V některých případech bývají pozorovány subretinální precipitáty, které lézí na první dojem mohou dávat charakter solidnosti, což může vyústit ve stanovení prvotně mylné diagnózy [8].

Na rozdíl od pacientů s klasickou periferní retinoschízou nedochází u pacientů s makulopatií při jamce terče ke kompletní ztrátě funkce tolik typické pro periferní retinoschízu. Tento fakt nemá anatomicky a patofyziologicky uspokojivé vysvětlení [9]. Pokud trvá makulopatie delší dobu, bývají popisovány změny ve vrstvě pigmentového epitelu sítnice charakteru depigmentace [2, 9]. Subretinální tekutina se velmi zřídka rozšiřuje za oblast zadního pólu [2, 9]. Cystické změny v kombinaci se ztenčením sítnice v makulární oblasti jsou pozorovány asi u 2/3 pacientů. Makulopatie u jamky terče zrakového nervu může být asociována i s výskytem makulární díry, která se vyvíjí asi u 25 % pacientů [1, 21, 22]. Na rozdíl od většiny lamelárních makulárních děr, u kterých je pozorován defekt vnitřních retinálních vrstev, makulární díry asociované s jamkou terče postihují zevní retinální vrstvy se zachovanou intaktní vnitřní limitující membránou [14].

Průměrný věk výskytu makulopatie se pohybuje kolem 30 let (20–40 let) [5]. Popisován je však i výskyt v dětském věku v průběhu první dekády života [5].

Provedená histologická vyšetření prokazují, že je jamka terče tvořena herniací dysplastické retinální tkáně do hloubky terče přes lamina cribrosa až do subarachnoidálního prostoru [9]. Patogeneze makulopatie se zdá být vysvětlitelná prouděním tekutiny z oblasti jamky do subretinálního prostoru. Fakt, že do subretinální tekutiny neproniká fluorescein v průběhu fluorescenční angiografie (FA), potvrzuje její cerebrospinální [8, 15], nebo sklivcový původ [9]. Cerebrospinální původ subretinální tekutiny byl opakovaně potvrzen cisternografickými kontrastními vyšetřeními mozku, při kterých došlo k přesunu kontrastní látky i do subretinálního prostoru [11, 17]. Přímá komunikace mezi sklivcovým a subretinálním prostorem byla prokázána pouze u experimentálních psů [4]. U člověka tato komunikace nikdy prokázána nebyla [12].

---

## DIAGNOSTIKA

---

Diagnóza jamky terče s případnou makulopatií může být stanovena již na základě charakteristického klinického obrazu, zahrnujícího typický nálezný na terči zrakového nervu a v makule.

Pomocným vyšetřením, které informuje o anatomických poměrech v dané oblasti je OCT. Zde prokazujeme různě hluboký defekt terče na podkladě formované jamky a makulopatii charakteru retinoschízy navazující na temporální okraj terče.

Důležitou roli hraje perimetrické vyšetření, které prokazuje zvětšení velikosti slepé skvrny s relativními centrálními skotomy.

---

---

## TERAPIE

---

Jednou z možných metod léčby makulopatie při jamce terče je laserová koagulace místa komunikace při temporálním okraji disku. Laserová terapie je v této indikaci úspěšná u 50 % případů. Někteří autoři referují o latenci až několika měsíců mezi laserovou terapií a přiložením oblasti retinoschízy [1, 3]. Recidiva se ovšem může opět objevit za několik týdnů, či měsíců [18]. U očí, u nichž selhala laserová terapie, je referována možnost použití tamponády expanzivním plynem [18, 20]. Některé práce považují za metodu první volby PPV s odstraněním zadní sklivcové membrány a tamponádou expanzivním plynem [9, 14, 18, 20]. Žádná z výše uvedených metod nemá ovšem podle citovaných publikací favorizující efekt. Na základě dat získaných sledováním přirozeného vývoje tohoto onemocnění doporučuje Gass sledovat makulu alespoň 1 měsíc od doby vzniku makulopatie, pokud nedojde ke spontánnímu přiložení, provést fotokoagulaci při okraji zrakového nervu. Pokud není odezva po 6–8 týdnech, provést opakovanou fotokoagulaci a teprve po jejím selhání indikovat tamponádu expanzivním plynem doplněnou PPV.

---

## KAZUISTIKA

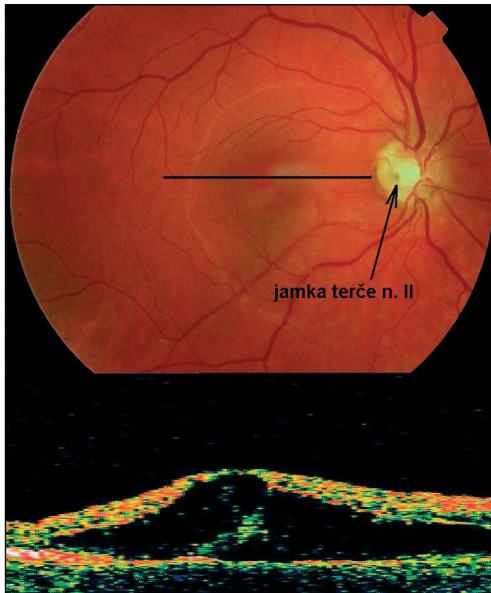
---

Předmětem kazuistického sdělení je 29letý muž, který se dostavil k vyšetření pro 1 měsíc trvající pokles vizu s obtěžujícím relativním centrálním skotomem na pravém oku. Rodinná a osobní anamnéza byla bezvýznamná. V oční anamnéze byla zjištěna lehká myopie trvající asi 3 roky, jinak byla bezvýznamná.

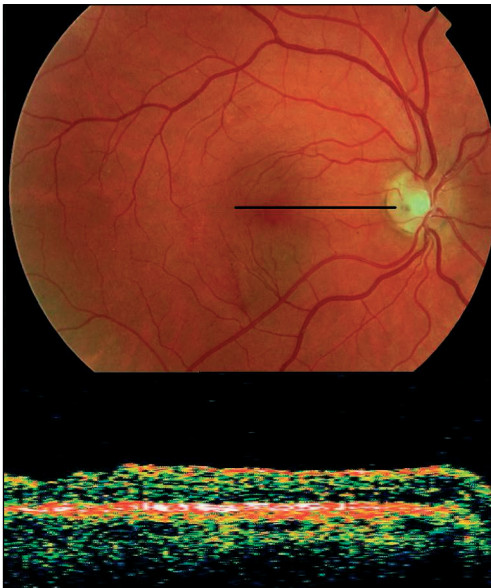
Při iniciálním vyšetření na našem pracovišti byla nejlepší korigovaná zraková ostrost (NKZO) pravého oka na hodnotě 5/20. NKZO levého oka byla 5/5. Při vyšetření v arteficiální mydriáze (AM) byla na pravém oku diagnostikována v temporální polovině zrakového nervu hluboká jamka šedavé barvy. Od ní temporálním směrem pod foveu zasahovalo ložisko retinoschízy elipsovitého tvaru. Na retině byly patrné v subretinálním prostoru precipitáty. Neuroretina fovey vykazovala známky výrazného protěžení s cystoidními změnami, periferní retina byla bez patologie. Retinální nález a nález na zrakovém nervu levého oka byl zcela fyziologický. Pro potvrzení diagnózy makulopatie při jamce terče zrakového nervu bylo provedeno na pravém oku OCT vyšetření. To prokazovalo retinoschízu navazující na temporální okraj disku, zasahující subfoveolárně s cystoidními změnami neuroretiny ve foveolární oblasti. Hodnota NT na obou očích byla fyziologická. Na perimetru pravého oka bylo zjištěno rozšíření oblasti slepé skvrny s relativními skotomy a sníženou senzitivitou v centrální oblasti, perimetr levého oka byl bez pozoruhodností.

Nález v oblasti zadního pólu pravého oka společně s korespondujícím OCT nálezem je na obr. 1.

Po vyloučení dalších možných příčin makulopatie bylo provedeno fluoroangiografické vyšetření. V průběhu celého vyšetření byla patrna charakteristická hypofluorescence oblasti jamky terče. V pozdní fázi byla ve foveolární oblasti patrna lehká hyperfluorescence daná výrazným prořídnutím neuroretiny. Pozdní venózní fáze FA je znázorněna na obr. 2.



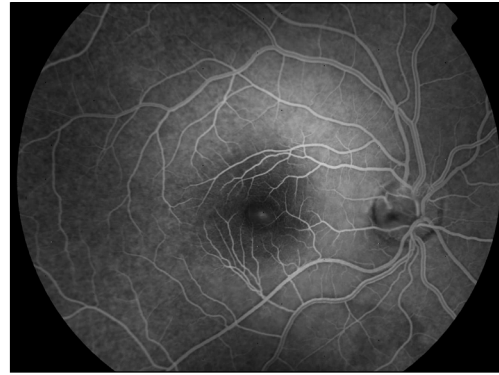
Obr. 1. Předoperační nález spolu s korespondujícím OCT nálezem centrálně lokalizované retinoschízy, šipka znázorňuje jamku terče zrakového nervu



Obr. 3. Pooperační nález spolu s korespondujícím OCT nálezem

(polohování hlavy obličejem dolů) po dobu 2 týdnů.

Za 3 týdny po vstřebání plynné tamponády nebyla biomikroskopicky retino-



Obr 2: Pozdní venózní fáze fluorescenčního angiogramu

Na základě charakteristického klinického nálezu a výsledků všech dalších vyšetření byla na pravém oku stanovena diagnóza makulopatie doprovázející jamku terče zrakového nervu.

Vzhledem k nízké předoperační NKZO a velikosti rozsahu retinoschízy v oblasti makuly bylo u pacienta indikováno operační řešení cestou PPV s tamponádou expanzivním plynem. Byla provedena klasická 3portová PPV s odstraněním sklivce. Do sklivcové dutiny byla na dobu 1 minuty aplikována membránová modř (Trypane blue DORC). Po jejím odstranění bylo zjištěno, že zadní sklivcová membrána stále velmi pevně lpí v oblasti zadního pólu. Za pomoci aktivního sání byla provedena její elevace a odstranění do periferie pomocí vitrektomu. Dále byla odstraněna vnitřní limitující membrána (VLM) v oblasti makuly v rozsahu mezi temporálními arkádami. Její odstranění proběhlo zcela bez komplikací i v místě centrální retinoschízy, kde retina vykazovala známky cystoidní přestavby. Ná závěr byla operace ukončena tamponádou expanzivním plynem (15% perflouropropan –  $C_3F_8$ ). V pooperačním období byl pacient poučen o nutnosti zachování pronačního postavení hlavy



schíza v makule patrna. Výsledek biomikroskopického vyšetření byl potvrzen OCT vyšetřením, které prokázalo fyziologickou foveolární depresi bez známek retinoschízy a edému. NKZO pravého oka se zlepšila na hodnotu 5/10.

Pacient je v pravidelném sledování našeho pracoviště nyní již 1 rok. Poslední vyšetření prokázalo fyziologickou makulární konfiguraci. NKZO pravého oka byla 5/5, NT byl v normě. Perimetrické vyšetření pravého oka prokazovalo jen nepatrné snížení centrální senzitivity. Retina byla do periferie kompletně přiložena a čočka byla čirá.

Klinický nález spolu s korespondujícím OCT nálezem je na obr. 3.

---

## DISKUSE

---

Jamka terče zrakového nervu je kongenitální anomálií terče zrakového nervu. Bývá většinou lokalizována při okraji zrakového nervu, a to ve více než polovině případů temporálně. U více než 40 % případů může být jamka asociována s výskytem makulopatie [4, 5, 6], která má podle OCT nálezů charakter retinoschízy. Většina autorů se shoduje na faktu nepřítomnosti ablace zadní sklivcové membrány u těchto pacientů [2, 5, 9, 10].

Diferenciálně diagnosticky je třeba vyloučit ostatní možné příčiny makulopatie postihující mladé pacienty jako jsou: na X-chromosom vázaná juvenilní retinoschíza, centrální serózní chorioretinopatie, makulární trakční syndrom, amoce sítnice způsobená makulární fenestrací. Dále je nutno vyloučit kongenitální anomálie disku jako jsou: syndrom šikmého disku, peripapilární stafylom, anomálii disku charakteru Morning glory syndrom a vrozené kolobomy disku [9, 16].

Na základě diferenciálně diagnostické rozvahy jsme u našeho pacienta diagnostikovali temporálně lokalizovanou jamku terče doprovázenou makulopatií charakteru retinoschízy. Nález byl potvrzen i OCT vyšetřením (obr. 1). Pro výrazný pokles NKZO s výraznými cystoidními změnami neuroretiny v oblasti fovey jsme se rozhodli k provedení PPV s tamponádou expanzivním plynem. Pacient poté po dobu 2 týdnů zachovával pronační postavení hlavy [9, 14, 18, 20].

Již za 3 týdny po operaci byl nález v makule fyziologický bez známek retinoschízy a cystoidních změn. Došlo ke zlepšení NKZO o 2 řádky Snellenových optotypů. V průběhu dalšího jednoletého sledování zůstal nález v makule nezměněn a NKZO se zlepšila o 4 řádky Snellenových optotypů na hodnotu 5/5. Retina je do periferie kompletně přiložená a OCT nález prokazuje fyziologickou makulární konfiguraci (obr. 3).

---

## ZÁVĚR

---

Makulopatie při jamce terče zrakového nervu představuje poměrně vzácnou nozologickou jednotku. Stanovení správné diagnózy může činit určité obtíže. Velmi cennou pomocí je nám v tomto případě kromě biomikroskopického hlavně OCT vyšetření.

Podle publikovaných sdělení vede přirozený průběh tohoto onemocnění k velmi nízké výsledné NKZO často pod hodnotou 5/50.

PPV s tamponádou expanzivním plynem představuje možnost léčby tohoto nepříznivého onemocnění u pacientů s nízkou NKZO.

---

## LITERATURA

---

1. **Annesley, W., Brown, G., Bolling, J. et al.:** Treatment of retinal detachment with congenital optic pit by krypton laser photocoagulation. *Graefes Arch. clin. Exp. Ophthalmol.*, 225, 1987: 311–314.
2. **Bonett, M.:** Serous macular detachment associated with optic nerve pits. *Graefes Arch. Clin. Exp. Ophthalmol.*, 229 1991: 526–532.
3. **Brockhurst, R. J.:** Optic pits and posterior retinal detachment. *Trans. Am. Ophthalmol. Soc.*, 73, 1975: 264–291.
4. **Brown, G. C., Schield, J.A., Patty, B. E., et al.:** Congenital pit of the optic nerve head. I. Experimental studies in collie dogs. *Arch. Ophthalmol.*, 97, 1979: 1341–1344.
5. **Brown, G. C., Schield, J.A., Goldberg, R. E.:** Congenital pits of the optic nerve head. II. Clinical studies in humans. *Ophthalmology*, 87, 1980: 51–65.
6. **Brown, G. C., Tasman, W. S.:** Congenital anomalies of the optic disc. New York, Grune & Stratton, 1983.
7. **Calhoun, F. P.:** Bilateral coloboma of the optic nerve associated with holes in the disk and a cyst of the optic sheath. *Arch. Ophthalmol.*, 3, 1930: 71–79.
8. **Gass, J. D. M.:** Serous detachment of the macula secondary to congenital pit of the optic nerve head. *Am. J. Ophthalmol.*, 67, 1969: 821–841.
9. **Gass, J. D. M.:** Stereoscopic atlas of macular diseases: diagnosis and treatment. 4th edition. St. Louis, CV Mosby, 1997, 1061 s.
10. **Gordon, R., Chatfield, R. K.:** Pits in the optic disc associated with macular degeneration. *Br. J. Ophthalmol.*, 53, 1969: 481–489.
11. **Kalina, R. E., Konrad, W. C.:** Intrathecal fluorescein for serous macular detachment. *Arch. Ophthalmol.*, 94, 1976: 1421.
12. **Kirchhof, B., Arnold, G., Kirchhof, E.:** Zur Genese der Grubenpapille. *Mikroskopische Untersuchungen bei einen Neugeborenen. Klin. Monatsbl. Augheilkd.*, 188, 1986: 310–312.
13. **Kranenbur, E. W.:** Crater-like holes in the optic disc and central serous retinopathy. *Arch. Ophthalmol.*, 64, 1960: 912–924.
14. **Lincoff, H., Lopez, R., Kreissig, I., et al.:** Retinoschisis associated with optic pits. *Arch. Ophthalmol.*, 106, 1988: 61–67.
15. **Regenbogen, L., Stein, R., Lazar, M.:** Macular and juxtapapillary serous retinal detachment associated with pit of optic disc. *Ophthalmologica*, 148, 1964: 247–251.
16. **Regillo, C. D., Brown, G. C., Flynn jr, H. W.:** Vitreoretinal disease: the essentials. New York, Thieme, 1999, 691 s.
17. **Savell, J., Cook, J. R.:** optic nerve colobomas of autosomal dominant heredity. *Arch. Ophthalmol.*, 94, 1976: 395–400.
18. **Schatz, H., McDonald, H. R.:** Treatment of sensory retinal detachment associated with optic nerve pit or coloboma. *Ophthalmology*, 95, 1988: 178–186.
19. **Slusher, M. M., Weaver, R. G. Jr., Greven, C. M. et al.:** The spectrum of cavitary optic disc anomalies in a family. *Ophthalmology*, 96, 1989: 342–347.
20. **Snead, M. P., James, N., Jacobs, P. M.:** Vitrectomy, argon laser, and gas tamponade for serous retina detachment associated with an optic disc pit: a case report. *Br. J. Ophthalmol.*, 75, 1991: 381–382.
21. **Sobol, W. M., Blodi, C. F., Folk, J. C., et al.:** Long-term visual outcome in patients with optic nerve pit and serous retinal detachment of the macula. *Ophthalmology*, 97, 1990: 1539–1542.
22. **Theodossiadis, G. P., Koutsandrea, C., Theodossiadis, P. G.:** Optic nerve pit with serous macular detachment resulting in rhegmatogenous retinal detachment. *Br. J. Ophthalmol.*, 77, 1993: 385–386.

MUDr. Petr Kolář  
Oční klinika FN Brno  
Jihlavská 20  
625 00 Brno  
tel. +4205 4719 3362, fax +4205 4719 2378  
e-mail: pekolar@quick.cz