

Kongenitální stacionární noční slepota (KSNS) - kazuistické sdělení

Liláková D., Svěrák J., Hejzmanová D.

Oční klinika FN, Hradec Králové,
přednosta prof. MUDr. P. Rozsival, CSc.

Souhrn

Cíl práce: Dokumentace výskytu kongenitální stacionární noční slepoty typu Schubert-Bornschein u několika členů jedné rodiny, zpracování rodokmenu, zhodnocení vyšetřovacích metod, kde nezastupitelnou roli v diagnostice choroby a v rozlišení typů KSNS hraje ERG vyšetření.

Ve sledované rodině onemocněli KSNS pouze muži, ženy jsou přenašečkami. To odpovídá dědičnosti vázané na chromosom X. Zároveň s KSNS se v rodině vyskytuje těžká myopie, která je nejen u mužské části rodiny, ale i u žen.

Závěr: KSNS je dědičné onemocnění, nejčastěji s dědičností vázanou na chromosom X. Postižení jsou především muži, ženy jsou přenašečkami. Jedná se o onemocnění bez možnosti terapeutického zásahu. Přesto je důležité správné stanovení diagnózy, ve které má stěžejní úlohu elektroretinografie.

Klíčová slova: kongenitální stacionární noční slepota, elektroretinografie, šeroslepost

Summary

Congenital Stationary Night Blindness (CSNB) – a Case Report

Purpose: To document occurrence of the congenital stationary night blindness type Schubert-Bornschein in some members of one family, to put together the family tree, and to evaluate the examination methods. Among others the electroretinogram (ERG) is substantial in the diagnosis of the disease and to distinguish different types of CSNB.

In the affected family, only in men the disease is expressed, females are transmitters. This corresponds to the X-linked inheritance. Simultaneously with CSNB, in this family, high myopia occurs not only in men, but also in women.

Conclusion: CSNB is an inherited disease, mostly with X-linked inheritance. Affected are predominantly males, females are transmitters. This disease is not possible to treat. Despite this, to determine proper diagnosis is important and use of ERG is mandatory.

Key words: congenital stationary night blindness, electroretinography, hemeralopia

Čes. a slov. Oftal., 61, 2005, No. 3, p. 218–223

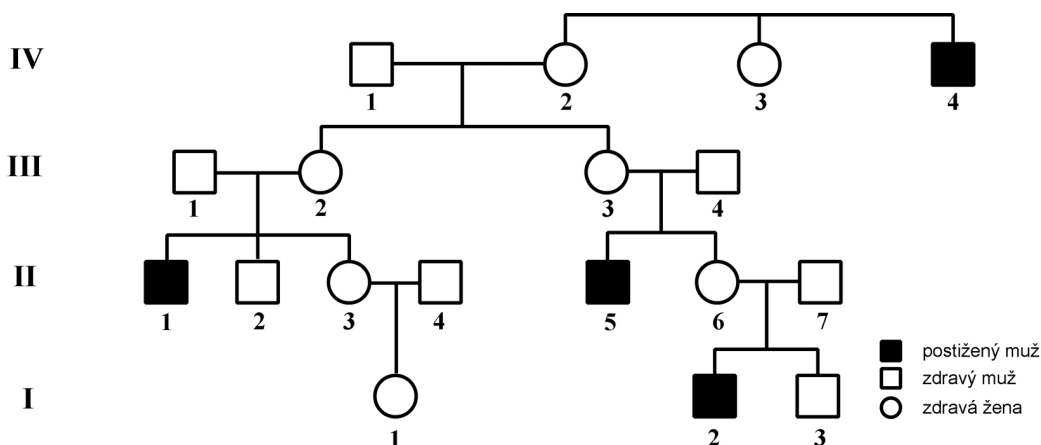
ÚVOD

Kongenitální stacionární noční slepota je zvláštní, nepříliš častá klinická jednotka, kterou charakterizuje normální nález na očním pozadí, neporušený vizus, jen

zřídka lehce zúžené zorné pole ve spojení s myopií, takže jediným subjektivním příznakem zůstává šeroslepost. Jedná se o vrozenou poruchu. Vyskytuje se od časného dětství, může být krom myopie spojena s nystagmem nebo strabismem a v některých případech je porušeno i barevné vidění. Kongenitální stacionární noční slepota se vyskytuje buď v úplné formě, kde v adaptační křivce zcela chybí tyčinková část, nebo v neúplné variantě, kde tyčinky prokazují jistou, byť celkově sníženou adaptační schopnost (10). Rozhodující metodou při stanovení diagnózy stacionární noční slepoty je elektroretinografie.

KAZUISTICKÉ SDĚLENÍ

Na Oční klinice v Hradci Králové je sledováno několik rodin postižených KS-NS. V této práci uvádíme rodokmen (obr. 1) a výsledky očního vyšetření jedné z nich.



Obr. 1. Rodokmen

Pacient 2/I, narozen v roce 1991, byl u nás poprvé vyšetřen v roce 2001. Byl na naši ambulanci doporučen spolu se svým bratrem, s diagnózou oboustranné progresivní myopie, ke zvážení skleroplastické operace. Brýle nosil od 2,5 let, nárůst krátkozrakosti na obě oči byl za poslední rok 1D. V anamnéze matka udávala, že v noci špatně vidí. Z vyšetření: V OP naturální 1/50, s korekcí -9,0 sf. = -3,0 cyl. ax. 15 st. 5/12 sl. VOL naturálně 1/50, s korekcí -9,0 sf. = -3,5 cyl. ax. 165 st. 5/18–5/15. Jiná korekce nelepší. Nález na OPL: OPL klidné, paralelní, volně pohyblivé, média čirá, F: papila s myopickým srpkem, sítnice s prořídlym pigmentovým listem. Vzhledem k informaci o poruše vidění v noci jsme u pacienta vyšetřili ERG, které ozřejmilo diagnózu stacionární noční slepoty typu Schubert-Bornschein. U pacienta byla v roce 2001 provedena skleroplastická operace.

Pacient 3/I, nyní osmiletý mladší bratr výše uvedeného pacienta, byl u nás vyšetřen pro progredující myopii a astigmatismus. Brýle nosil od 3 let a nárůst krátkozrakosti v posledním roce byl také oboustranně 1 dioptrie. Na rozdíl od bratra však

nemá poruchu nočního vidění. Vizus OP nat. 1,25/50, s -7,75 sf. = -3,5 cyl. ax. 6 st. 5/18 a visus OL nat. 2/50, s -6,0sf = -3,0cyl. ax. 165 st. 5/12. To byla nejlepší dosažitelná korigovaná zraková ostrost. I u tohoto pacienta jsme přistoupili ke skleroplastice.

Zajímavé je, že těžkou myopií a astigmatismus má i matka obou dětí (6/II). Ta se také léčila se strabismem, pro který byla v osmi letech operována. Dále u ní byla zjištěna těžká tupozrakost levého oka. Zraková ostrost OP: 3/50, s-10,0 sf = -4,0 cyl. ax. 20 st 6/6, OL: 0,5/50, s -12,25sf. = -4,0cyl. ax. 5 st. 1/50.

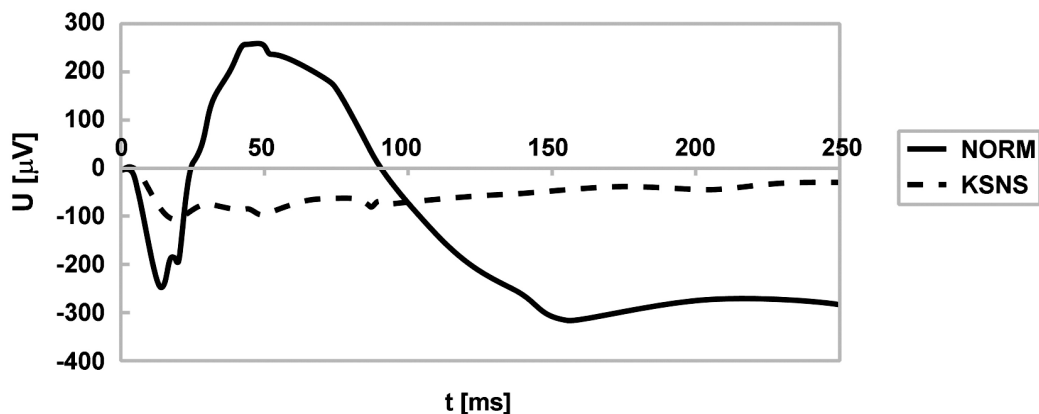
Dalším postiženým v rodině je bratr matky a strýc našich pacientů (5/II). Je to 35letý muž. Má šeroslepost, která mu způsobuje těžké psychické problémy, dále u něho byla diagnostikována lehká krátkozrakost. Je svobodný a bezdětný – dle údajů jeho sestry kvůli svému onemocnění, které nechce předat další generaci.

Matka tohoto pacienta (3/III) je nyní 55letá žena, jejím problémem je pouze krátkozrakost. Její sestra (2/III) krátkozrakostí podle našich údajů netrpí. To, že je přenašečkou příslušného genu ukazuje, že jeden z jejích synů (1/II), 38letý muž, trpí noční slepotou. I tento pacient je krátkozraký. Je svobodný, bezdětný. Bezdětný je i jeho bratr (2/II), který je zdravý a není krátkozraký ani šeroslepý. Krátkozrakostí ale trpí jeho sestra (3/II), která není postižená noční slepotou. Bez problémů je i její dcera (1/I).

Posledním postiženým v rodině, kterého se podařilo vypátrat, je již nežijící muž (4/IV), dle informací získaných od rodiny trpěl šeroslepostí. Jeho také již zemřelá sestra (2/IV) byla krátkozraká a šilhala.

V diagnostice KSNS má nezastupitelnou úlohu ERG vyšetření, které pomáhá v určení choroby a v rozlišení typů stacionární noční slepoty.

ERG zaznamenává akční potenciály vytvářené sítnicí při stimulaci světlem určité intenzity. Metody vyšetření jsou modifikovány dle možností a zvyklostí daného pracoviště. Na oční klinice v Hradci Králové používáme elektrody DTL (Dawson-Trick-Lawill) (14), s možností vyšetřit standardní ERG-tyčinkové a maximální odpovědi, oscilační potenciály, 30Hz flicker a fotopické reakce (10,11). Na obr. 2 je záznam normální ERG křivky v porovnání s křivkou pacientů při KSNS.



Obr. 2. Srovnání normálního ERG a ERG u KSNS

DISKUSE

KSNS je onemocnění vázané na X chromosom. V tomto případě jsou tedy ženy přenašečkami a muži postiženími. Zajímavé v této rodině je, že postižení muži, kteří považují svoji chorobu za velkou zátěž, nezakládají rodinu. Patrně z obav, že by mohli chorobu po nich zdědit jejich děti. Přitom v případě syna by mu předali chromosom Y – syn by tedy nemohl onemocnět a nebyl by ani přenašečem. Pouze v případě dcer by mohli předat postižený chromosom X a dcera by se stala nositelkou genu pro KSNS. S největší pravděpodobností by ale muži trpící KSNS neměli postižené dítě. Na rozdíl od postižených členů rodiny pouze ženy přenášejí genetickou informaci, kterou předávají dále svým dětem a jejich synové, jak ukazuje rodokmen, trpívají KSNS.

Díky ERG jsme schopni rozlišit dva hlavní typy KSNS: typ Schubertův-Bornscheinův a typ Riggsův. Prvý z nich je charakterizován negativním charakterem ERG odpovědi se zachovanou vlnou *a* a redukovanou vlnou *b*. Ve druhém případě jsou obě komponenty ERG křivek sice značně redukovány, ale zůstávají dobře registrovatelné. Typ Schubert-Bornscheinův dále rozlišujeme na kompletní a inkompletní formu.

Kompletní typ je charakterizován absencí tyčinkových *b*-vln a negativním elektroretinogramem. Oscilační potenciály jsou extrémně malé nebo chybí. Zajímavé je, že redukce oscilačních potenciálů byla popsána také u žen – přenašeček KSNS typu Schubert-Bornschein s dědičností vázanou na chromosom X. Adaptace tyčinek chybí nebo je výrazně redukována, ale adaptace čípků může být normální nebo pouze slabě redukována.

Inkompletní forma typu Schubert-Bornschein vykazuje také negativní ERG, ale zůstává přítomna reziduální tyčinková aktivita, čípkové ERG má abnormální amplitudy a tvar (10).

Elektroretinograficky je Riggsův typ velmi podobný inkompletní formě Schubert-Bornschein, ale postrádá negativní ERG.

Odpovědi na flicker jsou normální u kompletní formy, inkompletní forma má výrazně redukované amplitudy (9).

Riggsova varianta je spojena s menší poruchou subjektivní adaptace na tmu stejně jako inkompletní forma typu Schubert-Bornschein.

O lokalizaci genu pro KSNS v příslušném genotypu se dlouho dobu diskutovalo. V popisu KSNS užíváme dvě klasifikační kritéria – hereditu a elektroretinografii. Dědičnost je popisována autosomálně recesivní, autosomálně dominantní, a dědičnost vázaná na X chromosom. Forma vázaná na X chromosom je často spojena se střední až těžkou myopií, strabismem, někdy i nystagmem (5). Z pohledu ERG rozlišujeme kompletní a inkompletní formu typu Schubert-Bornschein a Riggsův typ. Obě formy typu Schubert-Bornschein se zdají být asociovány s dědičností vázanou na X chromosom (9). Projevy choroby u různých pacientů, i postižených v rámci rodiny jsou různé (1, 3).

Pro kompletní a inkompletní formu KSNS byly detekovány 2 rozdílné geny, které jsou umístěny na krátkém raménku chromosomu X na dvou odlišných místech (7).

Gen odpovědný za kompletní formu KSNS byl lokalizován relativně nedávno (2). Nachází se na chromosomu Xp11.4 a byl nazván NYX. Tento gen kóduje protein nazývaný nyctalopin, který patří mezi skupinu proteoglykanů bohatých na leucin a kóduje vznik látek důležitých pro interakce mezi proteiny.

U pacientů s inkompletní formou stacionární noční slepoty byly zjištěny mutace genu CACNA1F pro kalciové kanály (4) Na základě podrobného genetického výzkumu označuje Boycott a kol. (4) inkompletní formu KSNS jako příklad lidské patologie kalciového kanálu.

KSNS je vrozené, stacionární onemocnění, bez možnosti terapeutického ovlivnění. V současné době nemůžeme našim pacientům nabídnout vyléčení nebo alespoň významnější zlepšení zrakových funkcí. Možností, jak omezit stresující šeroslepost, mohou být speciální přístroje, které pracují na podobném principu jako přístroje pro vidění ve tmě. Vývojem brýlí pro noční vidění se zabývali v poslední době vědci z Univerzitní oční kliniky v Tübingenu (6). Jejich přístroj (NiViS – The Night Vision Spectacles) se skládá z videokamery, která se upevní na hlavu, a počítače, jehož úkolem je zvýšit jas a kontrast obrazu. Takto upravená informace je zobrazena na binokulárních displejích. Typickým uživatelem těchto „brýlí“ je pacient s KSNS, vhodné by mohly být i u pacientů s diagnózou retinitis pigmentosa.

ZÁVĚR

Stacionární noční slepota je dědičné onemocnění, nejčastěji s dědičností vázanou na X chromosom. Postižení jsou tedy především muži, ženy jsou přenašečkami. Jedná se o onemocnění prakticky bez terapeutických možností. Přesto je důležité správné stanovení diagnózy, ve které má stěžejní úlohu elektroretinografie. Pacientům pak můžeme pomoci správně chápat podstatu a charakter jejich onemocnění i možnost přenosu na další generace. Velkým přínosem je proto i spolupráce s genetickým pracovištěm.

LITERATURA

1. **Bass, S.J., Rubin, A.:** An atypical case of night blindness. *Review of Optometry*, 137, 2000: 101–103.
2. **Bech-Hansen, N. T., Boycott, K. M., Gratton, K. J., et al.:** Localization of gene for incomplete X-linked congenital stationary night blindness to the interval between DXS6849 and DXS8023 in Xp 11.23. *Hum. Genet.*, 103, 1998: 124–130.
3. **Bech-Hansen, N. T., Pearce, W. G.:** Manifestations of X-linked congenital stationary night blindness in three daughters of an affected male: demonstration of homozygosity. *Am. J. Hum. Genet.*, 52, 1993: 71–77.
4. **Boycott, K. M., Maybaum, T.A., Naylor, M. J., et al.:** A summary of 20 CACNA1F mutations identified in 36 families with incomplete X-linked congenital stationary night blindness, and characterization of splice variants. *Hum. Genet.*, 108, 2001: 91–97.
5. **Boycott, K. M., Pearce, W. G., Musarella, M. A., et al.:** Evidence for genetic heterogeneity in X-linked congenital stationary night blindness. *Am. J. Hum. Genet.*, 62, 1998, 865–875.
6. **Friedburg, Ch., Serey, L., Sharpe, L.T., et al.:** Evaluation of the Night Vision Spectacles on patients with impaired night vision. *Graefe's Arch. Clin. Exp. Ophthalmol.*, 237, 1999: 125–136.
7. **Jacobi, F. K., Broghammer, M., Pesch, K., et al.:** Physical mapping and exclusion of GPR34 as the causative gene for congenital stationary night blindness type 1. *Hum. Genet.*, 107, 2000: 89–91.
8. **Peregrin, J., Svěrák, J.:** Elektroretinografie s elektrodami DTL: normativní data. *Lék. Zpr. LF UK Hradec Králové*, 44, 1999: 161–166.
9. **Ruether, K., Apfelstedt-Sylla, E., Zrenner, E.:** Clinical findings in patients with congenital stationary night blindness of the Schubert-Bornschein type. *German J. Ophthalmol.*, 2, 1993: 29–435.

10. **Svěrák, J., Jebavá, J., Peregrin, J., et al.:** Kongenitální stacionární noční slepota. Čs. Oftal., 52, 1996: 135–142.
11. **Svěrák, J., Kvasnička, J., Peregrin, J.:** Skotopický elektroretinogram a věk. Čs. Oftal., 57, 2001: 3–8.

MUDr. Dana Liláková
 Oční klinika FN
 Sokolská 1
 500 05 Hradec Králové
 e-mail: lilakovad@lfhk.cuni.cz

České a slovenské odborné časopisy s impakt faktorem

| Titul ----- | IF 2003 |
|-------------------------------------|--------------|
| Acta Vet. Brno ----- | 0,336 |
| Acta Virol. ----- | 0,683 |
| Ceram-Silikaty ----- | 0,449 |
| Cesk. Psychol. ----- | 0,232 |
| Cesk. Slov. Neurol. N. ----- | 0,047 |
| Collect. Czech Chem. C ----- | 1,041 |
| Czech J. Anim. Sci. ----- | 0,217 |
| Czech J. Phys. ----- | 0,263 |
| Czech Math. J. ----- | 0,210 |
| Eur. J. Entomol. ----- | 0,741 |
| Financ. a Uver ----- | 0,112 |
| Folia Biol. Prague ----- | 0,527 |
| Folia Geobot. ----- | 1,057 |
| Folia Microbiol. ----- | 0,857 |
| Folia Parasit. ----- | 0,469 |
| Folia Zool. ----- | 0,494 |
| Chem. Listy ----- | 0,345 |
| Kybernetika ----- | 0,319 |
| Listy Cukrov. ----- | 0,085 |
| Photosynthetica ----- | 0,661 |
| Physiol. Res ----- | 0,939 |
| Polit. Ekon. ----- | 0,235 |
| Rost. vyroba ----- | 0,276 |
| Sociol. Cas. ----- | 0,063 |
| Stud. Geophys. Geod. ----- | 0,426 |
| Vet. Med. Czech ----- | 0,608 |

Zdroj: Journal Citation Reports 2003, ISI, Philadelphia USA
 Převzato z AV ČR, leden 2005