

Nový řez versus odklopení lamely: srovnání dvou technik reoperace po primárním LASIKu u myopie

Horáčková M., Vlková E., Hejčmanová M.

Oftalmologická klinika LF MU FN, Brno Bohunice,
přednosta prof. MUDr. Eva Vlková, CSc.

Souhrn

Výhodou metody LASIK je možnost reoperace při výskytu reziduální refrakce po primárním zákroku. K reoperaci se užívají dvě techniky: technika nového řezu (sekundární LASIK) a technika odklopení lamely.

Autoři hodnotí výsledky korekce reziduální refrakce při užití obou technik reoperace. Sledovaný soubor tvořilo 74 reoperovaných očí 61 pacientů. Průměrný věk byl 29,3 let \pm 7,83 (od 18 do 48 let) s průměrnou dobou sledování 6,7 měsíce \pm 4,7 (3 – 12 měsíců). Reoperace byla provedena u vstupní refrakce pro primární zákrok do -3,0 D u 3 očí, od -3,25 do -6,0 D u 24 očí a nad -6,0 D u 47 očí souboru. Technika nového řezu byla zvolena u 21 očí souboru (28,4 %) = 1. skupina a odklopení lamely u 53 očí souboru (71,6 %) = 2. skupina. Vstupní (reziduální) refrakce před reoperací byla v 1. skupině -1,3 D \pm 0,94 (SD) a -1,17 Dcyl \pm 0,86 (SD) a ve 2. skupině -1,12 D \pm 1,27 (SD) a -0,83 Dcyl \pm 0,64 (SD). Primární LASIK i reoperace byla ve všech případech provedena na argon - fluoridovém laseru IV. třídy Keracor 117 Chiron Technolas.

Autoři hodnotili výslednou pooperační refrakci, redukci sférické a cylindrické složky, nekorigovanou zrakovou ostrost (UCVA), nejlépe korigovanou zrakovou ostrost (BCVA) a výskyt pooperačních a pooperačních komplikací. Výsledná pooperační refrakce byla v 1. skupině -0,35 D \pm 0,40 (SD) a -0,56 Dcyl \pm 0,67 (SD) a ve 2. skupině -0,17 D \pm 0,36 (SD) a -0,28 Dcyl \pm 0,45 (SD). Redukce pooperační reziduální refrakce po primárním LASIKu u sférické složky při technice nového řezu byla 73,1 % (P = 0,01) a při odklopení lamely 84,8 % (P = 0,01). Cylindrická složka se snížila v 1. skupině o 52,1 % (P = 0,05) a ve 2. skupině o 66,3 % (P = 0,01). Ke zlepšení nekorigované zrakové ostrosti (UCVA) došlo v 1. skupině u 18 očí (85,7 %) a ve 2. skupině u 47 očí (88,7 %). Nejlépe korigovaná zraková ostrost (BCVA) zůstala u většiny případů nezměněna – u techniky nového řezu u 16 očí souboru (76,2%), u odklopení lamely u 36 očí (67,9 %).

Pooperační a pooperační komplikace byly zaznamenány v 1. skupině u 4 očí (v 19 %) a ve 2. skupině u 12 očí souboru (22,6 %).

Nebyl prokázán statisticky signifikantní rozdíl v redukci reziduální refrakce po primárním LASIKu a ve výskytu komplikací mezi oběma uvedenými technikami reoperace. Obě metody lze považovat za efektivní a bezpečné.

Klíčová slova: LASIK, nový řez, odklopení lamely, myopie

Summary

New Incision versus Corneal Flap Uncover: Comparison of Two Techniques of Repeated Surgery after Primary LASIK in Myopia

An advantage of the LASIK method is the possibility of repeated surgery in case of residual refractive error after the primary surgery. In the second surgery

Předneseno na XI. výročním sjezdu ČOS v Hradci Králové, 25.–27. září 2003

two techniques are used: the technique of the new incision (secondary LASIK) and the technique of corneal flap uncover.

The authors evaluate the results of the residual refractive errors using both techniques of reoperation. The cohort constituted of 74 reoperated eyes of 61 patients. The average age was 29.3 ± 7.83 years (18 to 48 years) with the average follow-up period of 6.7 ± 4.7 months (3 to 12 months). The reoperation was performed with the primary refractive error (before the first surgery) less than -3.0 dioptres (D) in 3 eyes, -3.25 to -6,0 D in 24 eyes, and higher than -6 D in 47 eyes of the cohort. Technique of the new incision was chosen in 21 eyes (28.4 %) of the cohort (1st group) and corneal flap uncover in 53 eyes (71.6 %) (2nd group). The residual refractive error before the reoperation was $-1.3 \text{ D} \pm 0.94$ (standard deviation - SD) combined with -1.17 ± 0.86 (SD) cylindrical dioptres (Dcyl) in the 1st group, and $-1.12 \text{ D} \pm 1.27$ (SD) combined with $-0.83 \text{ Dcyl} \pm 0.64$ (SD) in the 2nd one. The primary LASIK surgery, as well as reoperation was in all cases performed by argon - fluoride laser, class IV (Keracor 117 Chiron Technolas).

The authors evaluated the final postoperative refractive error, reduction of its spherical and cylindrical component, uncorrected visual acuity (UCVA), best corrected visual acuity (BCVA) the rate of complications during the surgery, and postoperatively as well. The final postoperative refractive error was in the 1st group $-0.35 \text{ D} \pm 0.40$ (SD) and $-0.56 \text{ Dcyl} \pm 0.67$ (SD), and in the 2nd group $-0.17 \text{ D} \pm 0.36$ (SD) and $-0.28 \text{ Dcyl} \pm 0.45$ (SD). Reduction of the residual postoperative refractive error after primary LASIK surgery in the spherical part of the error in the new incision technique group was 73.1 % (P = 0.01), and in the corneal flap uncover technique 84.8 % (P = 0.01). The cylindrical part lowered in the 1st group by 52.1% (P = 0.05), and in the 2nd group by 66 % (P = 0.01). Improvement of the uncorrected visual acuity (UCVA) was noticed in the 1st group in 18 eyes (85.7 %), and in the 2nd group in 47 eyes (88.7 %). The best corrected visual acuity remained in most of the cases unchanged - in the group of the new incision technique in 16 eyes of the cohort, and in the corneal flap uncover technique in 36 eyes (67.9 %).

Complications during the surgery and after that were noticed in the 1st group in 4 eyes (19 %), and in the 2nd group in 12 eyes of the cohort (22.6 %).

No statistically significant difference in the reduction of the residual refraction error after primary LASIK and complications rate between both mentioned techniques of re-operation were noticed. Both methods may be considered effective and safe.

Key words: LASIK, new incision, corneal flap uncover, myopia

Čes. a slov. Oftal., 61, 2005, No. 2, p. 96-105

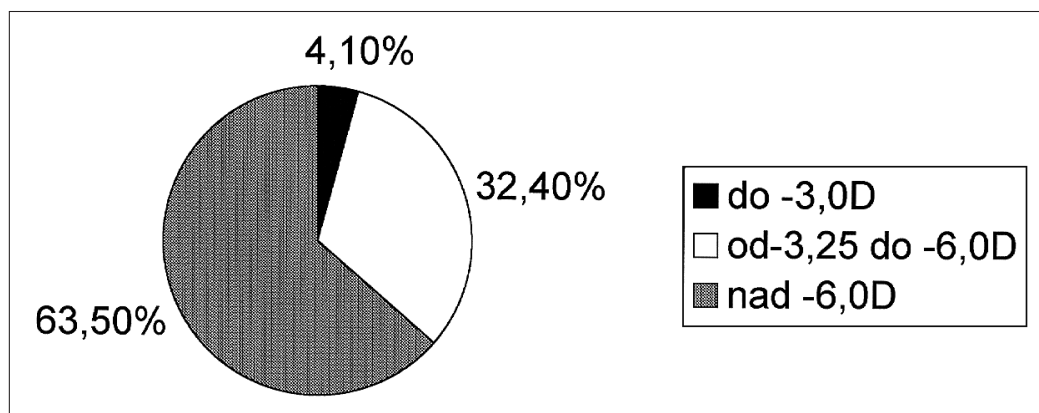
ÚVOD

Technika LASIK se stala v posledním desetiletí nejvíce užívanou metodou laserové korekce nízké, střední a vysoké myopie. Představuje vysoký komfort pro pacienta s rychlou pooperační zrakovou rehabilitací a dobrou stabilitou pooperační refrakce. V některých případech, především u vyšších stupňů myopie, se nepodaří docílit v jednom sezení nekorigované zrakové ostrosti a pooperační refrakce k úplné spokojenosti pacienta a chirurga. Výhodou metody LASIK je možnost reoperace (re-treatmentu) při výskytu reziduální refrakce. Důvodem bývá nejčastěji regrese nebo progresse vady, podkorigování primárního zákroku nebo decentrace fotoablace. K reoperaci je možné použít dvě techniky: techniku nového řezu (sekundární LASIK) a techniku odklopení lamely. Více užívanou a oblíbenou je technika časného odklopení lamely (reliftingu) v místě původního řezu a dolaserování zbytkové refrakce

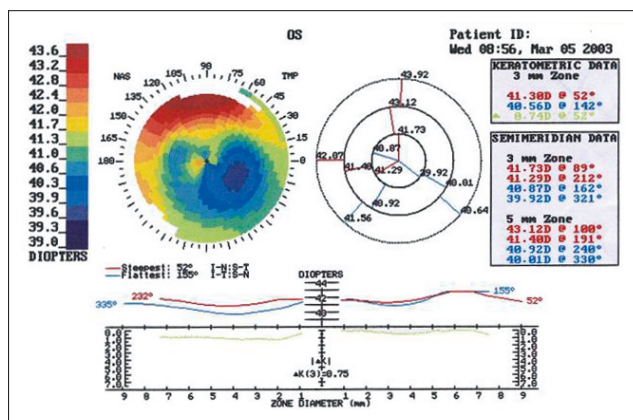
excimerovým laserem [3, 6, 7, 12]. V delším sledovacím období vykazuje tato technika lepší stabilitu nekorigované zrakové ostroty a pooperační refrakce oproti technice nového řezu [3]. Je doporučeno ji provádět časně po operaci (do půl roku od primárního zákroku). Snižuje se tak riziko poškození lamely při reliftingu, epiteliální invaze mezi styčné plochy a tím následné zhoršení noční glare. Při reoperaci je nutné respektovat zachování zbytkové centrální tloušťky stromálního lůžka (minimálně 250 mikrometrů). Hodnotu 200 mikrometrů a méně již nelze považovat za bezpečnou. Je rizikem pro vznik keratektazie a možného poškození endoteliální vrstvy rohovky [7].

SLEDOVANÝ SOUBOR A METODIKA

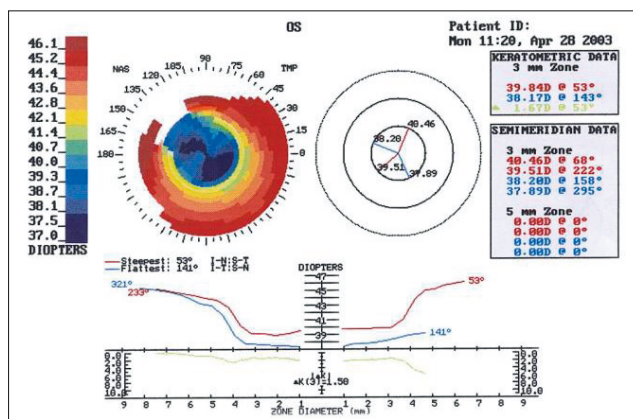
Z celkového počtu 1946 myopických očí operovaných metodou LASIK v letech 1996 až 2003 na oční klinice FN Brno Bohunice bylo provedeno 74 reoperací. To představuje 3,8 %. Sledovaný soubor tvořilo 74 reoperovaných očí 61 pacientů. Průměrný věk byl 29,3 let \pm 7,83 (od 18 do 48 let) s průměrnou dobou sledování 6,7 měsíce \pm 4,7 (3–12 měsíců). Vstupní refrakce pro primární LASIK byla od -2,25 do -13,0 D (-7,15 D \pm 2,79 D) a od -0,5 do -3,5 D cyl (-0,68 D cyl \pm 0,56). Reoperace byla provedena u vstupní refrakce (pro primární zákrok) do -3,0 D u 3 očí, od -3,25 do -6,0 D u 24 očí a nad -6,0 D u 47 očí souboru. Procentuální vyjádření počtu reoperací ve vztahu ke vstupní refrakci pro primární LASIK znázorňuje graf 1. Pro reoperaci byly zvoleny 2 techniky: 1. technika sekundárního LASIKu (nový řez) a 2. odklopení lamely v linii původního řezu. Technika nového řezu byla provedena u 21 očí souboru (28,4 %) = 1. skupina a odklopení lamely u 53 očí souboru (71,6 %) = 2. skupina. Indikací k provedení reoperace byla decentrace primárního výkonu u 28 očí (37,8 %) (obr. 1, 2), regrese vady nebo podkorigování u 37 očí (50 %) a překorigování primárního zákroku u 9 očí (12,2 %). Technika nového řezu byla zvolena v případě delšího časového intervalu od primárního zákroku (12 měsíců a déle). Bylo respektováno zachování tloušťky rohovky po reablaci v hodnotách nad 250 mikrometrů.



Graf 1. Procentuální vyjádření počtu reoperací ve vztahu ke vstupní refrakci pro primární LASIK



Obr. 1. Topografický nálezní decentrace fotoablace po primárním LASIKu



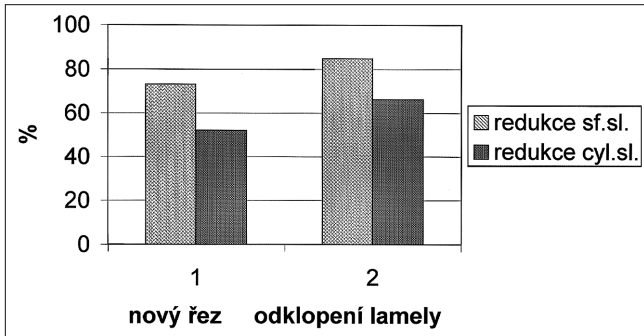
Obr. 2. Topografický nálezní po reoperaci – zlepšení centrace fotoablace

reziduální refrakce a výskytu komplikací u obou technik reoperace byl užit Studentův t-test (párový a nepárový s nerovností rozptýlů).

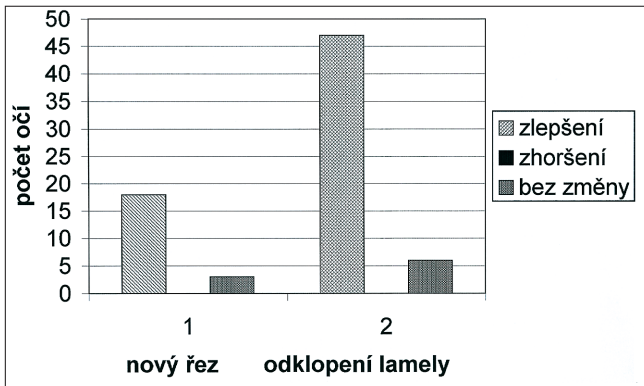
VÝSLEDKY

Hodnotili jsme výslednou pooperační refrakci po reoperaci, redukcii sférické a cylindrické složky, nekorigovanou zrakovou ostrost (UCVA) a nejlépe korigovanou zrakovou ostrost (BCVA) po reoperaci a výskyt pooperačních a pooperačních komplikací.

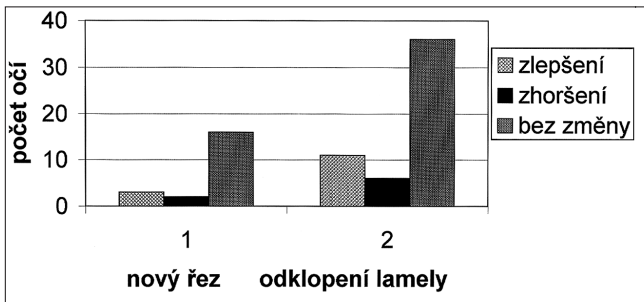
Výsledná pooperační refrakce byla v 1. skupině $-0,35 \text{ D} \pm 0,40 \text{ (SD)}$ a $-0,56 \text{ Dcyl} \pm 0,67 \text{ (SD)}$ a ve 2. skupině byla $-0,17 \text{ D} \pm 0,36 \text{ (SD)}$ a $-0,28 \text{ Dcyl} \pm 0,45 \text{ (SD)}$. Redukce pooperační reziduální refrakce po primárním LASIKu u sférické složky v 1. skupině byla 73,1 % ($P = 0,01$) a ve 2. skupině 84,8 % ($P = 0,01$). Cylindrická složka se snížila při novém řezu o 52,1 % ($P = 0,05$) a při odklopení lamely o 66,3 %



Graf 2. Redukce pooperační refrakce – sférické a cylindrické složky po reoperaci



Graf 3. Nekorigovaná zraková ostrost po reoperaci

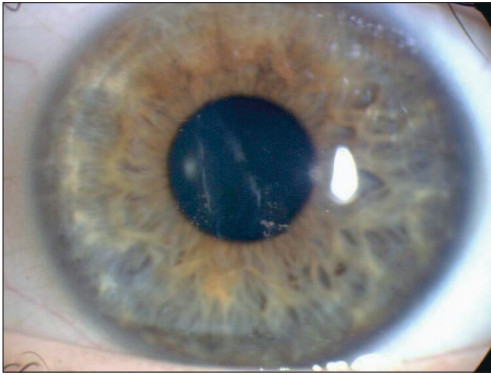


Graf 4. Nejlépe korigovaná zraková ostrost po reoperaci

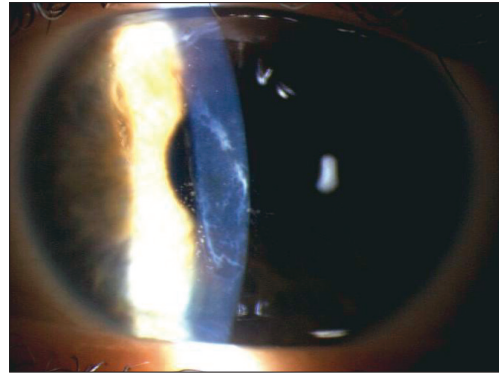
melu s následnou fibrózou 1krát (4,8 %) (obr. 3, 4), glare 1krát (4,8 %), epiteliální invazi 1krát (4,8 %), haze 1krát (4,8 %), přesun k hyperopii 1krát (4,8 %) a syndrom suchého oka 1krát (4,8 %) (tab. 1). Celkem byl výskyt komplikací v různých kombinacích u 4 očí souboru - tedy v 19%. U 2 očí (9,5%) došlo následkem komplikace (nepravidelná lamela s fibrózou a haze) ke zhoršení nejlépe korigované zrakové

($P = 0,01$) (graf 2). Neprokázali jsme statisticky signifikantní rozdíl v redukci reziduální refrakce mezi oběma technikami. Ke zlepšení nekorigované zrakové ostrosti (UCVA) došlo v 1. skupině u 18 očí (85,7 %) a u 3 očí (14,3 %) se nezměnila. Ve 2. skupině byla zlepšena UCVA u 47 očí (88,7 %), u 6 očí (11,3 %) byla nezměněna. Ani u jednoho případu v obou skupinách nedošlo ke zhoršení nekorigované zrakové ostrosti (graf 3). Z toho UCVA 5/5 a lepší dosáhlo 41 očí (55,4 %), 5/10 a lepší 29 očí (39,2 %), 5/15 3 očí (4,1 %) a 5/30 jedno amblyopické oko (1,3 %) u obou uvedených technik reoperace. Nejlépe korigovaná zraková ostrost (BCVA) zůstala ve většině případů nezměněna - u techniky nového řezu u 16 očí souboru (76,2 %), u odklopení lamely u 36 očí (67,9 %). Ke zlepšení došlo u 3 očí (14,3 %) v 1. skupině a u 11 očí (20,8 %) ve 2. skupině. Ke zhoršení došlo 2krát (9,5 %) v 1. skupině a 6krát (11,3 %) ve 2. skupině vlivem určitého typu níže uvedených komplikací (graf 4). Z toho BCVA 5/5 a lepší dosáhlo 56 očí souboru (75,7 %), 5/10 a lepší 17 očí (23 %) a 5/30 jedno amblyopické oko (1,3 %) v obou skupinách.

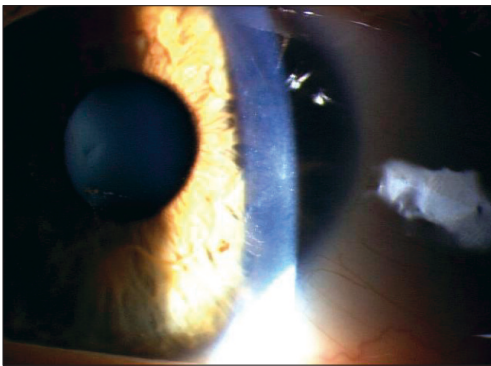
Z pooperačních a pooperačních komplikací jsme zaznamenali v 1. skupině (nový řez) nepravidelnou lamelu s následnou fibrózou 1krát (4,8 %) (obr. 3, 4), glare 1krát (4,8 %), epiteliální invazi 1krát (4,8 %), haze 1krát (4,8 %), přesun k hyperopii 1krát (4,8 %) a syndrom suchého oka 1krát (4,8 %) (tab. 1). Celkem byl výskyt komplikací v různých kombinacích u 4 očí souboru - tedy v 19%. U 2 očí (9,5%) došlo následkem komplikace (nepravidelná lamela s fibrózou a haze) ke zhoršení nejlépe korigované zrakové



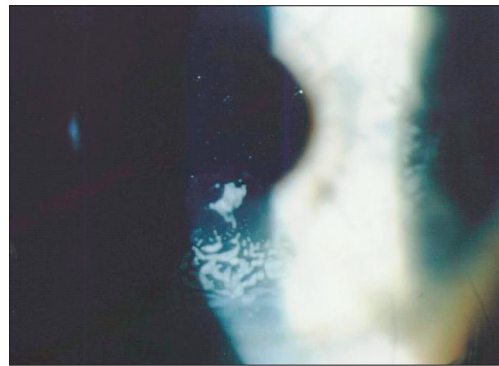
Obr. 3. Nepravidelná lamela s fibrózou (3 měsíce po reoperaci)



Obr. 4. Nepravidelná lamela s fibrózou (detail)



Obr. 5. Zesílený okraj lamely po odklopení (2 měsíce po reoperaci)



Obr. 6. Epiteliální invaze pod lamelu po odklopení (1 měsíc po reoperaci)

ostrosti o 1 řádek. U odklopení lamely (2. skupina) byl zaznamenán zesílený okraj lamely 12krát (22,6 %) (obr. 5), epiteliální invaze 5krát (9,4 %) (obr. 6), haze 2krát (3,8 %), striae Bowmanovy membrány 2krát (3,8 %) a glare 3krát (5,7 %). Celkem bylo těchto komplikací u 12 očí souboru (22,6 %) (tab. 2.). Ke zhoršení nejlépe korigované zrakové ostrosti došlo u 6 očí souboru (11,3 %) vlivem výše uvedených komplikací o 1 až 2 řádky Snellenových optotypů. Rozdíl ve výskytu komplikací mezi oběma technikami reoperace nebyl statisticky významný (Studentův t-test s nerovností rozptylů).

DISKUSE

Počet provedených reoperací se v literatuře u autorů, zabývajících se touto problematikou liší. Většina z nich dává přednost technice odklopení lamely před novým řezem [3, 6, 7, 12]. Delší pooperační sledovací doba (12 měsíců a déle) totiž ukázala signifikantní zlepšení UCVA a lepší stabilitu pooperační refrakce u této tech-

Tab. 1. Výskyt perooperačních a pooperačních komplikací u techniky nového řezu (n = 21).

Typ komplikace	Počet očí	Procentuální vyjádření
Nepřavidelná lamela s fibrózou	1	4,8 %
Glare	1	4,8 %
Epiteliální invaze	1	4,8 %
Haze	1	4,8 %
Přesun k hyperopii	1	4,8 %
Syndrom suchého oka	1	4,8 %
Celkem komplikací	4	19,0 %

Tab. 2. Výskyt perooperačních a pooperačních komplikací u techniky odklopení lamely (n = 53).

Typ komplikace	Počet očí	Procentuální vyjádření
Zesílený okraj lamely	12	22,6 %
Epiteliální invaze	5	9,4 %
Haze	2	3,8 %
Striae Bowmanovy membrány	2	3,8 %
Glare	3	5,7 %
Celkem komplikací	12	22,6 %

(1,9 %) se jednalo o oko po perforující keratoplastice a LASIKu [13]. Nový řez jsme provedli u 21 očí (28,4 %). Důvodem byl delší časový interval mezi primárním zákrokem a reoperací. Ten by mohl při technice odklopení lamely znamenat vyšší riziko komplikací (poškození lamely při liftingu nebo epiteliální invazi mezi styčné plochy).

Hersh [6] udává přibližně 10,5 % reoperací za 1 rok po primárním LASIKu u myopie, hyperopie a astigmatismu. Hodnotil s autory rizika pro reoperaci. Jako rizikový faktor udává vyšší vstupní refrakci pro primární zákrok, výskyt astigmatismu a vyšší věk pacientů (nad 40 let). Totéž se potvrdilo i v našem souboru. Brahma a autoři [2] popisují jako vstupní refrakci pro primární LASIK vysokou myopii s astigmatismem $SE -9,70D \pm 4,06 (SD)$, Wang s autory [14] $-6,37 D \pm 2,93 (SD)$ a Durrie [5] $-8,73 D$. V našem souboru bylo provedeno 63,5 % reoperací u vstupní refrakce nad $-6,25 D$.

Nejčastější indikace pro provedení retreatmentu je uváděna regrese, podkorigování nebo decentrace fotoablace. Lyle s autory [8] provedl retreatment u 157 očí souboru: u 43 očí pro podkorigování (27 %) a u 114 očí pro regresi (73 %). Mulhern s autory [10] udává jako indikaci (u 39 reoperovaných myopických očí) podkorigování, decentraci, epiteliální invazi a centrální ostrůvek. V našem souboru byla nejčastější indikací regrese a podkorigování u 37 očí (50 %) a dále decentrace fotoablace u 28 očí (37,8 %).

Vstupní refrakce pro reoperaci se pohybuje dle literatury v rozmezí průměrně od $-1,0$ až do $-4,5 D$ u většiny autorů bez ohledu na zvolenou techniku reoperace. Domniz [4] udává vstupní refrakci pro retreatment $-1,48 D \pm 1,25 (SD)$ u techniky nového řezu a pro odklopení lamely $-1,05 D \pm 1,49 (SD)$. Durrie s autory [5] $-2,24 D$ a Perez-Santonja [11] $-2,92 D \pm 1,22 (SD)$ pro odklopení lamely. Agarwal

niky oproti technice nového řezu [3]. Davis popisuje 212 reoperací [3]. V 77,4% provedl odklopení lamely a ve 22,6 % nový řez. Hersh a autoři [6] z celkového počtu 1306 myopických, hyperopických očí a očí s astigmatismem provedli 288 reoperací – z toho u 3 očí dvakrát po sobě. U 285 očí provedli odklopení lamely a pouze 3krát nový řez. Rani a autoři reoperovali u 33 očí [12], Long u 23 očí souboru pouze technikou odklopení lamely [7]. Naopak Domniz [4] upřednostňuje nový řez (u 263 očí souboru) před odklopením lamely (u 55 očí). Rovněž Agarwal s autory [1] provedl u 40 očí nový řez (z celkového počtu 50 reoperovaných očí). V našem souboru byla častěji užita technika odklopení lamely – u 53 očí (71,6 %). V jednom případě

s autory [1] $-4,30 \text{ D} \pm 1,83 \text{ (SD)}$ pro obě techniky. V našem souboru byla vstupní refrakce $-1,3 \text{ D} \pm 0,94 \text{ (SD)}$ u nového řezu a pro odklopení lamely $-1,12 \text{ D} \pm 1,27 \text{ (SD)}$.

Doba mezi reoperací a primárním zákrokem je rovněž předmětem diskuse celé řady autorů. Pohybuje se ve většině případech do 1 roku u obou uvedených technik. Durrie a autoři [5] provedli odklopení lamely u 12 očí v rozmezí od 1 do 9 měsíců (5 měsíců), Perez-Santonja [11] u 59 reoperovaných očí metodu odklopení lamely po 3–6 měsících, Hersh s autory [6] průměrně po $7,3 \pm 6,4$ měsících obě techniky (85 % retreatmentu provedli v období do 1 roku po primárním zákroku). Popisují však, že ve většině případech je možné odklopit lamelu v původním řezu ještě po 3 letech od primárního zákroku. Agarwal s autory [1] reoperoval oběma technikami průměrně po $5,84 \pm 3,24$ měsících, Lyle s autory [8] u 157 očí průměrně po 15 měsících technikou odklopení lamely (od 6 do 28 měsíců). V našem souboru jsme provedli odklopení lamely časně po primárním zákroku ($2,9 \pm 0,56$ měsíců) a techniku nového řezu jsme zvolili po delším časovém intervalu ($19,5 \pm 8,48$ měsíců).

Lyle s autory [8] udávají průměrnou pooperační refrakci $-0,23 \text{ D} \pm 0,41 \text{ (SD)}$ při poslední kontrole po reoperaci (3–25 měsíců). Nekorigovaná zraková ostrost byla v 68,8 % případů 5/5 a lepší, v 98,1% 5/10 a lepší. BCVA byla u 152 očí souboru stejná nebo lepší, u 2 očí došlo ke zhoršení o 2 a více řádků. Příčinou byla vysoká vstupní refrakce nad $-8,0 \text{ D}$ a rohovkové irregularity po zákrocích. Agarwal [1] udává průměrnou pooperační refrakci $-0,45 \text{ D} \pm 0,68 \text{ (SD)}$ po 12 měsících. Nekorigovaná zraková ostrost se zlepšila průměrně z 0,4 na 0,2. BCVA byla v 17 případech zlepšena o 1 řádek Snellenových optotypů, v 1 případě došlo ke zhoršení o 1 řádek důsledkem decentrace fotoablace (s indukovaným astigmatismem $-3,5 \text{ Dcyl}$). Mulhern s autory [10] udává pooperační SE $-1,02 \text{ D} \pm 2,20 \text{ (SD)}$. UCVA byla předoperačně lepší než 5/10 v 5,1% případů a pooperačně v 59 % případů. 8 % myopických očí ale ztratilo 1 řádek Snellenových optotypů BCVA, 49 % mělo zlepšeno o 1 a více řádů BCVA. Centrace se zlepšila v 61,5 %. Nový řez doporučuje provést ve větší hloubce rohovky oproti primárnímu zákroku (180 mikrometrů). Domniz [4] udává u obou skupin (větší počet nový řez) zlepšení pooperační refrakce a UCVA. Signifikantní zlepšení UCVA na 5/5 u nového řezu z 3,8 % na 65,2 % po 6 měsících a u odklopení lamely ze 3,6 % na 71,1 % po 6 měsících. U cylindrické refrakce neprokázal signifikantní změnu. V našem souboru byla průměrná pooperační refrakce $-0,35 \text{ D} \pm 0,40 \text{ (SD)}$ ve skupině nového řezu, při odklopení lamely $-0,17 \text{ D} \pm 0,28 \text{ (SD)}$. Nekorigovaná zraková ostrost byla u obou skupin zlepšena u 65 očí (87,8 %), u 9 očí (12,2 %) zůstala beze změny. Ani v jednom případě nedošlo ke zhoršení UCVA oproti předoperační. Nejlépe korigovaná zraková ostrost byla u 14 očí (18,9 %) zlepšena, u 8 očí (10,8 %) zhoršena a u 52 očí (70,3 %) zůstala beze změny. Jedná se tedy o výsledky srovnatelné s literaturou.

Co se týká výskytu komplikací, nejvíce se v literatuře poukazuje na epiteliální invazi v mezistyčných plochách a poškození lamely při liftingu. Davis [3] popisuje nesignifikantní rozdíl ve výskytu komplikací u obou technik. Mulhern [10] udává u obou technik výskyt těchto komplikací: periferní jizvení (12,5 %), epiteliální invazi (28 %), foldy Bowmannovy membrány (62 %) a překorigování (7,6 %). Domniz s autory [4] popisuje 7krát totální lamelu (2,7 %), 3krát nepravidelnou lamelu (1,14 %) a 1krát epiteliální invazi (0,4 %) u techniky nového řezu a u odklopení lamely epiteliální invazi ve 2 případech (3,6 %). Agarwal s autory [1] u obou technik zaznamenal u 5 očí epiteliální invazi (10 %), 1krát protenčení rohovky (2 %), u 3 očí zhoršení noční glare (6 %) a 1krát decentraci fotoablace (2 %) s indukovaným astigmatismem $-3,5 \text{ Dcyl}$ a zhoršením BCVA o 1 řádek Snellenových optotypů. Brahma a autoři [2] poukazují na dyskomfort při odklopení lamely oproti primárnímu zá-

kroku. Častou komplikací byla v jejich souboru rovněž epiteliální invaze mezi styčné plochy, u 2 pacientů způsobila zvýraznění noční glare. Perez-Santonja [11] se shoduje s ostatními autory a popisuje vysoký výskyt epiteliální invaze (31 % očí) po 12 měsících sledovací doby a v 10,9 % poškození lamely při liftingu. V našem souboru jsme zaznamenali vyšší výskyt komplikací u liftingu lamely než u techniky nového řezu (22,6 % oproti 19 %), nebyl však statisticky významný. U 13 očí se vyskytl zesílený okraj lamely (24,5 %) bez vlivu na výslednou zrakovou ostrost a u 5 očí epiteliální invaze (9,4 %). Ta způsobila u 3 očí zhoršení glare (5,7 %).

Long s autory [7] hodnotili vliv reoperace po primárním LASIKu na centrální endotel rohovky při použití kontaktní endoteliální mikroskopie. Hodnotili změnu počtu endoteliálních buněk/mm² (CD), koeficient variace (CV) a hexagonalitu endoteliálních buněk. Udávají signifikantnější redukci CD 1 týden po reoperaci o 3,94 %, která nekoreluje s počtem pulzů při reoperaci během fotoablace. Mezi koeficientem variace a hexagonalitou endoteliálních buněk však není signifikantní rozdíl mezi předoperačním a pooperačním nálezem. Zbytkovou hodnotu tloušťky rohovky pod 200 mikrometrů nepovažuje za bezpečnou pro provedení reoperace (riziko poškození endotelu rohovky).

ZÁVĚR

Obě techniky reoperace (nový řez a odklopení lamely) považujeme za efektivní a bezpečné ke korekci reziduální refrakce po primárním zákroku LASIK. Srovnáním jsme mezi oběma metodami neprokázali statisticky signifikantní rozdíl v redukci zbytkové refrakce (sférické i cylindrické). Výskyt peroperačních a pooperačních komplikací byl zaznamenán vyšší u techniky odklopení lamely. Rozdíl nebyl statisticky významný. Výhoda obou metod reoperace tkví v tom, že se jedná o procedury s malou zátěží pacienta, signifikantním snížením reziduální refrakce, zlepšením nekorigované zrakové ostrosti, možností zlepšení nejlépe korigované zrakové ostrosti, snížením decentrace fotoablace a indukovaného astigmatismu, snížením noční glare a nízkým výskytem závažných komplikací.

LITERATURA

1. **Agarwal, A., Agarwal, T., Bagmar, A. et al.:** Laser in situ keratomileusis for residual myopia after primary LASIK. *J. Cataract Refract. Surg.*, 27, 2001; 7: 1013–1017.
 2. **Brahma, A., McGhee, C. N., Craig, J. P. et al.:** Safety and predictability of laser in situ keratomileusis enhancement by flap relevation in high myopia. *J. Cataract Refract. Surg.*, 27, 2001; 4: 593–603.
 3. **Davis, E. A., Hardten, D. R., Lindstrom, M. et al.:** Lasik enhancements: a comparison of lifting to recutting the flap. *Ophthalmology*, 109, 2002, 12: 2313–2314.
 4. **Domniz, Y., Comaish, I. F., Lawless, M. A. et al.:** Recutting the cornea versus lifting the flap: comparison of two enhancement techniques following laser in situ keratomileusis. *J. Refract. Surg.*, 17, 2001, 6: 505–510.
 5. **Durrie, D. S., Aziz, A. A.:** Lift – flap retreatment after laser in situ keratomileusis. *J. Refract. Surg.*, 15, 1999, 2: 150–153.
 6. **Hersh, P. S., Fry, K. L., Bishop, D. S.:** Incidence and associations of retreatment after LASIK. *Ophthalmology*, 110, 2003, 4: 748–754.
-

7. **Long, Q., Zhang, F., Sun, H. et al.**: Effects of laser in situ keratomileusis (LASIK) retreatment on the central corneal endothelium and retina and optic nerve. *Chung Hua Yen Ko Tsa Chih*, 38, 2002, 12: 731 – 5.
8. **Lyle, W. A., Jin, G. J.**: Retreatment after initial laser in situ keratomileusis. *J. Cataract Refract. Surg.*, 26, 2000, 5: 650–659.
9. **Maldonado, M. J.**: Undersurface ablation of the flap for laser in situ keratomileusis retreatment. *Ophthalmology*, 109, 2002, 8: 1453–1465.
10. **Mulhern, M. G., Condon, P. I., O'Keefe, M.**: Myopic and hyperopic laser in situ keratomileusis retreatment: indications, techniques, limitation and results. *J. Cataract Refract. Surg.*, 27, 2001, 8: 1278–1287.
11. **Perez-Santonja, J. J., Ayala, M. J., Sakla, H. F. et al.**: Retreatment after laser in situ keratomileusis. *Ophthalmology*, 106, 1999, 1: 21–28.
12. **Rani, A., Murthy, B. R., Sharma, N. et al.**: Posterior corneal topographic changes after retreatment LASIK. *Ophthalmology*, 109, 2002, 11: 1991–1995.
13. **Vlková, E., Horáčková, M., Hlinomazová, Z. et al.**: Řešení pooperačního astigmatismu po perforující keratoplastice metodou LASIK. *Čes. a slov. Oftal.*, 56, 2000, 6: 370–375.
14. **Wang, X., McCulley, J. P., Bowman, W. et al.**: Results of combined myopic astigmatic LASIK treatment and retreatment. *CLAO J.*, 28, 2002, 1: 55 – 60.

*MUDr. Monika Horáčková
Oftalmologická klinika LF MU Brno, Bohunice
Jihlavská 20
625 00 Brno*

Ve dnech 3.–5. 6. 2005 se koná v hotelu Zlatá hvězda v Třeboni

5. setkání mladých oftalmologů (ČSMO)

Organizátor: MUDr. Pavla Dohnalová, oční oddělení Tábor

e-mail: csmo@centrum.cz, tel. 381 608 117

Podrobnosti na www.scmo.cz

Ve dnech 25. 9.–29. 9. 2005 se koná v Berlíně

15. Kongres Evropské oftalmologické společnosti.

Bližší informace na www.soe2005.org.