zlom Oftal 26.5.1904 15:43 Stránka 57
proLékaře.cz | 13.2.2026

Ultrastruktura duhovkového pigmentového epitelu

Synek S.[1], Páč L.[2]

[1]Klinika nemocí očních a otometrie, LF MU a FN u sv. Anny, Brno, přednosta doc. MUDr. Svatopluk Synek, CSc.

[2]Anatomický ústav LF MU, Brno,
přednosta prof. MUDr. Libor Páč, CSc.

Souhrn
Duhovkový pigmentový epitel je strukturálně identický sítnicovému pigmentovému epitelu. Periferní iridektomie umožňuje získání dostatečného množství tkáně, kterou je možné použít jednak k pomnožení pigmentového epitelu ve tkáňové kultuře, jednak přímo k implantaci do subretinálního prostoru. Technika periferní iridektomie je dostatečně šetrná, v žádném ze vzorků nebyly nalezeny známky mechanického poškození buněk.
Klíčová slova: duhovkový pigmentový epitel, sítnicový pigmentový epitel, transmisní elektronová mikroskopie

Summary
Ultrastructure of the Iris Pigmentary Epithelium

The iris pigmentary epithelium has identical structure as the retinal epithelium has. The peripheral iridectomy makes it possible to obtain sufficient amount of tissue to be used for the multiplication of the pigmentary epithelium cells in tissue culture, or, for direct implantation into the subretinal space. The technique of the peripheral iridectomy is regardful enough; in none of the specimens mechanically damaged cells were found.

Key words: iris pigmentary epithelium, retinal pigmentary epithelium, electron microscopy

Čes. a slov. Oftal., 61, 2005, No. 1, p. 57–65

ÚVOD

Věkem podmíněná makulární degenerace se stává jednou z hlavních příčin slepoty seniorů ve vyspělých zemích Evropy a USA. V současné době je známo, že hlavní patologickou změnou, kterou nacházíme u nemocných s tímto onemocněním, je defekt Bruchovy membrány vedoucí k vytvoření subretinální neovaskulární membrány. Do současné doby neexistuje jednotná koncepce patologie, diagnostiky a především léčby tohoto onemocnění. Kromě prostého sledování nemocných je používána laserová fokální koagulace, transpupilární termokoagulace

proLékaře.cz | 13.2.2026

neovaskularizace, fotodynamická léčba Visudinem*, radioterapie a chirurgické odstranění subretinální neovaskularizace. Právě posledně uvedený postup umožnil získat nové poznatky o úloze retinálního pigmentového epitelu (RPE) při patogenezi věkem podmíněné makulární degenerace sítnice. Je znám význam pigmentového epitelu sítnice pro normální činnost čípků a tyčinek. Patofyziologickou úlohou RPE je:

- Absorpce rozptýleného světla
- Regulace obsahu tekutiny a výživných látek v subretinálním prostoru (hematoretinální bariéra)
- Regenerace obsahu tekutiny a výživných látek v subretinálním prostoru (hematoretinální bariéra)
- Regenerace zrakového pigmentu a jeho syntéza
- Syntéza růstových faktorů a jiných metabolitů
- Udržení sítnicové adheze
- Fagocytóza a pohlcení rozpadových produktů fotoreceptorů
- Elektrická homeostáza
- Regenerace a reparace sítnice po poranění a chirurgickém zákroku.

REP je vysoce vitální tkáň udržující normální funkci fotoreceptorů. Je často postižena mnoha chorobami sítnice a cévnatky. Především změny v pigmentovém epitelu jsou snadno pozorovatelné a mnoho chorob postihuje pigmentový epitel spíše než transparentní sítnici. Embryonálně je pigmentový epitel derivován ze stejné neurální trubice, ze které vzniká vlastní neurální sítnice, ale buňky se diferencují v jednovrstevný transportní epitel, jehož hlavní úlohou je chránit a podporovat na něm ležící neurální sítnici.

Jejich protektivní úloha vedla k experimentům, které měly nahradit poškozené sítnicové buňky a pigmentový epitel transplantáty ze zdravé části sítnice téhož nemocného nebo fetální tkání [4, 5, 6, 7, 8, 11, 12, 13, 16, 19, 20]. Problémem zůstává fakt, že transplantace heterogenního sítnicového pigmentového epitelu dokonce i fetálního původu vede často k rejekční reakci. Na druhé straně duhovkový pigmentový epitel, který má stejný embryonální původ jako sítnicový pigmentový epitel a teoreticky by bylo možné jej použít jako náhradu defektního pigmentového epitelu sítnice, je snadno získatelný při periferní iridektomii v rámci operace nemocného. Abychom ověřili anatomickou podobnost výše uvedených tkání, vyšetřili jsme transmisní elektronovou mikroskopií duhovky získané u nemocných při chirurgii katarakty a glaukomu v rámci rutinního operačního postupu.

MATERIÁL A METODIKA

Vyšetřili jsme části duhovek 3 nemocných ve věku 62–70 let. Velikost tkání byla průměrně 1 x 1 mm. Ihned po odebrání jsme tkáně fixovali v 2,5% roztoku glutaraldehydu ve fosfátovém pufru po dobu 3 hodin a postfixovali v 1% roztoku kyseliny osmičelé. Po dehydrataci ve vzestupné koncentraci etylalkoholu jsme vzorky zalili do Durcupanu ACM Fluca. Tenké a ultratenké řezy byly zhotoveny na ultramikrotomu Reichert, Jung Ultracut E. Ultratenké řezy byly po fixaci uranylacetátem a citrátem olovnatým vyšetřeny transmisním elektronovým mikroskopem FEI Morgagni.

zlom Oftal 26.5.1904 15:46 Stránka 59
proLékaře.cz | 13.2.2026

VÝSLEDKY

V duhovce nalézáme několik vrstev. V oblasti zornicového okraje přechází přední hraniční vrstva do vazivového stromatu, následuje přední a zadní pigmentový epitel. Zadní pigmentový epitel navazuje na ciliární epitelovou vrstvu. Na rozdíl od epitelu řasnatého tělíska obsahuje mnoho pigmentu. Přední pigmentový epitel má mnohem méně pigmentu a je zdrojem myoepiteliálních buněk. Tyto myoepiteliální buňky mají protáhlé výběžky naplněné actinofilamenty. Ve svém souboru tvoří m. dilator pupillae. Jeho diametr se zvětšuje směrem k pupile. Kolem pupilárního okraje je tenká vrstva typických hladkých svalových buněk – m. sphincter pupillae.

V našich vzorcích pocházejících z bazální iridektomie jsme nalezli přední hraniční vrstvu, stroma se svalovými vlákny m. dilatator pupillae a pigmentový

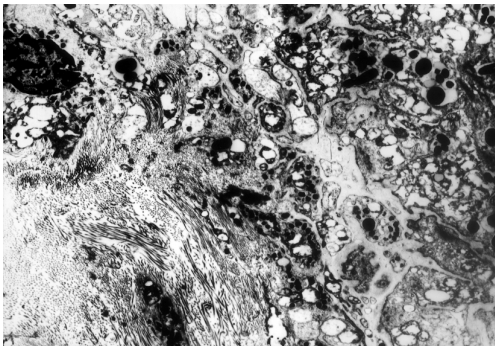

Obr. 1. Stroma duhovky je tvořené kolagenními vlákny a melanocyty s bohatými výběžky cytoplazmatické membrány. Zvětšení 40 000krát

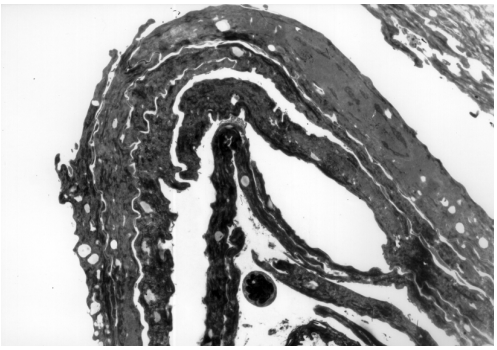

Obr. 2. Stroma duhovky s cévou. Zvětšení 5 000krát

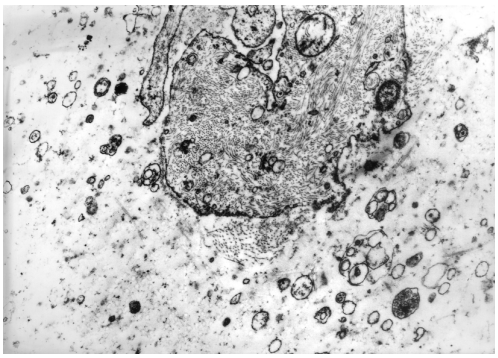

Obr. 3. Stromální fibroblast. Zvětšení 16 000krát

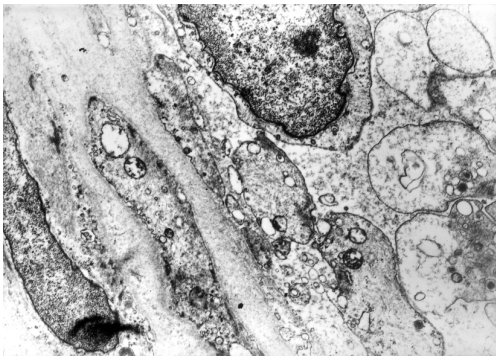

Obr. 4. Kolagenní vlákna duhovkového stromatu, m. dilatator pupillae a pigmentový duhovkový epitel. Zvětšení 9 000krát

zlom Oftal 26.5.1904 15:47 Stránka 60
proLékaře.cz | 13.2.2026

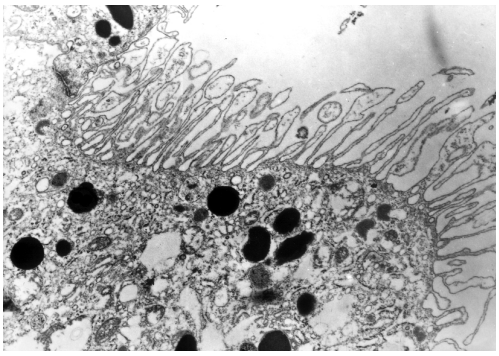

Obr. 5. Zadní pigmentový epitel, směrem k čočce nacházíme na jeho povrchu mnohočetné klky, v cytoplazmě je množství organel, endoplazmatické retikulum, mitochondrie, Golgiho aparát a lyzosomy. Pigmentový epitel obsahuje množství pigmentových granulí (melanosomy) různé velikosti, uvnitř pigmentových zrn je při velkém zvětšení patrná nehomogenita pigmentu a je možné rozeznat různá stadia zralosti. Zvětšení 7 000krát

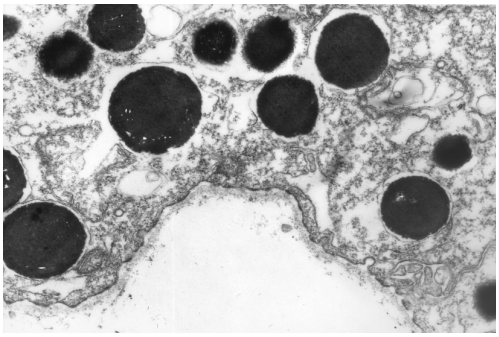

Obr. 6. Část 2 pigmentových buněk, melanosomy různé velikosti a zralosti. Buněčné membrány jsou spojeny membránovými komplexy. Zvětšení 16 000krát

epitel. Na obrázku 1 je vidět stroma duhovky, které je tvořené kolagenními vlákny a melanocyty s bohatými výběžky cytoplazmatické membrány. Ve stromatu duhovky nacházíme i cévy (obr. 2). Na obrázku 3 jsou patrné fibroblasty. Obrázek 4 zobrazuje kolagenní vlákna duhovkového stromatu. M. dilatator pupillae a pigmentový duhovkový epitel. Na obrázku 5 je zachycen zadní pigmentový epitel, směrem k čočce nacházíme na jeho povrchu mnohočetné klky, v cytoplazmě je množství organel, endoplazmatické retikulum, mitochondrie, Golgiho aparát a lyzosomy. Pigmentový epitel obsahuje množství pigmentových granulí (melanosomy) různé velikosti, uvnitř pigmentových zrn je při velkém zvětšení patrna nehomogenita pigmentu a je možné rozeznat různá stadia zralosti. Buněčné membrány pigmentového epitelu jsou spojené junkčními komplexy (obr. 6).

DISKUSE

Význam sítnicového pigmentového epitelu spočívá v tvorbě komplexu mezi pigmentovým epitelem a čípky a tyčinkami na druhé straně. Duhovkový pigmentový epitel má stejný embryonální původ a je známá jeho reakce na trauma, zánět nebo jiné poškození [3, 9, 18]. Význam melanosomů v RPE není plně jasný, předpokládá se, že vytváří černou komoru a absorbuje světelné i tepelné záření. Sítnicový pigmentový epitel je jednovrstevný a má kubický tvar na příčném řezu a hexagonální, když je pozorován shora z nitra oka. Buňky jsou spojeny junkčními komplexy typu zonula occludens a zonula adherens, které blokují volný pohyb vody a iontů. Tato junkční bariéra je ekvivalentní hematoretinální bariéře, kterou tvoří endotel kapilár vnitřní sítnice. Pigmentové buňky se liší velikostí a tvarem. V oblasti makuly jsou menší (10-14 = µm), zatímco do periferie jsou ploší a širší (diameter až 60 = µm). Protože hustota fotoreceptorů se liší v průběhu sítnice, počet fotoreceptorů, které leží na pigmentové buňce a jsou jí vyživovány, je konstantní, tedy 45 na buňku. Tato konstanta má fyziologickou relevanci, protože každá buňka je odpovědná za metabolismus receptorů. Při příčném řezu můžeme rozlišit apikální a bazální část. Apikální část leží směrem k fotoreceptorům a nacházíme zde dlouhé mikrovýběžky, které dosahují až mezi zevní segmenty

zlom Oftal 26.5.1904 15:47 Stránka 61
proLékaře.cz | 13.2.2026

fotoreceptorů, kde tvoří jejich jakousi „obálku“. Melaninová zrna jsou koncentrována v apikální části buněk. Ve střední části jsou jádra a syntetické organely (Golgiho aparát a endoplazmatické retikulum) a trávicí váčky lyzosomy. Bazální membrána neobsahuje výběžky, ale mnohočetné složité záhyby, které zvyšují povrch nutný pro absorpci a sekreci. Tyto membrány též mají rozdílné iontové kanály a pumpy. Uvnitř RPE i zadního pigmentového epitelu duhovky nacházíme melanin, který se vyskytuje v cytoplazmatických granulích – melanosomech. Pigmentový epitel je první tkáň v těle, která je pigmentována, a tvorba pigmentu pokračuje celý život. Avšak u starých osob se melanosomy spojují s lysosomy a rozpadají se, a tak starší fundus je méně pigmentován. Úloha melaninu v oku je spekulativní. Absorbuje světlo a minimalizuje rozptyl světla u oka, což znamená lepší optické vlastnosti. Avšak zraková ostrost není snížena u blondýnů, kteří mají méně pigmentovanou sítnici. Vzhled fundu závisí více na pigmentaci cévnatky, která je působena rasovými odchylkami. Melanin také odstraňuje volné radikály a váže toxiny. Váže také retinotoxické látky jako chlorochin a thioridazin, ale neví se, zda tento efekt je výhodný nebo škodlivý. Oči albínů nemají melanin, ale nízká zraková ostrost je způsobena aplazií čípků ve fovee. Melanin má významnou roli v embryonálním vývoji fovey a zrakové dráhy.

Další důležitou součástí je lipofuscin, jehož obsah v RPE se zvyšuje s věkem. Je to pigment stáří, který se akumuluje v CNS, ale jaký je jeho význam pro oko není známo. Určité množství lipofuscinu se vyskytuje i u dětí, ale u starších je toto množství vyšší. Je pravděpodobné, že vzniká ze zevních segmentů fotoreceptorů, které byly pohlceny pigmentovými buňkami a jsou to fragmenty membrán, které byly poškozeny světlem nebo oxidací. Protože akumulace nastává u starších očí, které vykazují poškození PE, jak je patrné z nálezu drúz, atrofie PE a výskytu subretinálních neovaskularizací, je otázkou, zda nadbytek lipofuscinu poškozuje PE nebo je pouze známkou poškození buněk. Lipofuscin nacházíme i u Stargardtovy choroby a Bestovy viteliformní degenerace. Uvnitř cytoplazmy RPE nacházíme mitochondrie, které mají vysoce aktivní oxidativní metabolismus. Vznikají zde enzymy, které jsou potřebné pro membránový transport, metabolismus zrakového pigmentu a odstranění odpadových produktů. V PE byly nalezeny antioxidativní enzymy superoxid dismutáza a kataláza, které snižují tvorbu volných radikálů a tím chrání lipidové buněčné membrány (2). Udržují matrix mezi fotoreceptory, která je důležitá pro retinální adhezi a pro regulační účinek různých buněčných faktorů, které modulují tvorbu fibrovaskulární tkáně. RPE obsahuje početné transportní systémy pro ionty a metabolity jako je glukóza a aminokyseliny (taurine, který je esenciální pro fotoreceptory). Různé kanály jsou v apikální a bazální membráně. Například Na^+-K^+ pumpa se nachází v apikální membráně, zatímco transport chloridů-bikarbonátů je pouze bazální membránou. Následek řetězové reakce je pohyb tekutiny přes RPE od apexu k bázi a vytvoření napětí přes RPE. Je důležité znát, že pohyb vody a transcelulární potenciál je výsledek několika transportních systémů, které pohybují ionty a vodou v různém směru. Pohyb vody může být snížen blokádou transportu v bazální části nebo stimulací transportu v apikální části.Schopnost RPE transportovat vodu je silná, je známo z klinického pozorování, že subretinální tekutina se resorbuje řádově během několika hodin bez drenáže. Experimenty ukázaly, že RPE pumpuje proti hydrostatickému a osmotickému tlaku, dokonce sérem způsobené odchlípení sítnice se resorbuje rychle. Dále, když je porušena bariéra RPE (laser, chemicky NaJ), tekutina se resorbuje rychleji, než pomalu. Důvodem je nitrooční tlak a osmotický tlak z cévnatky, který odstraní tekutiny ze subretinálního prostoru rychleji, při inhibici tight junction. Paradoxem

proLékaře.cz | 13.2.2026

je, že junkční komplexy tvoří hematoretinální bariéru a způsobují pomalejší resorpci subretinální tekutiny a potřebují aktivní transport pro udržení suchého subretinálního prostoru. Tato pozorování jsou důležitá například pro serózní odchlípení neuroepitelu. Kuriózní věcí je, že serózní amoce není jen akumulace tekutiny a perzistence (funkční RPE je odstraní), ale musí být současně přítomná i patologie v komplexu RPE – cévnatka, která způsobuje poruchu resorpce. RPE není fotoreceptor a tvoří přímou odpověď na světlo. Avšak asymetrický transport apikální a bazální membrány tvoří stálé transepiteliální napětí, které může být modifikováno sekundárně aktivitou fotoreceptorů nebo endogenně dodanými látkami. Jsou známy tři druhy odpovědí. Když jsou osvíceny fotoreceptory nastává pokles K^+ v subneurálním retinálním prostoru, který trvá několik sekund. Apikální membrána odpoví hyperpolarizací, která produkuje c vlnu ERG. Tato změna koncentrace K^+ je přenášena přes RPE a asi za 1 minutu nastává hyperpolarizace bazální membrány, což tvoří rychlou oscilaci EOG. Tato odpověď zahrnuje chloridové kanálky a je abnormální u nemocných s cystickou fibrózou. Stimulace fotoreceptorů působí uvolnění neznámé substance, která působní bazální RPE depolarizaci 5-10 minut po osvětlení. Toto je zaznamenáno jako světelná odpověď stálého potenciálu nebo klinicky jako EOG. Bez závislosti na světle nastává hyperpolarizace RPE několik minut po intravenózní injekci hyperosmolárních látek nebo acetazolamidu, také bikarbonát sodný modifikuje elektrické potenciály sítnice a RPE. V roce 1877 Kuhne prokázal regeneraci zrakového pigmentu. Tyčinkový pigment rhodopsin je tvořen aldehydem vitaminu A vázaným na velkou bílkovinu opsin. Je citlivý na světlo pouze je-li aldehyd vitaminu A v 11-cis formě. Světlo promění vitamin A na all-transformu. Během tisíciny sekundy jsou aktivovány enzymy, které rozbijí cyklický guanosine monofosfát uprostřed zevních segmentů tyčinek, uzavřou sodíkové kanály a zahájí proces přeměny. Současně nesenzibilovaný rhodopsin zahájí regeneraci, která je nezávislá na vidění. Vitamin A je oddělen od opsinové molekuly a odnesen transportní bílkovinou do RPE. Zde je ukládán ve formě esteru nebo izomerizován na 11-cis formu a sloučen s opsinem. RPE je důležitý pro tento proces, získává vitamin A z krevního toku a udržuje fyziologickou koncentraci v oku. Význam tohoto procesu je zřejmý pro adaptaci při přechodu ze světla do šera. U choroby fundus albipunctatus je tento proces opožděný. Nemocní potřebují 3–4 hodiny na regeneraci místo 30 minut. Při fotoreakci fotoreceptorů jsou uvolňovány volné radikály, které mohou poškodit buněčné membrány. Pro zabránění toxické reakce v oku probíhá neustále buněčná obnova. Každý den asi 100 disků v distální části fotoreceptorů je fagocytováno RPE, zatímco nové disky jsou syntetizovány. Buněčná regenerace má denní rytmus. Disky tyčinek jsou odstraňovány ráno, čípky při západu slunce. Kompletní zevní segmenty jsou vyměněny každé 2 týdny. Uvnitř RPE jsou fagocytované disky uloženy ve váčcích – fagosomech, které jsou spojeny s lyzosomy a stráveny. Nezbytné mastné kyseliny jsou uchovány pro syntézu zevních segmentů a odpadové produkty a poškozené membrány jsou předávány přes bazální RPE membránu. Toto je významný úkol pro RPE, protože každá buňka musí odstranit každý den okolo 4 000 disků. Část tohoto materiálu přetrvává uvnitř buněk a vytváří lipofuscin. Fagocytóza RPE je důležitá, jak se ukázalo u krys, které nefagocytují a rozpadlé zevní segmenty se hromadí v subretinálním prostoru, následkem čehož degenerují fotoreceptory. U retinopatie pigmentóza je histologicky prokázáno zkrácení zevních segmentů. Proces fagocytózy a vztah k lipofuscinu je vázaný na stárnutí a patogenezi makulární degenerace. Interreceptorová matrix (IPM) není pouze mezibuněčný tmel. Obsahuje glykózoaminoglykany a má komplikovanou strukturu, kde různé soustavy odlišných chemických látek obklopují tyčinky a čípky.

proLékaře.cz | 13.2.2026

Můžeme to prokázat fluorescentní reakcí vázajících molekul. Matrix má několik funkcí, od mechanické podpory fotoreceptorů, transfer výživných látek a zrakového pigmentu, formaci adhezí mezi neurální sítnicí a RPE. Tyto funkce jsou kontrolovány RPE, ale ne pouze syntéza matrix a transportních bílkovin, ale také transport iontů a vody. Jak je matrix hydratován, od tohoto se odvíjí jeho vázací vlastnost a viskozita. Retinální adheze je komplexní proces zahrnující jak doplňkové, tak interaktivní mechanismy. Neurální sítnice je tlačena sklivcovým gelem, intraokulárním tlakem, transportem vody pomocí RPE, která přenáší vodu přes semipermeabilní tkáně. Také určitá fyzikální rezistence brání separaci zevních segmentů od mikrovilů RPE. Avšak nejsilnější mechanismus držící k RPE je interfotoreceptorová matrix. Když je retina čerstvě odstraněna z RPE, matrix se silně natahuje před tím, než nastane roztržení. Což ukazuje na to, jak je pevně připojena jak k neurální části, tak i k PRE. Je také důležitý fakt, že síla adheze závisí na metabolismu. Například adhezivní síly jsou za několik minut po smrti nulové a dají se obnovit oxigenací tkáně. Základem je pravděpodobně transport vody přes RPE, který kontroluje hydrataci a pohyb iontů v subneurálním prostoru, a proto vázací schopnost IPM matrix. Neutrální retina se neodchlípí snadno, což je následek těchto mnohočetných mechanismů. Avšak amoce je častější u starších osob, které mají nižší metabolismus, serózní neurální amoce je spojena s lokálními ischemickými změnami jako eklampsií nebo těžkou hypertenzí. Když je neurální sítnice odchlípena experimentálně a je jí dovoleno se spontánně přihojit, trvá tento proces asi 1 měsíc. Resyntéza matrix po enzymatické destrukci vyžaduje 2 týdny a další čas je nutný pro to, aby RPE a fotoreceptory vytvořily vzájemné mezibuněčné spojení. Klinicky z tohoto faktu vyplývá, že amoce je komplexní a metabolicky vysoce aktivní mechanismus, který odpovídá jak patofyziologii, tak i procesu regenerace. Ačkoliv RPE je původem z neurální tkáně, jedná se o plenipotentní tkáň. U obojživelníků RPE regeneruje čočku, neurální retinu a další tkáně. Tento proces není možný u člověka. RPE je schopen pouze lokální regenerace na rozdíl od neurální sítnice. RPE migruje do poškozené tkáně, mění svůj tvar a účastní se na tvorbě reparační tkáně. Po koagulaci sítnice laserem RPE obkružují popálené místo a dělí se, malé buňky vyplňují defekt tkáně a tvoří novou hematoretinální bariéru během 1-2 týdnů. U degenerací, například pigmentové, RPE migruje do místa poškozené neurální sítnice a vytváří hnízda okolo cév, kde makroskopicky tvoří tvary kostních buněk. Nadměrné hojení například u makulární degenerace může vytvářet až duplicitní řadu RPE a jizevnatých membrán. V extrémních případech se RPE podílí i na tvorbě proliferativní vitreoretinopatie [14, 21]. Růstové faktory z RPE mohou pomoci zastavit nežádoucí proliferaci, na druhé straně mohou stimulovat vaskulární a vazivový růst [1]. Funkčně nejužitečnější je schopnost RPE zahojit defekty sítnice. Hodnota fotokoagulace pro makulární edém a proliferativní diabetickou retinopatii závisí na schopnosti RPE zahojit laserové jizvy, obnovit normální transport a zabránit exsudaci bílkovin do subneurálního retinálního prostoru. Předpokládá se, že transplantovaný duhovkový epitel musí být stejně pigmentovaný jako sítnicový pigmentový epitel, musí být schopen vytvořit vzájemné mezibuněčné membránové komplexy a především zformovat membránové komplexy se světločivnými buňkami. Problém je i technika odběru tkáně, která musí být šetrná, abychom získali neporušené vitální buňky a na druhé straně je třeba získat dostatečně velký vzorek. Určitou cestou je i možnost pomnožení pigmentového epitelu na amniové membráně a získání dostatečného množství buněk [5]. Naše výsledky ukazují, že i při rutinní iridektomii je možné získat dostatečně velký vzorek pigmentového epitelu a že nedochází k poškození této tkáně.

zlom Oftal 26.5.1904 15:49 Stránka 64
proLékaře.cz | 13.2.2026

ZÁVĚR

Duhovkový pigmentový epitel je strukturálně identický sítnicovému pigmentovému epitelu. Periferní iridektomie umožňuje získání dostatečného množství tkání, kterou je možné použít jinak k pomnožení pigmentového epitelu ve tkáňové kultuře, jednak přímo k implantaci do subretinálního prostoru. Technika periferní iridektomie je dostatečně šetrná, v žádném ze vzorků nebyly nalezeny známky mechanického poškození buněk.

Práce byla sponzorována grantem IGA MZCR NK/7363-2.

LITERATURA

1. **Aravelo, J. F., Fernandez, C. F., Mendoza, A. J.:** The role of intravitreal Anti-vascular endothelial growth factor. Therapy in the management of choroidal neovascularization News Courtesy of Highlights of Ophthalmology Online. July: 2003
2. **Ballinger, S. W., Van Houten, B., Jin, G. F.:** Hydrogen peroxide causes significant mitochondrial DNA damage in Human RPE cells. Exp. Eye Res., 68, 1999: 765–772
3. **Bansal, A., Luck, J.:** Primary iris pigment epithelial hyperplasia and glaucoma. Br. J. Ophthalmology, 86, 2002: 352–353
4. **Berson, E. L., Jakobiec, F. A:** Neural retinal cell transplantation: Ideal versus reality. Ophthalmology, 106, 1999: 445–446
5. **Capeáns, C., Piñeiro, A., Pardo, M., et al.:** Amniotic membrane as support for human retinal pigment epithelium cell growth. Acta Ophthalmol. Scand., 81, 2003: 271–277
6. **Crafoord, S., Geng, L., Seregard, S. et al.:** Experimental transplantation of autologous iris pigment epithelial cells to the subretinal space. Acta Ophthalmol. Scand., 79, 2001: 509–514
7. **Del Priore, L. V., Kaplan, H. J., Hornbeck, R., et al.:** Retinal pigment epithelial debridement as a model for the pathogenesis and treatment of macular degeneration. Am. J. Ophthalmology, 122, 1996: 629–643
8. **Del Priore, L. V., Kaplan, H. J., Tezel, T. H., et al.:** Retinal pigment epithelial cell transplantation after subfoveal membranectomy in age related macular degeneration: clinicopathologic correlation. Am. J. Ophthalmol., 131, 2001: 472–480
9. **Dick, A. D., Jagger, J., McCartney, A. C. E.:** Resumes disease: electron microscopy of an iris biopsy. Br. J. Ophthalmol., 74, 1990: 370–372
10. **Engelbrecht, N. E., Freeman, J., Sternberg, P., et al.:** Retinal pigment epithelium changes after macular hole surgery with indocyanine green-assisted internal limiting membrane peeling. Am. J., Ophthalmology, 133, 200: 89–94
11. **Fujii, G. Y., De Juan, E., Zarbin, M., et al.:** Unintentional transplantation of autologous retinal pigment epithelium during limited macular translocation, Retina, 21, 2001: 380–382
12. **Ghosh, F., Arnér, K.:** Transplantation of full-thickness retina in the normal porcine eye: surgical and morphological aspects. Retina, 22, 2002: 478–486
13. **Haruta, M., Kosaka, M., Kanegae, Y., et al:** Induction of photoreceptor-specific phenotypes in adult mammalian iris tissue. Nat Neurosci., 4, 2001: 1163–1164
14. **Kon, Ch. H., Occleston, N. L., Foss, A.:** Effect of single, short term exposures of human retinal pigment epithelial cells to thiotepa or 5-fluorouracil: implications for the treatment of proliferative vitreoretinopathy. Br. J. Ophthalmol., 82, 1998: 554-560
15. **Men, G., Peyman, G. A., Kuo, Po-Cheng, et al.:** The effect of intraoperative retinal manipulation on the underlying retinal pigment epithelium. Retina, 23, 2003: 475-480
16. **Radtke, N. D., Seiler, M. J., Aramant, R. B., et al:** Transplantation of intact sheets of fetal neural retina with its retinal pigment epithelium in retinitis pigmentosa patients. Am. J. Ophthalmol., 133, 2002: 544–550

zlom Oftal 26.5.1904 15:49 Stránka 65
proLékaře.cz | 13.2.2026

17. **Sharma, R. K., Bergström, A., Zucker, Ch., L.:** Survival of long-term retinal cell transplants. Acta Ophthalmol. Scand., 78, 2000: 396–402
18. **Sugita, A. et al.:** Morphological features of iris fibroblasts in dilatator‘s nuscle region. Jap. J. Ophthalmol., 32, 1988: 151-158
19. **Thumannm, G., Bartz-Schmidt, K. U., El Bakri, H., et al.:** Transplantation of autologous iris pigment epithelium to the subretinal space in rabbits. Transplantation, 68, 1999: 195–201
20. **Van Meurs, J. C., Van den Briesen, P. R.:** Autologous retinal pigment epithelium and choroid translocation in patients with exsudative age-related macular degeneration: short-term follow-up. Am. J. Ophthalmol., 136, 2003: 688–695
21. **Yu, H. G., Chung, H.:** Antiproliferative effect of mitomycin C on experimental proliferative vitreoretinopathy in rabbits. Korean J. Ophthalmol., 11, 1997: 98–105

MUDr. S. Synek,
Oční klinika FN u sv. Anny,
Pekařská 53
656 91 Brno

OZNÁMENÍ

International Course and Workshop for Standardized Echography in Ophthalmology

Date: **April 7–9, 2005:** ***Course with Lectures***
April 11, 2005: ***Workshop***
Place: University Eye Hospital Hamburg / Germany
(Dir.: Prof. Dr. G. Richard)
Faculty: Prof. Dr. K. C. Ossoinig (USA)
together with Colleagues from Austria, Italy and Germany
Contact: Prof. Dr. G. Hasenfratz / Eye Hospital /
Landshuterstr. 9/D - 93047 Regensburg
Fax: 0049-941-5043 18
E-mail: Gerhard.Hasenfratz@1-online.de