

Léčba COVID-19 a glukokortikoidy indukovaná osteoporóza: kazuistika

COVID-19 treatment and glucocorticoid-induced osteoporosis: a case report

Dalibor Štambera

Kardiologická a osteologická ambulance, Kardio Znojmo s.r.o

✉ **MUDr. Dalibor Štambera** | dalybear@seznam.cz | www.kardio-znojmo.cz

Received | Doručeno do redakce | Doručené do redakcie 19. 10. 2024

Accepted | Prijato po recenzii | Prijaté po recenzii 19. 11. 2024

Abstrakt

Kazuistika se věnuje případu pacienta léčeného glukokortikoidy v souvislosti s jeho onemocněním COVID-19, kterému byla následně na základě denzitometrického nálezu a zjištění nízkozátěžové fraktury v anamnéze diagnostikována glukokortikoidy indukovaná osteoporóza (GIOP), což je v současnosti nejčastější typ sekundární osteoporózy. Článek upozorňuje na nutnost preventivní suplementace vitamínu D a kalcia při léčbě glukokortikoidy a také na nutnost provádění celotělové denzitometrie v předepsaných intervalech v souladu s příslušnými doporučeními.

Klíčová slova: COVID-19 – denzitometrie – glukokortikoidy – kalcium (Ca) – osteoporóza indukovaná glukokortikoidy (GIOP) – suplementace – vitamin D

Abstract

This case report describes the case of a patient treated with glucocorticoids in connection with his COVID-19 disease, who was subsequently diagnosed with glucocorticoid-induced osteoporosis (GIOP), the most common type of secondary osteoporosis today, based on densitometric findings and a history of low-strain fracture. The article highlights the need for preventive vitamin D and calcium supplementation during glucocorticoid treatment and also the need to perform whole-body densitometry at prescribed intervals in accordance with relevant recommendations.

Key words: calcium (Ca) – COVID-19 – densitometry – glucocorticoids – glucocorticoid-induced osteoporosis (GIOP) – supplementation – vitamin D

Úvod

Uplynuly 4 roky od doby, kdy v České republice začal platit první nouzový stav v důsledku pandemie COVID-19. Následně byl v různých délkách a s různě upravenými podmínkami vyhlášen ještě 4krát. Nejednalo se pouze o povinné nošení roušek, ale také byly omezeny některé služby (obchody, školy, veřejné akce), vyloučeny neočkované osoby z některých aktivit a podobě. Obavy z nákazy byly také často významnou příčinou omezení společenských a pohybových aktivit řady občanů, a to včetně pravidelných kontrol u lékaře.

Jako COVID-19 se označuje nemoc, kterou způsobuje koronavirus SARS-CoV-2. Infekce byla prvně zaznamenána v roce 2019 a postupně se rozšířila do celého světa a přerostla v globální pandemii. Virus SARS-CoV-2, který způsobuje COVID-19, byl identifikován na začátku ledna 2020 [1]. Jedná se o vysoce infekční respirační onemocnění. U většiny pacientů se příznaky projeví do 5.-6. dne od kontaktu s infikovanou osobou. Klinický průběh COVID-19 zahrnuje jak zcela asymptomatické prodělání, těžší chřipce podobné příznaky (horečka, kašel, dušnost, bolesti svalů a kloubů,

ztráta čichu a chuti), ale i projevy, jako jsou únava, zvracení a průjem, bolest v krku a rýma. U části pacientů (starší 65 let, obézní, diabetici) však nemoc způsobovala těžké intersticiální záněty plic se systémovou endotelitidou s následnou mikro- i makroembolizací a multiorgánovým selháním. Tyto závažné stavy vyžadovaly hospitalizaci, terapii kyslíkem, v nejtěžších případech i napojení na umělou plicní ventilaci, dialýzu a i extrakorporeální membránovou oxygenaci (ECMO – ExtraCorporeal Membrane Oxygenation). Protože těžší formy COVID-19 byly spojeny s hyperreaktivitou imunitního systému, bylo nedílnou součástí systémové podávání kortikoidů [2].

Zdravotnictví se nedotklo pouze přetížení některých oddělení, ale zejména došlo k výraznému omezení některé péče. Zpočátku, při prvních omezeních, se prakticky „zastavila“ primární péče. Většina lékařů uzavřela své ordinace a jejich otevření bylo provázeno různým stupněm dalších omezujících opatření, ale k omezení návštěv ordinací docházelo také ze strany pacientů ze strachu o infekci virem. Došlo k mohutnému rozvoji tzv. elektronické ordinace a telemedicíny, což bylo na jedné straně pozitivní, ale na druhé straně, po skončení pandemických opatření, se na mnoha místech péče nevrátila k normálu a část ordinací dosud působí dojmem, jako by omezení pokračovala. V době pandemie byla také na přechodnou dobu odsunuta „zbytná péče“, jako jsou například preventivní prohlídky. Dosud nejsou k dispozici seriózní data o tom, kolik pacientů díky tomuto výpadku zanedbalo svá chronická, nebo potenciální onemocnění, ale zprávy o těchto případech se množí (např. onkologická onemocnění). Tyto dopady mapují zprávy Organizace pro hospodářskou spolupráci a rozvoj (OECD – Organisation for Economic Co-operation and Development) i britská Národní zdravotní služba (NHS UK – National Health Service of United Kingdom) [3,4]. V České republice je situace obdobná [5].

Glukokortikoidy indukovaná osteoporóza (GIOP) je v současné době nejčastější sekundární osteoporózou. Glukokortikoidy jsou léky, které jsou často používány zejména pro svůj silný protizánětlivý efekt v terapii celé řady onemocnění, jako jsou například autoimunitní choroby, plicní onemocnění, chronická střevní zánětlivá onemocnění, ale používají se také v transplantační medicíně. Téměř 1 % dospělé populace sledovaných států během svého života užívalo tuto terapii. Až polovina glukokortikoidy léčených pacientů, bez patřičné suplementace vitamínem D a saturace přiměřenou dávkou kalcia, onemocní tímto typem osteoporózy. Bohužel mezi lékaři je osteoporóza pro svou počáteční asymptomatickou fázi a mylnou domněnku, že GIOP hrozí jen pacientům, kteří jsou chronicky léčeni vysokými dávkami glukokortikoidů, stále podceňována [6].

Osteoporóza je progresivní metabolické onemocnění charakterizované úbytkem kostní hmoty a poruchou mikroarchitektury kosti, které ve svém důsledku vede ke zvýšené kostní fragilitě a narůstá riziko vzniku nízkotraumatické (osteoporotické) zlomeniny [7]. Osteoporóza, především však osteoporotické zlomeniny, představují výraznou zdravotnickou, sociální a ekonomickou zátěž jak pro pacienty, tak pro společnost [8].

Kazuistika: muž (1954)

2016: 1. návštěva

Osobní anamnéza

Pacient (62 let, navštívil interní ordinaci v roce 2016 pro stav po prodělané neischemické cévní mozkové příhodě (CMP) s levostranným postižením s dysartrií (únor 2016) a pro potřebu interního vyšetření před nástupem do lázni.

Do 55 let (2009) se s ničím neléčil, byl pravidelně kontrolován praktickým lékařem.

V roce 2009 byl u pacienta diagnostikován diabetes mellitus 2. typu a arteriální hypertenze.

Rodinná anamnéza

Otec prodělal CMP, jinak neuvádí žádné další zátěžové choroby.

Alergie

Alnagon

Abúzus

Pacient je nekuřák, černá káva 1krát denně, alkohol pije příležitostně.

Fyziologické funkce

Stolice zácpovitá, močení v normě, chuť k jídlu dobrá.

Status praesens

Hmotnost 83 kg, výška 175 cm, hlava a krk bez zvláštností, diskretní levostranná hemiparéza, plíce – dýchání sklípkové čisté, srdce – systolický šelest nad aortou, tep 70/min, tlak krve 130/80 torrů, břicho bez patologického nálezu, dolní končetiny bez otoků.

Souhrn diagnóz

- stav po CMP s levostranným postižením a dysartrií (2016)
- aortální regurgitace 2. stupně, hemodynamicky málo významná
- diabetes mellitus kontrolovaný perorálními antidiabetiky a inzulínem
- hypertenze 2.-3. stupně NYHA
- porucha lipidového metabolismu

Závěr

Vzhledem k celkovému stavu přijat do dispenzarizace interní a kardiologické ambulance s ročními intervaly kontrol.

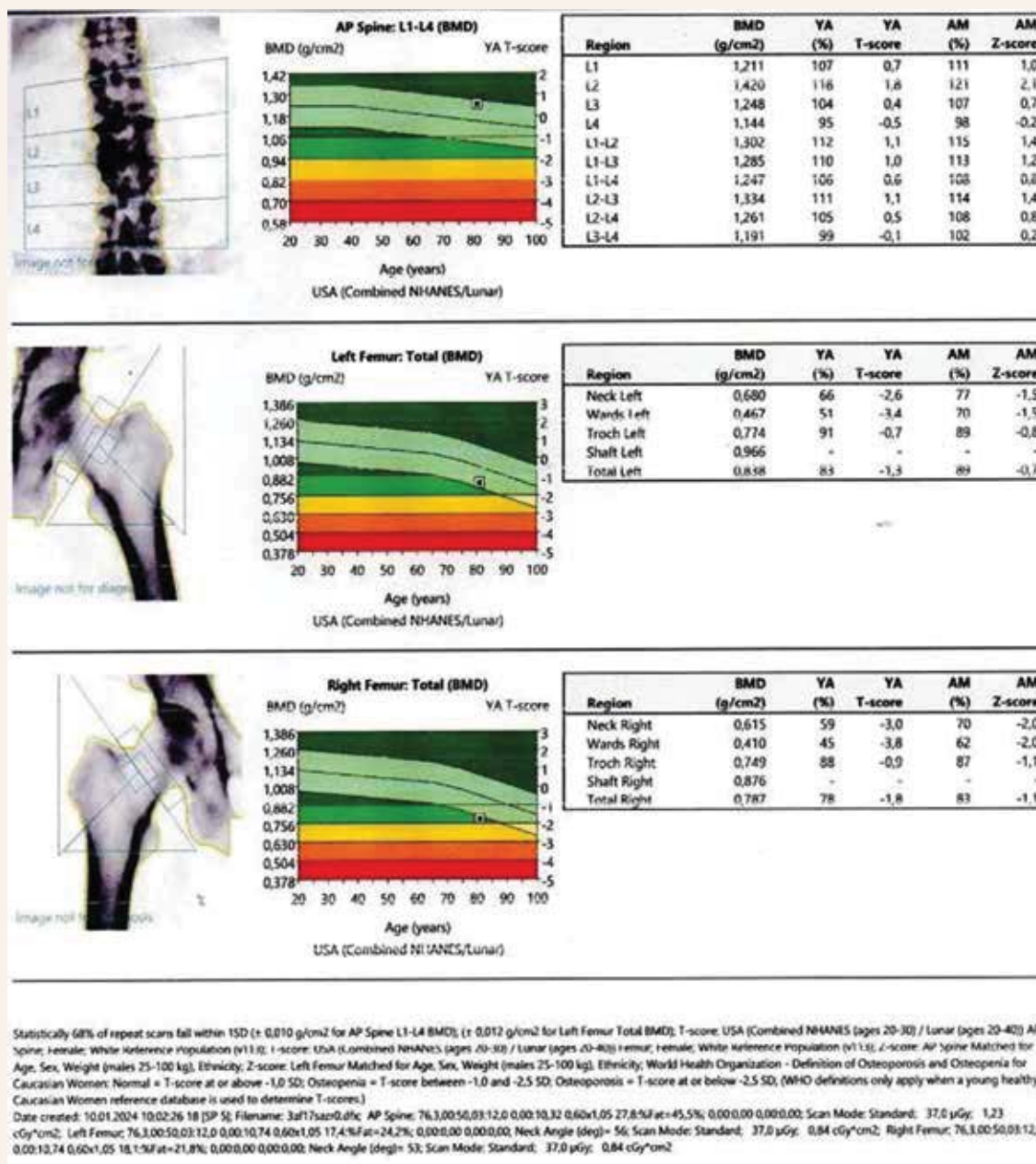
2017–2019: další návštěvy

Standardní kontroly, občasně kolísání kompenzace diabetu, jinak bez zvláštností, postupný pokles hmotnosti.

2020: bez kontroly

Pacient se nedostavil na kontrolu, protože na podzim 2020 prodělal COVID-19 s oboustrannou pneumonií koronavirového typu s nutností hospitalizace. Byl celkem 2 měsíce hospitalizován na infekčním a posléze na oddělení tuberkulózy a respiračních nemocí (TRN). Během hospitalizace zahájena léčba kortikoidy.

Obr | Výsledky denzitometrického vyšetření



Kontrola v březnu 2021**Subjektivní nálezy**

Pacient se cítí lépe, ale dechové obtíže zatím přetrvávají. Také byla nutná úprava terapie, diabetu a krevního tlaku. Byl více unavený, hmotnost poklesla a i přes opětovný mírný nárůst se nevrátila na hodnoty z dob před koronavirovou infekcí.

Status praesens

Hmotnost 79 kg, výška 175 cm, hlava a krk bez zvláštností, plíce – dýchání s bronchiálními fenomény, tep 80/min, tlak krve 140/80 torrů, břicho bez patologického nálezu, dolní končetiny bez otoků.

Aktuální medikace

Trombex 75 mg (1–0–0), Prestance 10/10 mg (1–0–0), Atoris 40 mg (0–0–1), Betaloc 25 mg (1–0–0), APO-allopurinol 100 mg (0–1–0), Verospiron 25 mg (1/2–0–0), **Medrol 16 mg (1–0–0)**, Helicid 20 mg (1–0–0), Stadamet 1 000 mg (1–0–1), Jardiance 10 mg (1–0–0), Toujeo 20 j 1krát denně

Souhrn diagnóz

- stav po oboustranné pneumonii koronavirového typu s těžkým průběhem a stavem po akutním respiračním selhání (podzim 2020)
- aortální regurgitace 2. stupně, hemodynamicky málo významná
- diabetes mellitus kontrolovaný perorálními antidiabetiky a inzulinem
- hypertenze 2.–3. stupně NYHA
- hyperlipidemie
- hyperurikemie
- stav po CMP s levostranným postižením a dysartrií (2016)

Kontroly v letech 2021–2023

Pacient nedocházel na kontroly, 2krát telefonická žádost o předpis léků včetně Medrolu. Dávka Medrolu v průběhu snížena na 8 mg denně (1/2 tbl).

Při poslední žádosti kardiologem odmítnuto a doporučeno osteologické vyšetření.

Duben 2024: osteologické vyšetření**Doplnění anamnézy**

Pacient na kontroly do interní a kardiologické ambulance nechodil ze strachu o reinfekci COVID-19.

Dispenzarizace na oddělení TRN trvala 6 měsíců, poté byl pacient odkázán na praktického lékaře, který dále pokračoval v preskripci Medrolu.

V roce 2022 pacient prodělal **nízkozátěžovou frakturu levého zápěstí** (pád při sebeobsluze).

Akuální medikace

Trombex 75 (1–0–0), Prestance 10/10 (1–0–0), Atoris 40 (0–0–1), Betaloc ZOK 25 (1–0–0), APO-allopurinol (0–1–0), Verospiron 25 (1/2–0–0), **Medrol 16 mg (1/2–0–0)**, Helicid, Stadamet 1 000 (1–0–1), Jardiance 10 (1–0–0), Toujeo 20 j

Status praesens

Hmotnost 75 kg, výška 173 cm, hlava a krk bez zvláštností, plíce – dýchání s bronchiálními fenomény, bez městnání, srdce – tep 80/min, tlak krve 140/80 torrů, břicho bez patologického nálezu, dolní končetiny bez otoků.

Výsledky osteologického vyšetření**Hodnoty DXA (obr, s. 153)**

- L1-L4 páteř: T-skóre – nehodnotitelné pro osteodystrofické změny
- krček levého femuru: T-skóre -2,6 g/cm²
- celkový levý femur: T-skóre -1,3 g/cm²
- krček pravého femuru T-skóre -1,8 g/cm²
- celkový pravý femur: T-skóre -3,0 g/cm²
- RTG Th- a LS-páteře: osteodystrofické změny, bez kompresivních fraktur

Laboratorní výsledky

celkové Ca 2,45 mmol/l (2,15–2,51), ionizované Ca 1,23 mmol/l (0,90–1,30), Na, Cl, K, Mg v normě, ALP (kostní) 2,20 µkat/l (0,66–2,20), PTH 4,3 pmol/l (1,96–9,33), 25-OH-vitamin D 38,0 nmol/l (75,0–250,0), PINP 14 µm/l (16,27–73,87), Cross-laps: 650 ng/l (556,0–1 008,0), osteokalcin 14,2 µm/l (15,0–46,0), urea 1,3 mmol/l (3,1–7,9), kreatinin 114 µmol/l (49,0–90,0), eGF CKD-EPI 59 ml/min

Souhrn diagnóz vyplývajících z osteologického vyšetření

- glukokortikoidy indukovaná osteoporóza s recentní nízkotraumatickou zlomeninou ve velmi vysokém riziku zlomenin
- deficit vitamínu D
- **chronické onemocnění ledvin CKD G3a**
- **další diagnózy:**
 - stav po oboustranné pneumonii koronavirového typu s těžkým průběhem a stavem po akutním respiračním selhání (podzim 2020)
 - aortální regurgitace 2. stupně, hemodynamicky málo významná
 - diabetes mellitus kontrolovaný perorálními antidiabetiky a inzulinem
 - hypertenze 2.–3. stupně NYHA
 - hyperlipidemie
 - hyperurikemie

- stav po CMP s levostranným postižením a dysartrií (2016)

Doporučení

U pacienta jsme zahájili suplementaci vitamínem D (Vigantol 20 kapek týdně) a vápníkem (Caltrate 600/400 0–0–1), postupně vysazována kortikoterapie (Medrol), a to po konzultaci s TRN a po obnovení zdejší dispenzarizace byl odeslán na diabetologii k těsnější kompenzaci diabetu, dále bylo objednáno nefrologické vyšetření.

Antiprotická terapie

Po dovyšetření (plicní, nefrologické a diabetologické) je zvažováno podávání denosumabu (Prolia) 60 mg s.c. každých 6 měsíců.

Diskuse

U pacienta byla díky denzitometrickému nálezu a anamnéze recentní nízkozátěžové fraktury (méně než před 2 lety) diagnostikována osteoporóza ve velmi vysokém riziku zlomenin [9]. U denzitometrie byla nevhodnotitelná páteř pro osteodystrofické změny a nebylo provedeno vyšetření předloktí (jedna strana nemožná pro st.p. CMP + fraktura, druhá třes).

Vzhledem k délce užívání kortikoidů (od podzimu 2020 do dubna 2024) je glukokortikoidy indukovaná osteoporóza jednou z jistě významných sekundárních příčin.

Mezi další sekundární příčiny či rizikové faktory se u pacienta uplatnila přechodná imobilita při 2měsíční hospitalizaci i snížená mobilita po CMP s neurologickým motorickým deficitem, deficit vitamínu D, diabetes mellitus a také pokles váhy po prodělané infekci COVID-19. Jde tedy o multifaktoriální onemocnění, při němž sekundární příčiny, primárně kortikoidy hrají významnou úlohu [10].

Jako chybné se jeví, že během terapie glukokortikoidy nebyla u pacienta provedena celotělová denzitometrie a také nebyla podávána suplementace vápníkem a vitamínem D, ačkoliv pro ni existují příslušná doporučení [11,12].

Pacient dosud nebyl léčen žádnou antiprotickou terapií, a tak jako první připadala v úvahu anabolická léčba. Podání romosozumabu (Evenity) je kontraindikováno pro prodělaní CMP [13] a pohlaví pacienta, zatímco podání teriparatidu nebude hrazeno zdravotní pojišťovnou, protože ukončením léčby kortikoidy nespĺňuje pacient kritéria úhrady [14].

Jedním z možných léků tedy je volba denosumabu, jehož efektivita byla opakovaně prokázána a má již etablovanou pozici a indikace v řadě doporučení [9,15,16]. V případě léčby denosumabem nesmíme zapomenout na možná rizika spojená především s přerušením terapie, ať už plánovaným, či neplánovaným [17].

Závěr

Infekce COVID-19 není z hlediska etiologického uznávanou příčinou postižení kostního metabolismu. Prokázat tento fakt však nebylo účelem tohoto sdělení. Z daného textu ale jasně vyplývá, jak komplikovaná je otázka vzniku a diagnostiky osteoporózy a že nemůžeme v žádném případě podceňovat ani socioekonomické a společenské vlivy.

Problematika pandemie bude určitě i v budoucnosti tématem pro mnoho oborů, zejména těch, u kterých je prevence a včasný záchyt onemocnění zásadní (onkologie, metabolická onemocnění), ale minimálně částečně se projevuje ve všech medicínských oblastech. Práce také prokazuje prospěšnost zavedení Programu včasného záchytu osteoporózy, především ve smyslu navýšení dostupnosti denzitometrických vyšetření v jednotlivých regionech, bez kterého by s vysokou pravděpodobností probíhala nadále terapie glukokortikoidy a nebyla by včas účinně vyšetřovací a následně léčebná opatření v rámci zjištěného postižení kostního systému.

Literatura

1. Trojáněk M, Grebenyuk V, Herrmannová K et al. Nový koronavirus (SARS-CoV-2) a onemocnění COVID-19. Nedatováno. Dostupné z WWW: <<https://infektologie.cz/Covid2019/Covid19-CLC20.pdf>>.
2. Štefan M, Chrdle A, Husa P et al. COVID-19: diagnostika a léčba. Nedatováno. Dostupné z WWW: <<https://infektologie.cz/DPCovid21/DP5-covid-DP-podrobny-10-22.pdf>>.
3. OECD. The impact of COVID-19 on health and health systems – OECD [24–06–2024]. Dostupné z WWW: <<https://www.oecd.org/health/COVID-19.htm>>.
4. NHS. COVID-19-healthcare-delivery-impacts-quick-sheet.pdf. [24–06–2024]. Dostupné z WWW: <<https://files.asprtracie.nhs.gov/documents/COVID-19-healthcare-delivery-impacts-quick-sheet.pdf>>.
5. Čechům se během pandemie zhoršil zdravotní stav, odkládali návštěvu lékaře. Ministerstvo zdravotnictví. [24–06–2024]. Dostupné z WWW: <<https://mzd.gov.cz/tiskove-centrum-mz/cechum-se-behem-pandemie-zhorzilzdravotni-stav-odkladali-navstevu-lekare/>>.
6. Džupa V a Jenšovský J ed. Diagnostika a léčba osteoporózy a dalších onemocnění skeletu. Karolinum: Praha 2018. ISBN 978–80–246–3761–7.
7. Pikner R, Palička V, Vyskocil V et al. Definice osteoporotické (křehké) zlomeniny: stanovisko Společnosti pro metabolická onemocnění skeletu České lékařské společnosti J. E. Purkyně (SMOS ČLS JEP). Clin Osteol 2020; 25(2): 83–84.
8. Willers C, Norton N, Harvey NC et al. [The Scope Review Panel of the IOF]. Osteoporosis in Europe: a compendium of country-specific reports. Arch Osteopor 2022; 17(1): 1–129. Dostupné z DOI: <<http://dx.doi.org/10.1007/s11657-021-00969-8>>.
9. Kanis JA, Cooper C, Rizzoli R et al. [Scientific advisory board of the European Society for Clinical and Economic aspects of Osteoporosis (ESCEO) and the committees of scientific advisors and national societies of the International Osteoporosis Foundation (IOF)]. European guidance for the diagnosis and management of osteoporosis in postmenopausal women. Osteopor Int 2019; 30(1): 3–44. Dostupné z DOI: <<http://dx.doi.org/10.1007/s00198-018-4704-5>>.
10. Harris K, Zagar CA, Lawrence KV. Osteoporosis: Common Questions and Answers. Am Fam Physician 2023; 107(3): 238–246.
11. Humphrey MB, Russell L, Danila MI et al. 2022 American College of Rheumatology Guideline for the Prevention and Treatment of Glucocorticoid-Induced Osteoporosis. Arthritis Rheumatol 2023; 75(12): 2088–2102. Dostupné z DOI: <<http://dx.doi.org/10.1002/art.42646>>.

12. Zikán V. Glukokortikoidy Indukovaná osteoporóza. *Interni Med* 2007; 9(7–8): 324–327.
13. Evenity. Souhrn údajů o přípravku. Dostupné z WWW: <https://www.ema.europa.eu/cs/documents/product-information/evenity-e-par-productinformation_cs.pdf>.
14. Teriparatid – SÚKL ceny a úhrady. SÚKL – Přehled léčiv. [24–06–2024]. Dostupné z WWW: <https://prehledy.sukl.cz/prehled_leciv.html#/leciva/0025491>.
15. Gregson C, Armstrong DJ, Bowden J et al. UK clinical guideline for the prevention and treatment of osteoporosis. *Arch Osteoporos* 2022; 17(1): 58. Dostupné z DOI: <<http://dx.doi.org/10.1007/s11657-022-01061-5>>.
16. Leboff MS, Greenspan SL, Insogna KL et al. The clinician's guide to prevention and treatment of osteoporosis. *Osteoporos Int* 2022; 33(10): 2049–2102. Dostupné z DOI: <<http://dx.doi.org/10.1007/s00198-021-05900-y>>.
17. Bayer M, Pavel Horák P, Palička V et al. Dlouhodobá léčba osteoporózy denosumabem a její přerušení: odborné stanovisko pracovní skupiny Společnosti pro metabolická onemocnění skeletu České lékařské společnosti J. E. Purkyně. *Clin Osteol* 2018; 23(1): 32–37.