

Hluboká suprese kostní remodelace – vedlejší efekt léčby EGFR-TKI?: kazuistika

Profound suppression of bone remodeling – a side effect of EGFR-TKI treatment?: a case report

Jan Rosa^{1,2}, Ivo Fabrik³, Ondřej Soukup³, Vladimír Palička^{2,4}

¹Osteocentrum Affidea Praha, s.r.o.

²LF UK v Hradci Králové

³Centrum biomedicínského výzkumu FN Hradec Králové

⁴Ústav klinické biochemie a diagnostiky FN Hradec Králové

✉ **MUDr. Jan Rosa** | rosaj@affidea-praha.cz | www.affidea-praha.cz

Received | Doručeno do redakce | Doručené do redakcie 27. 5. 2024

Accepted | Prijato po recenzii | Prijaté po recenzii 7. 6. 2024

Abstrakt

Signální dráha receptoru pro epidermální růstový faktor (EGFR) se podílí na regulaci buněčných funkcí osteoklastů i osteoblastů. Útlum signalizace v této dráze aplikací inhibitorů tyrozinkinázy (EGFR-TKI) je využíván jako varianta protinádorové terapie u pacientů s nemalobuněčným karcinomem plic (NSCLC) s aktivačními mutacemi genu *EGFR*. Popisujeme případ pacientky s NSCLC léčené afacitinibem, u níž jsme pozorovali významnou supresi kostní remodelace doprovázenou vzestupem BMD, která byla dále potencována navazující aplikací denosumabu. Vliv inhibice EGFR-TKI na kostní metabolismus není dostatečně prostudován. In vitro data ukazují, že inhibice EGFR vede k útlumu aktivity osteoblastů i osteoklastů. Další výzkum je žádoucí i s ohledem na významné přesahy do klinické praxe – kostní metastázy, nádorová postižení skeletu (SRE), osteonekróza čelisti (ONJ).

Klíčová slova: receptor epidermálního růstového faktoru (EGFR) – inhibitory tyrozinkinázy inhibující EGFR (EGFR-TKI) – afatinib – hustota kostní tkáně (BMD) – C-terminální telopeptid kolagenu (CTX) – propeptid prokolagenu 1 N-terminální (P1NP)

Abstract

The EGFR signaling pathway is involved in the regulation of cellular functions of osteoclasts and osteoblasts. Suppression of signaling in this pathway by administration of EGFR-TKIs has been used as an option for anticancer therapy in NSCLC patients with activating mutations of the *EGFR* gene. We describe the case of an NSCLC patient treated with afatinib in whom we observed a significant suppression of bone remodeling accompanied by an increase in BMD, which was further potentiated by downstream administration of denosumab. The effect of EGFR-TKI inhibition on bone metabolism has not been sufficiently studied. In vitro data show that EGFR inhibition leads to attenuation of osteoblast and osteoclast activity. Further research is also desirable in view of important overlaps into clinical practice (bone metastases, Skeletal-Related Events, OsteoNecrosis of the Jaw).

Keywords: Epidermal Growth Factor Receptor (EGFR) – Epidermal Growth Factor Receptor Tyrosine Kinase Inhibitors (EGFR-TKI) – afatinib – Bone Mineral Density (BMD) – C-terminal Telopeptide (CTX) – Procollagen type 1 N-terminal Propeptide (P1NP)

EGFR signální dráha a kost

Signální dráha receptoru pro epidermální růstový faktor (EGFR) je jedna z nejdůležitějších signálních cest regulujících růst, přežívání, proliferaci a diferenciaci savčích buněk. EGFR je transmembránový glykoprotein. Po vazbě některého z jeho ligandů na tento receptor dochází ke změnám, na jejichž konci je nitro-buněčná fosforilace tyrozinu a v konečném důsledku syntéza specifických proteinů.

Význam EGFR-signalizace kostních buněk je studován pouze částečně. Reguluje růst a remodelaci kosti i kostní tumorigenezi. EGFR exprimují buňky mezenchymálního původu (osteoblasty a chondrocyty), které EGFR-signalizace udržuje v proliferačním módu v závislosti na typu ligandu. Terapeutický efekt derivátů parathormonu na osteoblasty je aspoň částečně zprostředkovan EGFR. Osteoklastogeneze je pravděpodobně podporována nepřímo tím, že EGFR-signalizace v osteoblastech stimuluje expresi RANK-ligandu (RANKL) na úkor exprese osteoprotegerinu (OPG). EGFR je upregulován u řady tumorů metastazujících do kostí i primárních kostních tumorů [1].

Inhibitory tyrozinkinázy EGFR (EGFR-TKI)

10–20 % pacientů postižených nemalobuněčným karcinomem plic (Non Small Cell Lung Cancer – NSCLC) vykazuje aktivační mutace EGFR. EGFR-inhibitory tyrozinkinázy (EGFR-TKI) byly zavedeny jako léčba první linie i adjuvantní léčba NSCLC s aktivačními mutacemi EGFR. Mezi EGFR-TKI 1. generace se řadí erlotinib, gefitinib, lapatinib a ikotinib. Afatinib, neratinib a dakomitinib jsou představiteli 2. generace, osimertinib je řazen ještě o generaci výše. Užití této léčby je spojeno s prodloužením intervalu přežití bez příznaků nemoci (Disease-Free Survival – DFS) [2].

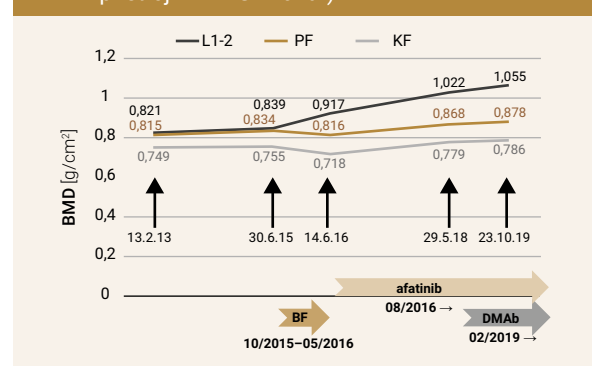
Kazuistika

Pacientka, narozená v roce 1954, byla na základě výsledku opakovaného denzitometrického (DXA) vyšetření indikována k osteologickému vyšetření v říjnu 2015. S výjimkou podstatného údaje o cystektomii s lymfadenektomií pro maligní tumor močového měchýře s vytvořením neoveziky (2013) byla osobní anamnéza pacientky nevýznamná, bez anamnézy osteoporotických zlomenin. T-skóre denzity kostního minerálu (BMD) bederní páteře v rozsahu L1–2 (tato oblast hodnocena pro nadhodnocení nálezu kaudálněji) bylo -2,7, přičemž jsme konstatovali vzestupy BMD v souvislosti s aplikací tibolonu mezi lety 2013–2015 z gynekologické indikace, která již byla ukončena (graf 1). Laboratorně byla zjištěna zvýšená úroveň kostní remodelace (CTX 884 ng/l, P1PNP 57,17 µg/l), bez odchylek v kalciumfosfátovém

metabolizmu. Bylo rozhodnuto o zahájení antiremodelační léčby bisfosfonáty. Ibandronát 150 mg p.o. 1krát za měsíc pacientka začala užívat v říjnu 2015. Po 3 měsících byla v lednu 2016 pro systémovou intoleranci (flu-like syndrom po každé tabletě) léčba přerušena. Další 3 měsíce pacientka užívala alendronát 70 mg p.o. 1krát týdně, květnu 2016 pacientka léčbu přerušila pro bolesti čelistí. Pacientka průběžně docházela na onkologické kontroly. V rámci urologického restagingu probíhajícího mezi květnem a srpnem 2016 bylo CT-vyšetřením zjištěno nové ložisko v dolním laloku levé plíce a bylo vysloveno podezření na primární plicní tumor. Histologickým a cytologickým vyšetřením byl diagnostikován primární adenokarcinom plic (T1bN2M1b) IV. stadia. Molekulárním vyšetřením byla identifikována mutace G719X* v exonu 18. genu a mutace S768I v exonu 20. genu EGFR. Tyto mutace indikovaly pravděpodobnou senzitivitu k terapii EGFR-TKI. CT-vyšetřením byla dále zjištěna suspektní solitární metastáza v játrech a suspektní osteolytická ložiska lopaty kostí kyčelní vpravo a vlevo.

S informacemi o diagnostikovaném primárním adenokarcinomu plíce jsme byli seznámeni v rámci kontrolního osteologického vyšetření v červnu 2016. Konstatovali jsme vzestup BMD bederní páteře v rámci nejmenší signifikantní změny (Least Significant Change – LSC: signifikantní změna na 95% hladině významnosti) + 2,3 %, graf 1, a nevýznamné změny kostní remodelace proti vstupnímu vyšetření (CTX 631 ng/l, P1PNP 72,15 µg/l), graf 2. Vzhledem k nejistotě o budoucí onkologické léčbě (vč. možnosti osteoaktivní léčby pro osteolytické metastázy ve skeletu pánve) jsme pacientku ponechali bez antiremodelační léčby. Pacientka vzhledem ke zjištěným aktivačním mutacím v genu pro EGFR zahájila 3. 8. 2016 léčbu afatinibem. S ohledem na kožní nežádoucí účinky (suchost kůže, rash, paronychium) a průměrně

Graf 1 | Denzita kostního minerálu (BMD, měřeno na přístroji iDXA GE Lunar).



BMD – denzita kostního minerálu BF – bisfosfonáty DMAb – denosumab KF – krček femuru L1–2 – bederní páteř v rozsahu L1-2. bederního obratle PF – celková oblast proximálního femuru

se dávka afatinibu ustálila na 30 mg denně. Jak ukázal restaging provedený v říjnu 2016, při této léčbě došlo během velmi krátké doby ke kompletní remisi centrálního tumoru, resp. vymizení metastatického ložiska v játrech.

S výjimkou vitamínu D a vápníku pacientka v období 2016–2018 neužívala osteoaktivní léčbu.

Třetí osteologické vyšetření proběhlo v květnu 2018. DXA-vyšetřením byl zjištěn výrazný vzestup BMD bederní páteře o 11,5 % (T-skóre L1–2-1,2), **graf 1**, a významná suprese kostní remodelace (CTX 189,4 ng/l, P1PN 34,1 µg/l), **graf 2**.

Onkologický restaging v lednu 2019 bohužel odhalil recidivu primárního tumoru levého dolního laloku plic a nové osteolytické ložisko v druhém hrudním obratli s propagací do páteřního kanálu. Aplikace afatinibu byla v lednu 2019 přerušena a primárně byla řešena uvedená skeletální komplikace. V únoru 2019 byla zahájena aplikace vysokodávkovaného denosumabu (120 mg s.c. měsíčně) a od února 2019 ve dvou dobách proběhla paliativní zevní frakcionovaná radioterapie hrudního úseku páteře. V březnu 2019 byla vrácena terapie afatinibem 30 mg p.o. denně.

V rámci čtvrté osteologické kontroly, která proběhla v říjnu 2019, jsme konstatovali další vzestup BMD bederní páteře o 3,5 % (**graf 1**) a další prohloubení suprese kostní remodelace, nyní již výrazně pod dolní hranici premenopauzální normy (CTX 63,0 ng/l, P1PNP 13,5 µg/l), **graf 2**.

Onkologický restaging v lednu 2020 prokázal progresi primárního plicního tumoru a nová metastatická ložiska v obou plicních křídlech. Progrese metastatického ložiska v druhém hrudním obratli se zastavila.

V lednu 2020 byla léčba afatinibem pro rozvoj rezistence ukončena a byla zahájena monoterapie chemoterapeutikem vinorelbín 140 mg, resp. 160 mg 1krát týdně p.o. RTG-vyšetření v září 2020 ukázalo regresi plicních metastáz v pravém plicním křídle i primárního tumoru, nicméně totéž vyšetření v listopadu 2020 přineslo obraz progresu primárního tumoru i plicních metastáz. Onkologická terapie byla v listopadu změněna na kombinaci intravenózně aplikovaných chemoterapeutik (paklitaxel + pemetrexed). CT-vyšetření mozku v prosinci 2020 prokázalo nevelké pravděpodobné metastatické ložisko v centru semiovale pravé mozkové hemisféry. Chemoterapie byla ukončena, následovala paliativní léčba, částečně v rámci opakovaných hospitalizací. Pacientka zemřela 20. 2. 2021.

Diskuse

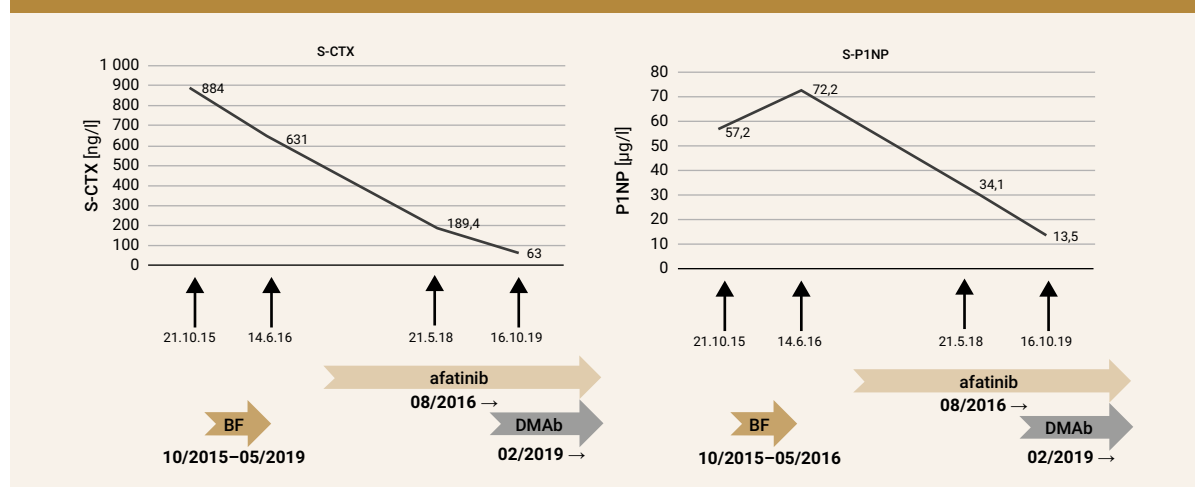
U pacientů léčených EGFR-TKI může mít inhibice signální dráhy EGFR vliv na metabolismus a funkci kosti.

V současnosti je úroveň poznání vlivu EGFR-TKI na kost nedostatečná jak na preklinické, tak na klinické úrovni. Možnému navození suprese kostní remodelace po aplikaci EGFR-TKI napovídá i popis osteonekrózy čelisti (Osteonecrosis of the Jaw – ONJ) vztahovaný k užívání osimertinibu [3]. Vztah inhibice EGFR prostřednictvím EGFR-TKI a komplikací nádorového postižení skeletu (kostní příhody/Skeletal-Related Events – SRE) není podrobně prozkoumán.

Nekontrolované analýzy poskytují diskrepantní závěry.

Podle první z nich je léčba EGFR-TKI zatížena v počátku léčby (během 12 měsíců po zahájení) častým výskytem SRE [4]. Proti výše uvedenému svědčí výsledky jiné analýzy z klinické praxe, dle níž pacienti léčení EGFR-

Graf 2 | Markery kostní remodelace (analyzováno na přístroji Roche Cobas) a užívaná léčba



BF – bisfosfonáty **DMAb** – denosumab **S-CTX** – sérový C-terminální příčně vázaný telopeptid kolagenu typu 1 **S-P1NP** – sérový N-terminální propeptid prokolagenu typu 1

-TKI vykazovali nízkou incidenci SRE, přičemž užití preparátů různých generací EGFR-TKI bylo spojeno s jejich obdobným výskytem [5]. Inhibice EGFR afatinibem in vitro suprimuje RANKL-indukovanou formaci osteoklastů v kultuře makrofágů kostní dřene, inhibuje expresi markerových genů osteoklastů a upreguluje expresi negativních modulatorových genů a suprimuje resorpční aktivitu osteoklastů. Afatinib může snižovat i nádorovou osteolýzu [6].

Závěr

U pacientky léčené EGFR-TKI 2. generace afatinibem jsme pozorovali supresi markerů kostní remodelace a vzestup BMD. Tyto změny byly dále potencovány aplikací denosumabu v onkologickém dávkování. Tato zjištění poukazují na potřebu dalšího preklinického výzkumu užívaných EGFR-TKI. Ten by mohl poskytnout podklady ke klinickému zkoumání u pacientů s NSCLC – uživatelů EGFR-TKI se zvláštním zřetelem na rozvoj kostních metastáz, SRE a ONJ.

Neměla by zapadnout ani skutečnost, že moderní komplexní onkologická terapie zajistila 5leté přežití pa-

cientky s generalizací plicního tumoru již v okamžiku diagnózy.

Literatura

1. Schneider MR, Sibilia M, Erben RG. The EGFR network in bone biology and Pathology. *Trends Endocrinol Metab* 2009; 20(10): 517–524. Dostupné z DOI: <<http://dx.doi.org/10.1016/j.tem.2009.06.008>>.
2. Qi Y, Xia X, Shao L et al. An updated network meta-analysis of EGFR-TKI and combination therapy in the first-line treatment of advanced EGFR mutation positive non-small cell lung cancer. *Front Oncol* 2022; 12: 616546. Dostupné z DOI: <<http://dx.doi.org/10.3389/fonc.2022.616546>>.
3. Wang F, Wei S, Zhang Z et al. Osimertinib: Another medication related to ONJ? *Front Pharmacol* 2022; 13: 947947. Dostupné z DOI: <<http://dx.doi.org/10.3389/fphar.2022.947947>>.
4. Laganá M, Gurizzan C, Roca E et al. High prevalence and early occurrence of skeletal complications in EGFR mutated NSCLC patients with bone metastases. *Front Oncol* 2020; 10: 588862. Dostupné z DOI: <<http://dx.doi.org/10.3389/fonc.2020.588862>>.
5. Mandruzzato M, Cortinovis DI, Fassi E et al. EP08.02–172 Effect of EGFR Inhibition on Bone Health in NSCLC Patients without Skeletal Metastasis. *J Thor Oncol* 2022; 17(9): S488. Dostupné z DOI: <<http://dx.doi.org/10.1016/j.jtho.2022.07.854>>.
6. Ihn JH, Kim JA, Bae YC et al. Afatinib ameliorates osteoklast differentiation and function through downregulation of RANK signaling pathways. *BMB Rep* 2017; 50(3):150–155. Dostupné z DOI: <<http://dx.doi.org/10.5483/bmbrep.2017.50.3.223>>.