

# Acetabuloplastika v liečbe závažnej dysplázie bedrového kĺbu: kazuistika

## Acetabuloplasty in therapy of severe dysplasia of the hip: case report

Pavol Rendek, Matúš Halas, Paulína Kubičková, Jana Bevilaqua, Milan Kokavec

Ortopedická klinika LF UK a Národný ústav detských chorôb, Bratislava

✉ **MUDr. Pavol Rendek** | rendek.ortopedia@gmail.com | www.nudch.eu

Received | Doručeno do redakce | Doručené do redakcie 23. 2. 2024

Accepted | Přejato po recenzii | Prijaté po recenzii 15. 3. 2024

### Abstrakt

Vývojová dysplázia bedra (Developmental Dysplasia of the Hip – DDH) je preartrotická chyba bedrového kĺbu vyžadujúca terapiu už od novorodeneckého veku. Slovenská populácia vykazuje nadpriemernú incidenciu DDH, preto je v Slovenskej republike zavedený skrining bedrového kĺbu metódou tzv. trojitého sita. Pri zistení najzávažnejšej formy dysplázie – luxácie bedrového kĺbu a prekážok brániacich repozícii hlavy stehennej kosti do acetabula, je indikovaná operačná liečba. Pri operácii je vykonaná evakuácia acetabula, teda odstránenie všetkých repozičných prekážok. Následne je doplnená acetabuloplastika podľa Degu a kapsuloplastika. V niektorých prípadoch je nutné stehennú kosť derotovať a skrátiť tak, aby bola zaistená stabilita bedra. V našej kazuistike publikujeme operačný priebeh a pooperačný výsledok u pacientky so subluxáciou hlavy femuru a výrazným zarastením acetabula fibróznym tukovým tkanivom. Pacientka je rok od operačnej liečby, acetabuloplastika poskytuje výborné krytie hlavy stehennej kosti. Hybnosť v bedre je zachovaná a k rozvoju avaskulárnej nekrózy nedošlo.

**Kľúčové slová:** acetabuloplastika – vývojová dysplázia bedra

### Abstract

Developmental dysplasia of the hip (DDH) is a prearthrotic hip defect requiring therapy from neonatal age. The Slovak population has an above-average incidence of DDH, which is why hip screening using the triple-screen method has been introduced in the Slovak Republic. When the most severe form of dysplasia is detected – hip luxation and obstructions preventing the reposition of the femoral head into the acetabulum, surgical treatment is indicated. During surgery, evacuation of the acetabulum is performed, i.e. removal of all repositioning obstacles. Subsequently, a Dega acetabuloplasty and capsuloplasty are performed. In some cases, the femur has to be derotated and shortened to ensure hip stability. In our case report, we publish the operative course and postoperative outcome in a patient with sublaxation of the femoral head and significant overgrowth of the acetabulum with fibrous adipose tissue. The patient is one year postoperatively and the acetabuloplasty provides excellent coverage of the femoral head. Hip mobility is preserved and there has been no development of avascular necrosis.

**Key words:** acetabuloplasty – developmental dysplasia of the hip

### Úvod

Vývojová dysplázia bedrového kĺbu (Developmental Dysplasia of the Hip – DDH) je ochorenie, ktoré vedie k bolesti, zníženej funkcii a predčasnej artróze [1]. Pri jej najzávažnejšej forme – úplnej luxácii je končatina skrátená,

chôdza je sprevádzaná výrazným krívaním a môže sa vyvinúť aj sekundárna skolióza. Pri bilaterálnej luxácii však môže byť postihnutý jedinec dlho asymptomaticky [2].

Dysplázia znamená „zlý vývoj“, okraje jamky nie sú plne vyvinuté a acetabulum je veľmi plytké. To spôsobuje nestabilitu bedrového kĺbu a preťažovanie vonkajšieho obvodu jamky (obr. 1).

Incidenca DDH je na Slovensku 4,8 na 1 000 živo narodených detí, ak berieme do úvahy všetky stupne dysplázie vyžadujúcej liečbu – ultrasonografický stupeň IIb a vyššie podľa Grafa [3]. Štúdie, ktoré mapujú incidencia DDH v našom regióne, často uvádzajú zvýšenú incidencia, pretože k patologickým nálezom radia aj fyziologicky nezrelé bedrové kĺby typu IIa podľa Grafa. Na Slovensku sa vykonáva povinný ultrasonografický skrining bedra novorodencov. Prvé vyšetrenie je klinické a vykonáva ho pediater alebo ortopéd ihneď pri narodení. Ďalšie dve vyšetrenia sú klinické aj ultrasonografické a vykonáva ich ortopéd. Podľa závažnosti postihnutia sa odporúča široké balenie, abdukčná perinka, abdukčné ortézy alebo Pavlíkove strmene. Ak je bedro nestabilné a hlava stehennej kosti sa pri manipulácii ľahko dostáva von z jamky (pozitívny „klik fenomén“), je potrebná pevnejšia fixácia v sadrovej spíke. Ak sú v kĺbnej jamke prítomné repozíčné prekážky, ktoré zabraňujú repozícii hlavy do acetabula, je nutné operačné riešenie – evakuácia acetabula, plastika acetabula a niekedy aj osteotómia stehennej kosti.

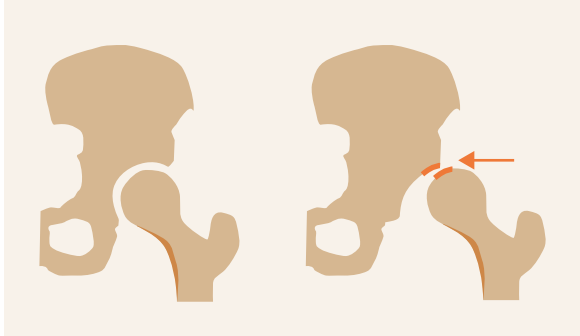
Pri acetabuloplastike sa využíva prítomnosť triradiátnej chrupavky acetabula v detskom veku. Táto chrupavka je oveľa ohybnejšia ako kostné tkanivo a umožňuje ohnutie striešky acetabula do požadovaného tvaru (obr. 2). Dysplastické, plytké a eliptické acetabulum sa mení na sférické a dostatočne hlboké. Acetabuloplastika je možná len vtedy, ak je prítomná triradiátna chrupavka. Čím nižší vek dieťaťa, tým lepšia je remodelačná schopnosť acetabula. Operačné riešenie býva indikované už od 6 mesiacov a ideálne je definitívne dyspláziu vyriešiť v predškolskom veku.

U pacientov s dyspláziou bedra často pozorujeme zvýšenú anteverziju krčku stehennej kosti, čo znamená, že krčok stehennej kosti smeruje viac dopredu. V niektorých prípadoch je pri operácii dysplázie tento uhol upraviť derotáciou a zafixovať osteosyntetickou dlahou (obr. 3).

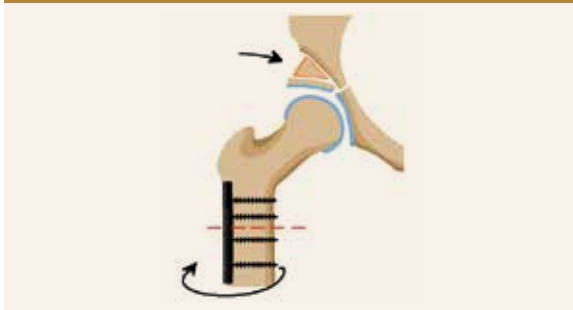
### Kazuistika

8-mesačné dievča bolo odoslané s podozrením na DDH do ambulancie Ortopedickej kliniky LF UK a Národného ústavu detských chorôb (NÚDCH) v Bratislave. Ultrasonografický skrining pacientke nebol v obvode vykonaný pre zanedbanie starostlivosti o dieťa zo strany rodičov. Na ultrasonografickom vyšetrení v ambulancii ortope-

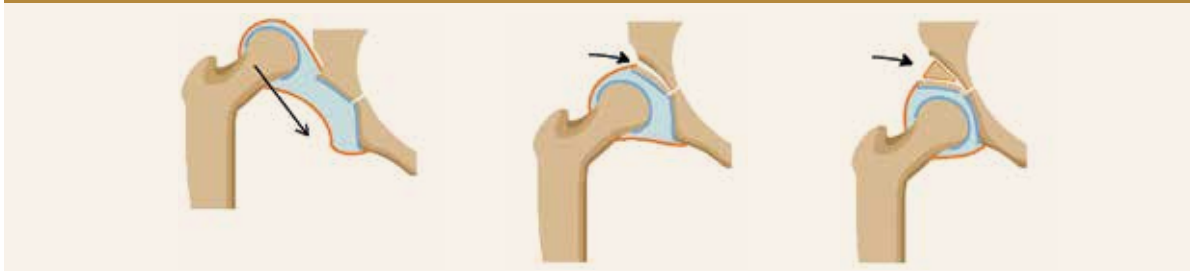
**Obr. 1 | Dysplázia bedra spôsobuje predčasnú artrózu kĺbu.** Prevzaté z WWW: <<http://detskeklyb.sk>>. Použité so súhlasom autorov (Rendek P et al).



**Obr. 3 | Schéma derotačnej osteotómie pre zvýšenú anteverziju krčku femuru.** Prevzaté z WWW: <<http://detskeklyb.sk>>. Použité so súhlasom autorov (Rendek P et al).



**Obr. 2 | Princíp acetabuloplastiky – sklopenie striešky acetabula okolo ohybnej triradiátnej chrupavky.** Na zaistenie polohy acetabulárneho fragmentu sa použije trojuholníkový kostný štep. Prevzaté z WWW: <<http://detskeklyb.sk>>. Použité so súhlasom autorov (Rendek P et al).



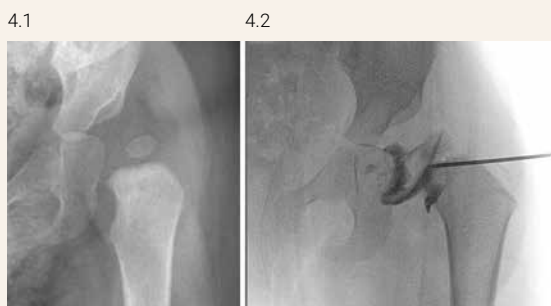dickej kliniky bola pozorovaná subluxácia bedra typu III podľa Grafa. U všetkých pacientov s DDH je indikované predoperačné artrografické vyšetrenie na overenie prítomnosti reperičných prekážok v bedrovom kĺbe [4]. Artrografia u pacientky potvrdila prítomnosť výrazných reperičných prekážok aj dyspláziu acetabula, ktorá vyžadovala operačnú liečbu (obr. 4).

Operačný výkon sa aj u najmenších detí vykonáva v celkovej anestézii. Všeobecne platí, že miera rizika peridiatrickej anestézie je nepriamo úmerná veku pacienta [5]. Krátka jednorazová celková anestézia je však bezpečná aj pre dieťa do 3 rokov [6]. Operačná intervencia u pacientky spočívala v otvorení bedrového kĺbu (artrotómia) a odstránení reperičných prekážok z dna acetabula

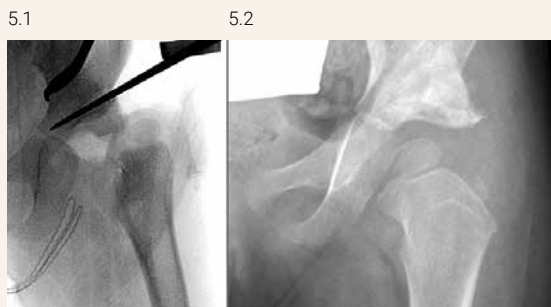(evakuácia). Následne bola vykonaná plastika acetabula podľa Degu [7], pri ktorej sa prečala laterálna kortika ilickej kosti a časť rastovej chrupavky acetabula bola využitá ako ohybové miesto acetabulárneho fragmentu (obr. 5). Ako posledný krok je vykonaná resektia mediálnej časti kĺbneho puzdra a kapsuloplastika. V tomto prípade nebola indikovaná derotačná osteotómia stehennej kosti, pretože anteverzia krčku stehennej kosti nebola vyššia ako 55 stupňov a stabilita bedra po acetabuloplastike bola vyhovujúca.

Pacientka je viac ako rok po operačnom výkone, nemá bolesti, kontrolné RTG-snímky ukazujú dobré krytie hlavy stehennej kosti, bez rozvoja avaskulárnej nekrózy, bez známkov reziduálne dysplázie (obr. 6). Pacientka chodí bez náznaku krívania, dolné končatiny sú zhodnej dĺžky, hybnosť ľavého bedra je symetrická v porovnaní s pravou stranou: flexia 135°, abdukcia vo flexii 85°, intrarotácia vo flexii 75°.

**Obr. 4 |** (vľavo 4.1) Dysplázia a subluxácia ľavého bedra na natívnej RTG-snímke. (vpravo 4.2) Snímkovanie s kontrastnou látkou potvrdilo hypertrofiu tukového telesa na dne acetabula, hypertrofické ligamentum capitis femoris a ligamentum transversum acetabuli. Kostný model acetabula je výrazne dysplastický, avšak chrupavčitý model je dostatočný, prítomné je aj hypertrofické labrum. Snímka je publikovaná so súhlasom autorov



**Obr. 5 |** (vľavo 5.1) Peroperačná RTG-snímka pri acetabuloplastike – prerušenie vonkajšej kortiky ilickej kosti a ohnutie acetabulárneho fragmentu na rastovej chrupavke acetabula. (vpravo 5.2) Výsledok 6 týždňov od operácie. Stabilné bedro s dostatočným krytím. Snímka je publikovaná so súhlasom autorov

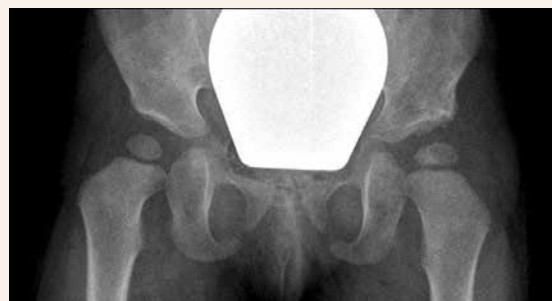

## Diskusia

Štúdie, ktoré popisujú výskyt DDH v našom regióne často uvádzajú jej zvýšenú incidenciu, pretože k patologickým nálezom radia aj fyziologicky nezrelé bedrové kĺby typu IIa podľa Grafa [8,9]. Iné citované štúdie zas vznikli pred rokom 1990, teda pred zavedením ultrasonografických metód a incidenciu DDH značne nadhodnocujú [10,11,12]. Ak by sme však brali do úvahy len štúdie, ktoré používali ultrasonografické hodnotenie podľa Grafa a k DDH zaradili všetky stupne vyžadujúce terapiu, teda stupeň IIb a vyššie, incidencia by bola porovnateľná s výsledkami domácej štúdie [3].

Vzhľadom na pomerne špecifický priamy predný operačný prístup k bedrovému kĺbu a nutnosť šetrenia nutričných ciev hlavy stehennej kosti by mala byť operačná liečba sústredená do centier so skúsenosťou v operačnom prístupe k bedrovému kĺbu [13].

**Obr. 6 |** RTG-snímka 15 mesiacov od operácie. Výborné krytie hlavy stehennej kosti, bez reziduálnej dysplázie a bez známkov rozvoja avaskulárnej nekrózy. Snímka je publikovaná so súhlasom autorov



U pacientky, ktorá bola predmetom tejto kazuistiky, by pripadala do úvahy aj derotačná ostetotómia stehennej kosti, ktorá však pre relatívne malú anteverziu krčku stehennej kosti a dobrú stabilitu bedra po acetabuloplastike nebola indikovaná.

## Záver

V prípade otvorenej repozície bedra pri závažnej dysplázii je nevyhnutné vziať do úvahy priebeh okolitých anatomických štruktúr. Zvlášť dôležité je zachovanie nutritívnych ciev. Pri ich narušení dochádza k ireverzibilnému poškodeniu hlavy stehennej kosti – avaskulárnej nekróze, ktorá predstavuje závažné poškodenie bedra a urýchlenie jeho opotrebovania. Ošetrovanie preto musí byť veľmi starostlivé a sústredené do centier so skúsenosťou s ošetrovaním tohto typu ochorenia už v rannom detskom veku.

## Literatúra

- Jacobsen S. Adult hip dysplasia and osteoarthritis: studies in radiology and clinical epidemiology. *Acta Orthop Suppl* 2006; 77(324): 1–37.
- Weinstein SL. Natural history of congenital hip dislocation (CDH) and hip dysplasia. *Clin Orthop Relat Res* 1987; 225: 62–76.
- Kokavec M, Gerincová E, Sameková H et al. Vývojová dysplázia bedra a jej prevencia pomocou ultrasonografie. *Novinky v pediatrii III. XVI. Gertlákov deň. Bratislava* 2006.
- Rendek P, Kokavec M, Chládek P. Arthrografia bedrového kĺbu u detí a adolescentov. *Bedeker zdravia* 2020; 3.
- Nedomová B, Hargaš M. Základné princípy anestézie u novorodencov. *Pediatr Prax* 2019; 20(3): 108–111. Dostupné z WWW: <<https://www.solen.sk/sk/casopisy/pediatria-pre-prax/zakladne-principy-anestezie-u-novorodencov>>.
- Nedomová B. Celková anestézia a neurotoxicita: Aké sú naše súčasné poznatky? *Pediatr Prax* 2018; 19(4): 165–168.
- Krieg AH, Hefti F. Acetabuloplasty – The Dega and Pemberton technique. *Orthopäde* 2016; 45: 653–658. Dostupné z DOI: <<http://dx.doi.org/10.1007/s00132-016-3295-0>>.
- Vencáľková S, Janata J. Evaluation of screening for developmental dysplasia of the hip in the Liberec region in 1984–2005. *Acta Chir Orthop Traumatol Cech* 2009; 76(3): 218–224. Dostupné z DOI: <<http://dx.doi.org/10.55095/achot2009/040>>.
- Poul L, Bajarová J, Sommernitz M. Early diagnosis of congenital dislocation of the hip. *J Bone Joint Surg Br* 1992; 74(5): 695–700. Dostupné z DOI: <<http://dx.doi.org/10.1302/0301-620X.74B5.1527115>>.
- Tomas V. Incidence and treatment of inborn dysplasia of the hip joint in the region of Bardejov in the period of 1984–1988. *Acta Chir Orthop Traumatol Cech* 1989; 56(6): 502–506.
- Drimal J. The role of exogenous factors in etiology of congenital hip dislocation: socio-epidemiological study. *Acta Chir Orthop Traumatol Cech* 1989; 56(5): 457–464.
- Polivka D. Incidence of dysplasia of the hip joint in Czechoslovakia. *Acta Chir Orthop Traumatol Cech* 1973; 40(6): 507–515.
- Rendek P, Bevilaqua J, Janečková P et al. Priebeh nutritívnych ciev hlavy stehennej kosti a jej implikácie v chirurgii bedra. *Ladzianskeho anatomický zborník 2021. Univerzita Komenského v Bratislave: Bratislava* 2021. ISBN 978–80–223–5302–1.