

Insuficientná zlomenina ramienka lonovej kosti – „typická“, alebo „atypická“: kazuistika

Insufficiency fracture of the pubic ramus – „typical“ or „atypical“: a case report

Ján Kl'oc jr¹, Boris Šteňo²

¹Oddelenie ortopedie, FNŠP J.A. Reimana Prešov

²II. ortopedicko-traumatologická klinika LF UK a UNB, Bratislava

✉ **doc. MUDr. Boris Šteňo, PhD.** | steno@pe.unb.sk | www.unb.sk

Received | Doručené do redakcie | Doručeno do redakce 29. 6. 2022

Accepted | Prijaté po recenzii | Přijato po recenzi 30. 7. 2022

Abstrakt

Insuficientné zlomeniny vznikajú pri normálnej záťaži na patologicky oslabenú kosť, predovšetkým v dôsledku osteoporózy. Atypické zlomeniny femuru sú popísané ako komplikácia dlhodobého užívania bisfosfonátov. Vzhľadom k starnutiu populácie sa incidencia insuficientných fraktúr, ako aj atypických zlomenín femuru, zvyšuje. Rovnako problémom je ich včasná diagnostika, keďže na prvotnej natívnej RTG-snímkach bývajú často prehliadnuté. Prezentujeme prípad pacientky, dlhodobo liečenej denosumabom, s atraumatickou zlomeninou dolného ramienka lonovej kosti. Vzhľadom k predĺženému kostnému hojeniu s neobvyklým obrazom hojenia uvažujeme nad dlhodobou anti-resorpčnou liečbou ako možnou príčinou vzniku zlomeniny ramienka lonovej kosti a faktorom ovplyvňujúcim hojenie insuficientnej fraktúry.

Kľúčové slová: atypická zlomenina – bisfosfonáty – insuficientná zlomenina – osteoporóza

Abstract

Insufficiency fractures occur in normal load on pathologically weak bone, as a result of osteoporosis. Atypical femoral fractures are well described complication of long term bisphosphonate use. With a growing geriatric population, the incidence of insufficiency fractures, as well as atypical femoral fractures, has increased. Also their early diagnostics is a problem, because they are often overlooked on first native X-ray. We present a case of patient, long-term treated with denosumab, who developed fracture of the pubic ramus. Because of delayed bone healing with unusual pattern we consider long-term anti-resorption therapy as a potential cause of the pubic ramus fracture or factor affecting the healing of insufficiency fracture.

Key words: atypical fracture – bisphosphonates – insufficiency fracture – osteoporosis

Úvod

Insuficientné zlomeniny sú typom stresových zlomenín, ktoré vznikajú pri normálnej záťaži na abnormálnu kosť. Je dôležité ich rozlíšiť od únavových zlomenín, ktoré vznikajú nezvyklým alebo nadmerným zaťažením zdravej kosti. Rovnako je nutné ich diferencovať od patologických zlomenín, ktoré sú dôsledkom lokálne patologicky oslabenej kosti, typicky v prípade kostných nádorov [1].

Insuficientné fraktúry najčastejšie vznikajú v prípadoch zníženia kostnej denzity, či už v štádiu osteopénie alebo osteoporózy. Môžu postihnúť ktorúkoľvek kosť, no najčastejšie sa s nimi stretávame v oblasti panvových kostí a krížovej kosti, chrbtice a bedrového kĺbu [2].

Osteoporotické zlomeniny ramienok lonových kostí predstavujú významný problém u starších pacientov,

neraz vyžadujú hospitalizáciu. Podrobnejšie zobrazovanie vyšetrenia potvrdzujú, že sa často jedná o komplexné fraktúry s koexistujúcimi zlomeninami acetabula a sakra [3].

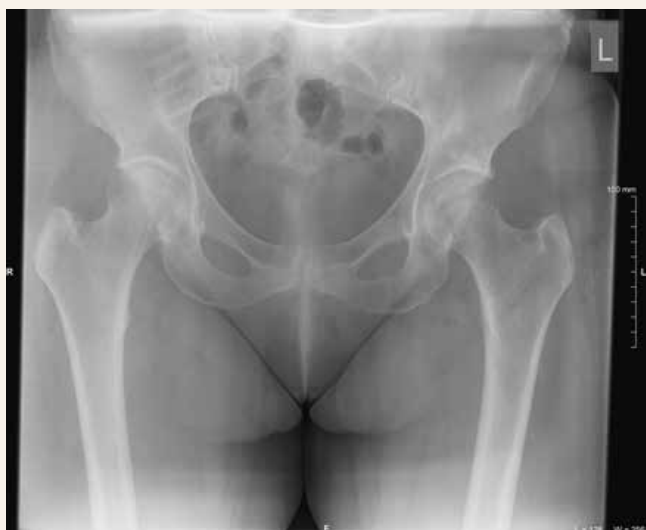Atypická zlomenina femuru je definovaná ako atraumatická alebo nízkoenergetická, lokalizovaná medzi subtrochanterickou a suprakondylárnou oblasťou femuru, s charakteristickými klinickými a rádiologickými rysmi [4]. Najčastejšie sú tieto zlomeniny považované za komplikáciu dlhodobej liečby bisfosfonátmi a denosumabom [4].

Prinášame prípad pacientky s atraumatickou zlomeninou dolného ramienka lonovej kosti s predĺženým kostným hojením po predošlej antiresopčnej liečbe. Diskutujeme o dĺžke a obraze kostného hojenia, aspektoch diagnostiky a terapie „typickej“ osteoporotickej zlomeniny a atypickej zlomeniny femuru.

Kazuistika

55-ročná žena, 4 roky liečená denosumabom pre manifestnú osteoporózu po ovariektómii, bola ošetrovaná na spádovej ortopedickej ambulancii pre náhle vzniknutú bolesť v oblasti pravej slabiny, ktorú pocítila pri bežnej chôdzi 18. 11. 2021. Po prvotnej RTG-snímke panvy (obr. 1) bez nálezu traumatických či štrukturálnych zmien na kosti absolvovala chirurgické a ultrasonografické vyšetrenie za účelom vylúčenia inguinálnej hernie. Pri CT-vyšetrení panvy 25. 11. 2021 boli vylúčené čerstvé traumatické zmeny na zobrazenom skelete, na bedrových kĺboch bol popísaný nález koxartrózy I. stupňa, no v oblasti os sacrum vpravo v úrovni S1–S2 v blízkosti sakroiliakálneho skĺbenia boli prítomné morušovité lézie s veľkosťou do 12 mm, diferenciálne diagnosticky supponovaný stav po starších insuficientných fraktúrach.

Obr. 1 | Prvotná RTG-snímka bedrových kĺbov bez evidentného patologického nálezu



Stav bol uzavretý ako entezopatické bolesti v oblasti praveho bedrového kĺbu, no vzhľadom k neutíchajúcim bolestiam pri záťaži pravej dolnej končatiny a nutnosti odľahčovania za pomoci 2 nemeckých bariel, bolo 20. 1. 2022 vykonané MR vyšetrenie bedrových kĺbov s nálezom insuficientnej fraktúry horného aj dolného ramienka lonovej kosti vpravo v štádiu hojenia s pretrvávajúcim edémom kostnej drene a okolitých mäkkých štruktúr (obr. 2).

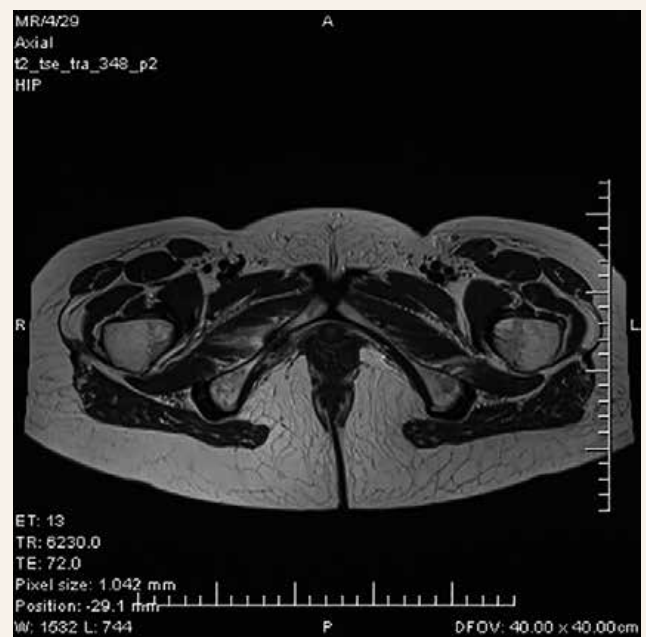
Po absolvovaní rehabilitačnej lokálnej liečby s minimálnym subjektívnym zlepšením stavu bola vykonaná 23. 3. 2022 kontrolná RTG-snímka panvy, na ktorej bola v oblasti dolného ramienka lonovej kosti evidentná kompletná lomná línia s výrazne sklerotickými okrajmi a s kranálnym zahrotením (obr. 3). Bola naďalej odporúčaná suplementácia vitamínu D, vápnika a zaťažovanie pravej dolnej končatiny podľa tolerancie bolesti. K subjektívnemu zlepšeniu a ústupu bolesti došlo pol rok od iniciálnych ťažkostí. Na kontrolnej RTG-snímke panvy 7. 6. 2022 bola zlomenina zhojená, bez evidentnej lomnej línie, bez prítomnosti hyperkalusu (obr. 4). Na RTG-snímke stehien v júni 2022 neboli prítomné známky atypickej zlomeniny femuru.

Počas celej doby liečby osteoporózy denosumabom a suplementami vitamínu D a vápnika sa kontrolovaná hodnota BMD (BMD – Bone Mineral Density) pohybovala v zóne osteoporózy bez výrazného zlepšenia.

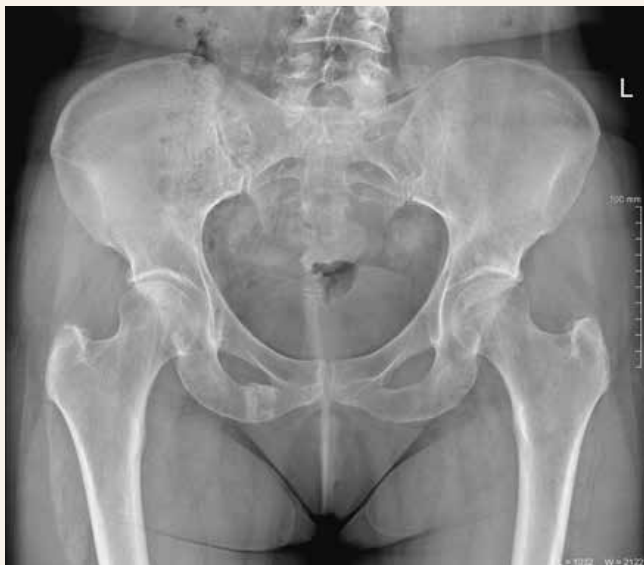Diskusia

Zlomenina dolného ramienka lonovej kosti v nami popísanom prípade nebola identifikovaná na RTG-snímke

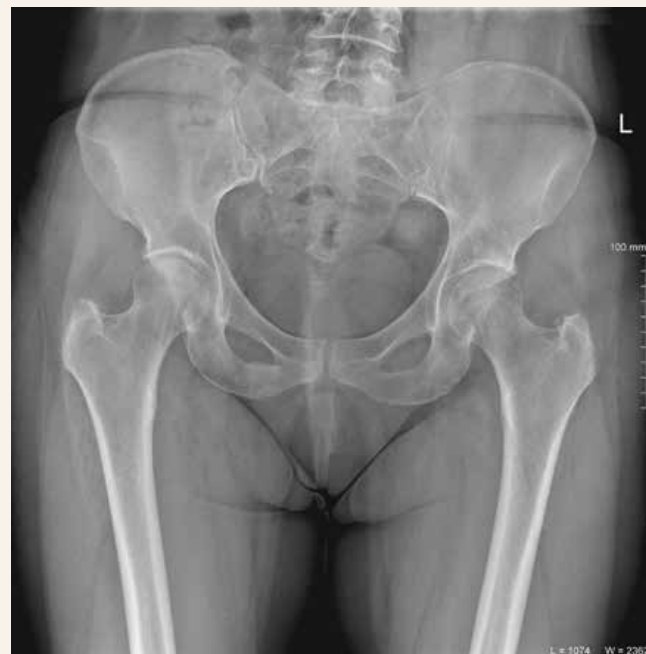Obr. 2 | MRI-vyšetrenie 2 mesiace od začiatku bolesti s popísanou insuficientnou zlomeninou dolného ramienka lonovej kosti vpravo



Obr. 3 | RTG-sníмка panvy 4 mesiace po začiatku ťažkostí s evidentnou pretrvávajúcou lomnou líniou v oblasti dolného ramienka lonovej kosti vpravo so sklerotickými okrajmi a kraniálnym zahrotením



Obr. 4 | Kontrolná RTG-sníмка panvy 7. mesiac po začiatku ťažkostí so zhojením zlomeniny dolného ramienka lonovej kosti vpravo bez prítomnosti hyperkalusu



a taktiež pri CT-vyšetrení realizovanom týždeň po začiatku ťažkostí. Cabarrus et al [5] pri analýze pacientov s insuficientnými fraktúrami v oblasti panvy a femuru zistili, že MRI-vyšetrenie potvrdilo zlomeninu v 128 zo 129 (99 %) prípadov a CT-vyšetrenie detegovalo len 89 zo 129 (69 %) fraktúr. Rovnako vysoko senzitívna z hľadiska včasnej diagnostiky je kostná scintigrafia, či už pri zlomeninách insuficientných, únavových alebo atypických [1,2].

Vzhľadom k predĺženému kostnému hojeniu, obrazu a charakteru kostného hojenia vyvstáva otázka, či sa u našej pacientky jednalo o „typickú“ insuficientnú fraktúru pri osteoporóze, alebo o zlomeninu s črtami podobnými atypickej zlomenine femuru, ktorá môže vzniknúť ako dôsledok zníženého kostného obratu pri dlhodobom užívaní bisfosfonátov.

Patel et al [6] prezentovali podobný prípad pacientky, u ktorej po 5 rokoch liečby bisfosfonátmi vznikla atypická zlomenina femuru a po ďalších 3 rokoch liečby došlo k spontánnej zlomenine oboch ramienok lonových kostí vľavo. Histomorfologické vyšetrenie vzorky z hrebeňa lopaty bedrovej kosti vylúčilo malignitu a poruchu kalcifikácie, zistilo normálny až mierne znížený kostný obrat, čo korelovalo so zníženými hodnotami markerov kostného obratu. Na RTG bolo prítomné zhrubnutie kortikálnej kosti a zobákovité zahrotenie v mieste zlomeniny diafýzy femuru a rovnako zobákovité zahrotenie popísali aj na okrajoch zlomeniny ramienok lonových kostí. Na základe týchto nálezov supponovali, že spontánne zlomeniny panvy s abnormálnymi charakte-

ristikami u pacientov s atypickou zlomeninou femuru môžu súvisieť s dlhodobou liečbou bisfosfonátmi [6].

Dĺžka hojenia atypických zlomenín femuru a insuficientných fraktúr varíruje. Pri konzervatívne liečených, nízkoenergetických zlomeninách ramienok lonových kostí, vyskytujúcich sa u geriatrickej populácie s osteoporózou, dochádza ku zhojeniu a subjektívnemu zlepšeniu stavu pacientov spravidla po 4–6 týždňoch [2,3,7]. Avšak zlomeniny ramienok lonových kostí sú často u tejto populácie spojené s konkomitantnou zlomeninou zadnej časti panvového kruhu, čím sa stávajú nestabilné a vyžadujú si dlhšiu liečbu, niekedy aj chirurgickú, v zmysle sakroplastiky alebo osteosyntézy (sakroiliakálna stabilizácia) [7]. Pri atypických zlomeninách femuru je obvykle prítomné rôzne dlhé prodromálne štádium bolestí bez pozitívneho RTG-nálezu a častým problémom je predĺžené kostné hojenie s ev. rozvojom pseudoartrózy, či už zlomenín liečených konzervatívne alebo chirurgicky [4,8].

RTG-obraz atypických a insuficientných zlomenín má isté spoločné charakteristiky, no niektoré sú naopak špecifické. Pri insuficientných fraktúrach je prítomná periostálna reakcia progredujúca do formácie kalusu u diafyzárnych zlomenín a lineárna skleróza s rozšírením corticalis u metafyzárnych a epifyzárnych zlomenín [1]. Atypické zlomeniny sa patognomicky popisujú ako jednoduché priečne, alebo krátke šikmé zlomeniny v subtrochanterickej, alebo diafyzárnej oblasti s unikortikálnym „zobákom“ v oblasti kortikálnej hypertrofie [8]. Transverzálny priebeh zlomeniny v laterálnom kor-

texe sa ukázal byť kľúčovým pri rozpoznávaní atypickej zlomeniny od osteoporotickej [4]. Bola vyhodnotená vysoká senzitivita (93,6 %) a špecificita (95,5 %) tohto ukazovateľa pri určovaní typu zlomeniny [9,10].

Ak by sme považovali zlomeninu nami popísanej pacientky za „atypickú“, bola by na mieste otázka vysadenia antiresorpčnej liečby. Ak by sa jednalo o osteoporotickú insuficientnú fraktúru, bolo by vhodné pokračovanie v liečbe denosumabom, aj vzhľadom k pretrvávajúcim nízkym hodnotám BMD. V oboch prípadoch je potrebná suplementácia vitamínu D a vápnika. Ako riešenie sa črtá podávanie teriparatidu, ktorý býva indikovaný jednak pri liečbe osteoporózy bez efektu bisfosfonátov, rovnako aj pri liečbe atypických zlomenín femuru [4].

Záver

Insuficientné zlomeniny, ako aj atypické zlomeniny femuru, predstavujú problém z hľadiska ich včasnej diagnostiky a následnej liečby. V nami prezentovanom prípade spontánnej fraktúry ramienka lonovej kosti u pacientky na dlhodobej liečbe denosumabom, boli pozorované charakteristiky podobné pre atypické zlomeniny femuru. Je potrebný ďalší výskum na určenie rizika dlhodobej liečby bisfosfonátov na vznik atypických zlomenín mimo oblasť stehennej kosti a miery vplyvu antiresorpčnej liečby na hojenie osteoporotických insuficientných zlomenín.

Literatúra

1. Marshall RA, Mandell JC, Weaver MJ et al. Imaging Features and Management of Stress, Atypical, and Pathologic Fractures. *Radiographics* 2018; 38(7): 2173–2192. Dostupné z DOI: <<http://dx.doi.org/10.1148/rg.2018180073>>.
2. O'Connor TJ, Cole PA. Pelvic Insufficiency Fractures. *Geriatr Orthop Surg Rehabil* 2014; 5(4):178–190. Dostupné z DOI: <<http://dx.doi.org/10.1177/2151458514548895>>.
3. Van Berkel D, Herschkovich O, Taylor R et al. The truth behind the pubic rami fracture: identification of pelvic fragility fractures at a university teaching hospital. *Clin Med (Lond)* 2020; 20(Suppl 2): 113. Dostupné z DOI: <<http://dx.doi.org/10.7861/clinmed.20-2-s113>>.
4. Franekova L. Atypical femoral fractures – what's new? *Clinic Osteol* 2021; 26(4): 191–199.
5. Cabarrus MC, Ambekar A, Lu Y et al. MRI and CT of insufficiency fractures of the pelvis and the proximal femur. *AJR Am J Roentgenol* 2008; 191(4): 995–1001. Dostupné z DOI: <<http://dx.doi.org/10.2214/AJR.07.3714>>.
6. Patel V, Graves L, Lukert B. Pelvic fractures associated with long-term bisphosphonate therapy – case report. *J Musculoskelet Neuro-nal Interact* 2013; 13(2): 251–254.
7. Studer P, Suhm N, Zappe B et al. Pubic rami fractures in the elderly – a neglected injury? *Swiss Med Wkly* 2013; 143: w13859. Dostupné z DOI: <<http://dx.doi.org/10.4414/smw.2013.13859>>.
8. Klóc P, Tomcovcik L, Klóc J. Bilateral pathological sub-trochanteric fracture in a long-term biphosphonate user. *Acta Chir Orthop Traumatol Cech* 2011; 78(1): 77–81.
9. Adams AL, Xue F, Chantra JQ et al. Sensitivity and specificity of radiographic characteristics in atypical femoral fractures. *Osteoporos Int* 2017; 28(1): 413–417. Dostupné z DOI: <<http://dx.doi.org/10.1007/s00198-016-3809-y>>.
10. LeBlanc ES, Rosales AG, Genant HK et al. Radiological criteria for atypical features of femur fractures: what we can learn when applied in a clinical study setting. *Osteoporos Int* 2019; 30(6): 1287–1295. Dostupné z DOI: <<http://dx.doi.org/10.1007/s00198-019-04869-z>>.