

# Casus socialis: sociálny či medicínsky problém?

## Kazuistika

### Casus socialis: social or medical problem? Case report

Matúš Halas, Boris Liščák, Milan Kokavec

Ortopedická klinika LF UK a NÚDCH, Bratislava

✉ **MUDr. Matúš Halas** | matus.halas@nudch.eu | www.nudch.eu

Received | Doručené do redakcie | Doručeno do redakce 30. 1. 2022

Accepted | Prijaté po recenzii | Přijato po recenzi 10. 3. 2022

#### Abstrakt

Autori zhrnuli prípad 10-ročnej pacientky so súčasným výskytom vývojovej dysplázie bedrového kĺbu (DDH – Developmental Dysplasia of the Hip) a infantilnej idiopatickej skoliózy. Kazuistika zároveň popisuje komplikovaný terapeutický manažment pacientky v dôsledku zlého sociálno-ekonomického statusu a nedostatočnej spolupráce rodičov. Z týchto dôvodov došlo k významnej progresii nálezu s následnou potrebou konverzie na operačnú liečbu v 2 samostatných fázach.

**Kľúčové slová:** DDH – liečba – operačná liečba – skolióza – sociálno-ekonomický status

#### Abstract

The authors summarized a case of 10-year-old patient with developmental dysplasia of the hip (DDH) and infantile idiopathic scoliosis. The case report also describes the complicated therapeutic management of patient due to the poor socio-economic status and lack of cooperation of parents. As a result of non-compliance by the patient and parents, there was a significant progression with need to convert to surgical treatment in 2 separate phases.

**Key words:** DDH – scoliosis – socio-economic status – surgery – treatment

#### Úvod

Vývojová dysplázia bedrového kĺbu spája viaceré morfológické odchýlky a poruchy funkcie, ktoré sa v priebehu rastu dieťaťa vyvíjajú do fyziologického nálezu alebo do závažnej patológie [1]. Etiológia ochorenia je multifaktórná – medzi rizikové faktory zaraďujeme pozíciu v maternici (poloha koncom panvovým), ženské pohlavie, prvorođené dieťa a pozitívnu rodinnú anamnézu. Ochorenie býva často asociované aj s ďalšími deformitami ako napríklad metatarsus adductus a torticollis [2]. Incidencia ochorenia sa výrazne líši podľa rasy, použitej diagnostickkej modalitay a veku pacienta v čase stanovenia diagnózy. Incidencia sa pohybuje od 0,06 u Afričanov až po 76,1 na 1 000 živonarodených detí u pôvodných Američanov [3]. Hlavným cieľom liečby DDH je dosiahnuť správne postavenie hlavy femuru v acetábule, s následným správnym vývojom všetkých častí bedrového kĺbu.

U pacientov s včasne indikovanou konzervatívnou liečbou sú pozorované lepšie výsledky s menšou potrebou chirurgických výkonov [4].

Skolióza je definovaná ako laterálna deviácia normálnej vertikálnej línie chrbtice vo frontálnej rovine. Vykrivenie chrbtice do strany je spojené s rotačnými zmenami stavcov, ktoré generujú trojrozmerný charakter deformity. Je najčastejšou formou deformity chrbtice s prevalenciou v populácii asi 1–3 %, vo väčšej miere postihuje dievčatá ako chlapcov v pomere 2 : 1 [5]. Skoliózu môžeme rozdeliť na 3 základné typy – kongenitálnu, neuromuskulárnu a idiopatickú [6]. Idiopatický typ skoliózy je najčastejšou štruktúrnou formou skoliózy tvoriaci až 80 % všetkých prípadov, predpokladaná príčina vzniku je multifaktoriálna [5]. Vzhľadom na vek nástupu ochorenia môžeme idiopatické skoliózy rozdeliť na infantilný (vek nástupu 0 až 3 roky), juvenilný (3 až 10 rokov) a adolescentný typ

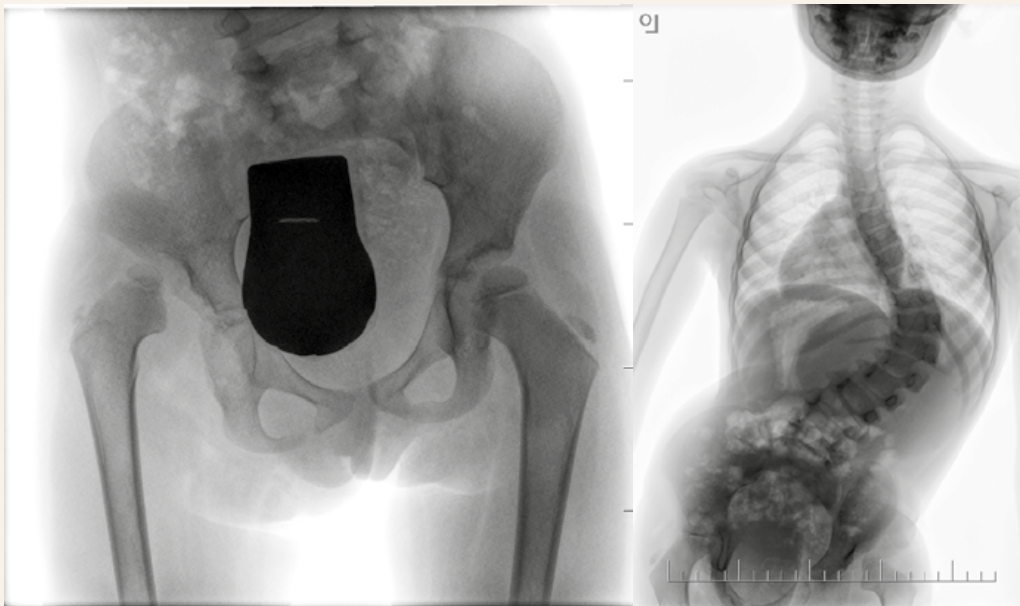
(po 10. roku života) [6]. Infantilná idiopatická skolióza predstavuje deformitu chrbtice, ktorá vzniká do 3. roku života dieťaťa, pričom tvorí približne 0,5 % z celkového počtu idiopatických skolióz [7]. Základom liečby pri tomto type skoliózy je sledovanie klinického stavu pacienta vzhľadom na spontánnu úpravu 90 % infantilných kriviek (resolventná infantilná idiopatická skolióza). V indikovaných prípadoch sa využíva na liečbu ortézovanie. V prípade neúspechu konzervatívnej terapie sú spôsoby operačnej liečby podobné ako pri vrodených typoch skolióz [5]. Infan-

tilná idiopatická skolióza môže byť asociovaná s neuroaxiálnymi abnormalitami, plagiocefáliou, kongenitálnymi chorobami srdca, mentálnou retardáciou a vývojovou dyspláziou bedrových kĺbov (DDH) [7].

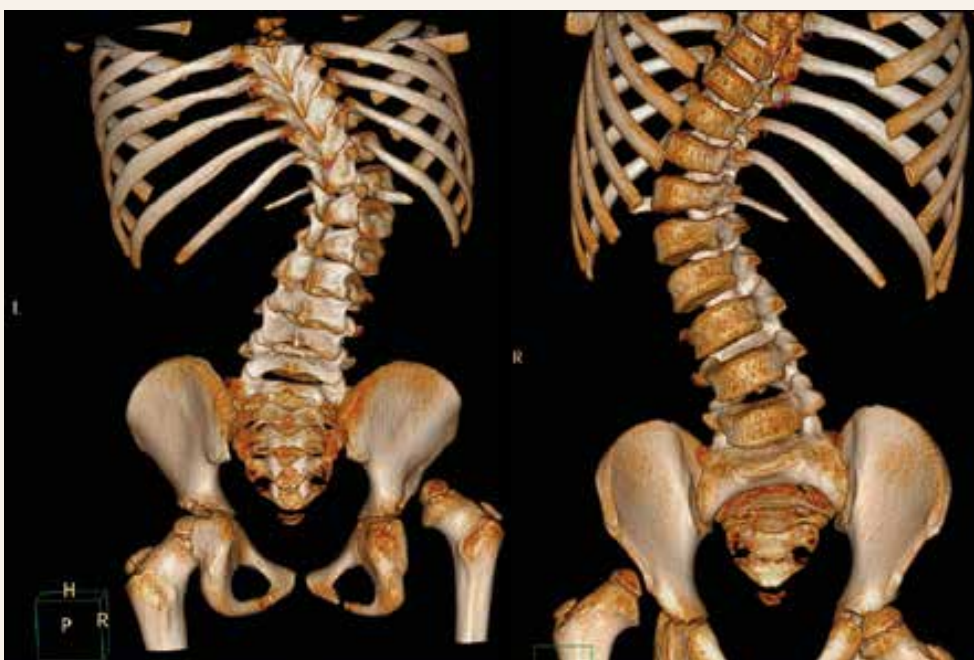### Kazuistika

10-ročná pacientka s anamnézou zlého socio-ekonomického statusu bola dlhodobo sledovaná a konzervatívne liečená rajónnym ortopédom pre DDH vpravo (boli indikované Pavlíkove remence) a pre bližšie nešpe-

**Obr. 1 | Inveterovaná ilická luxácia pravého bedrového kĺbu a výrazná torakolumbálna dextrokonvexná skoliotická krivka s rotačnou zložkou. Archív autora**



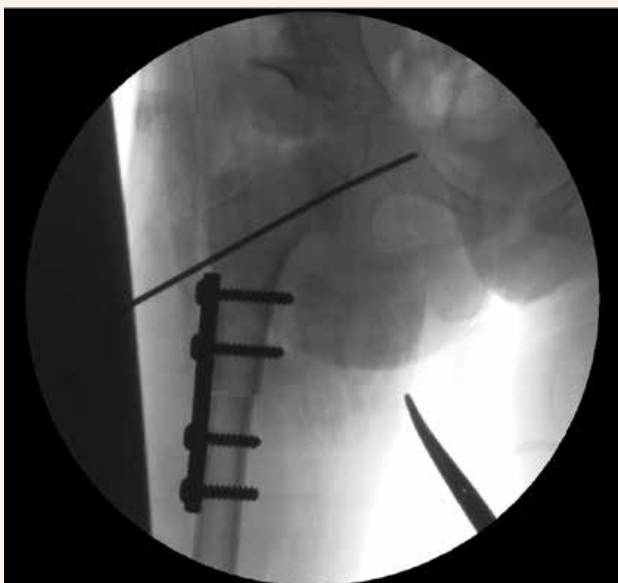**Obr. 2 | CT-vyšetrenie bedrových kĺbov a torakolumbálnej chrbtice s 3D-rekonštrukciou. Archív autora**



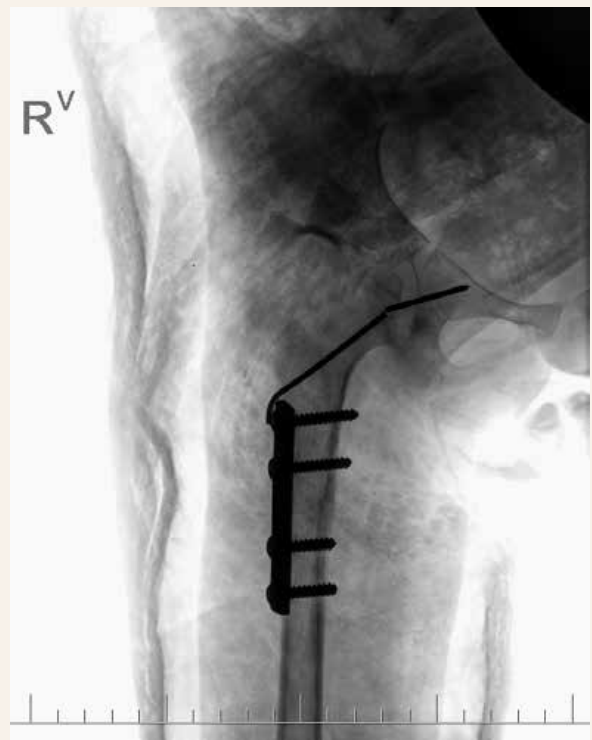cifikovanú infantilnú skoliózu (Kallabisova bandáž). Pacientka bola súčasne v sledovaní neurologickej ambulancie od novorodeneckého veku pre objektívny nález bližšie nešpecifikovanej centrálnej tonusovej poruchy (CTP). Podľa dostupných lekárskejších správ bola pacientka pre zhoršujúci sa klinický nález vo veku 13 mesiacov odoslaná za účelom konzultácie na Ortopedickú kliniku LF UK a NÚDCH. Vzhľadom na spomínané zlé sociálne zázemie pacientky a nedostatočnú spoluprácu zo strany rodičov nebolo vyšetrenie realizované. Dieťa bolo následne vyšetrené na našej klinike vo veku 6 rokov s progresiou klinického nálezu. V klinickom obraze dominovalo napádanie na pravú dolnú končatinu s jej skrútením o viac ako 2 centimetre a výrazná skolióza. Na RTG-snímkech bola verifikovaná inveterovaná vysoká ilická luxácia pravého bedrového kĺbu s dyspláziou acetábula a tvorbou neoacetábula, pri súčasne závažnej torakolumbálnej dextrokonvexnej skoliotickej krivke s rotačnou zložkou a uhlom zakrivenia približne 80 stupňov podľa Cobba (obr. 1). Na základe týchto nálezov bola u pacientky indikovaná hospitalizácia za účelom diagnostického doriešenia stavu. Počas hospitalizácie bolo pacientke doplnené neurologické a EMG-vyšetrenie, ktoré nepreukázalo patologický nález. Súčasne bolo doplnené zobrazenie magnetickou rezonanciou (MRI – Magnetic Resonance Imaging) miechy za účelom vylúčenia syndrómu pripútanej miechy. Pre lepšiu orientáciu a plánovanie operačných výkonov bolo doplnené vyšetrenie výpočtovou tomografiou (CT – Computed Tomography) bedrových kĺbov a torakolumbálnej chrbtice (obr. 2). Po skompletizovaní a zhodnotení výsledkov bola u pacientky indikovaná operačná liečba v 2 samostatných fázach. Vzhľadom

na pretrvávajúcu nespoluprácu zo strany rodičov pacientky bol operačný výkon realizovaný až vo veku 8 rokov. V 1. dobe bola u pacientky vykonaná operácia na pravom bedrovom kĺbe – artrografia bedrového kĺbu s následnou tenotómiou adduktorov a acetabuloplastikou, doplnená skracovacou a derotačnou osteotómiou pravého femuru. Pravý bedrový kĺb bol dočasne fixovaný jedným Kirschnerovým drôtom a pacientke bola naložená sadrová spika na 7 týždňov (obr. 3). Nedostatočné dodržiavanie pooperačného režimu s došľapovaním pacientky na sadrovú fixáciu viedlo k vzniku intraartikulárneho zalomenia Kirschnerovho drôtu (obr. 4). Vzhľadom na nález bol indikovaný revízný výkon s otvorením kĺbneho puzdra a extrakciou drôtu. Pacientka bola doliečovaná v Atlanta dlaha po dobu 3 týždňov s následnou rehabilitáciou. Následne bola v druhej fáze u dieťaťa plánovaná operačná liečba skoliózy. Na predoperačných RTG-snímkech bola viditeľná mierna progresia nálezu, pričom hlavná skoliotická krivka v torakolumbálnej oblasti s vrcholom krivky v oblasti stavcov Th12-L1 dosahovala uhol zakrivenia približne 90 stupňov podľa Cobba a proximálna torakálna krivka 40 stupňov podľa Cobba (obr. 5). Vzhľadom na nízky vek pacientky a na základe RTG a klinického nálezu bola indikovaná operácia systémom „rastúcich tyčí“ (SGGS – Shilla Growth Guidance System), obr. 5. Počas výkonu bola súčasne extrahovaná dlaha z proximálneho femuru. V pooperačnom období bol odporučený dočasný korzet a rehabilitačná liečba. Kontrolné

Obr. 3 | Peroperačná RTG-snímka. Archív autora



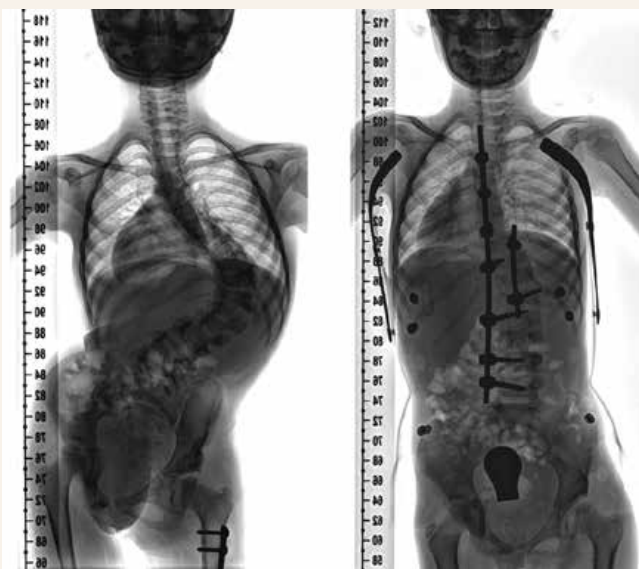
Obr. 4 | Zalomenie Kirschnerovho drôtu intraartikulárne. Archív autora



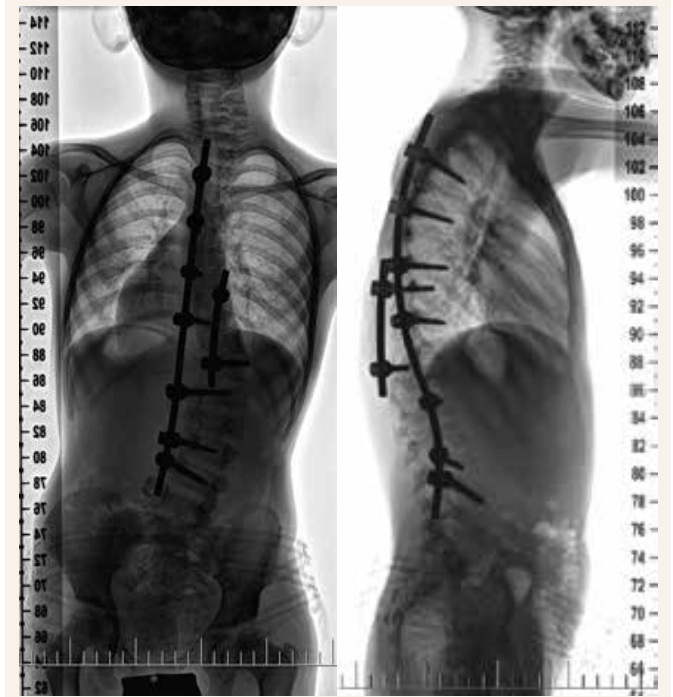RTG-vyšetrenie po 8 mesiacoch od operačného výkonu bolo s nálezom miernej straty korekcie, ktorá bola hodnotená ako primeraná rastu dieťaťa (obr. 6). Pri poslednej kontrole vo veku 10 rokov (t.j. 1,5 roka od operačného výkonu) bol klinický a RTG-nález u pacientky vzhľadom na prvotný predoperačný stav uspokojivý (obr. 7). Na RTG-snímках je viditeľná mierna migrácia (pull-out) distálnej skrutky vpravo (obr. 8). Pri klinickom vyšetrení bola pacientka plne mobilná, bez výraznejších obmedzení, avšak vzhľadom na habitus pacientky je prítomná podkožná prominencia oboch skrutiek vpravo. Pacientka nie je limitovaná v bežných aktivitách (lezie po

stromoch, robí kotrmelce, je pohybovo mimoriadne aktívna). Na RTG bedrových kĺboch je zreteľné pretrvávanie dysplázie acetábula vpravo, ale s dobrou centráciou hlavy femuru (obr. 8). V klinickom náleze pretrvávajú skrátene pravej dolnej končatiny o približne 2 cm, obmedzenie abdukcie o približne polovicu a rotácií o približne tretinu v porovnaní s kontralaterálnou stranou. Skrátene pravej dolnej končatiny je uspokojivo korigované orto-

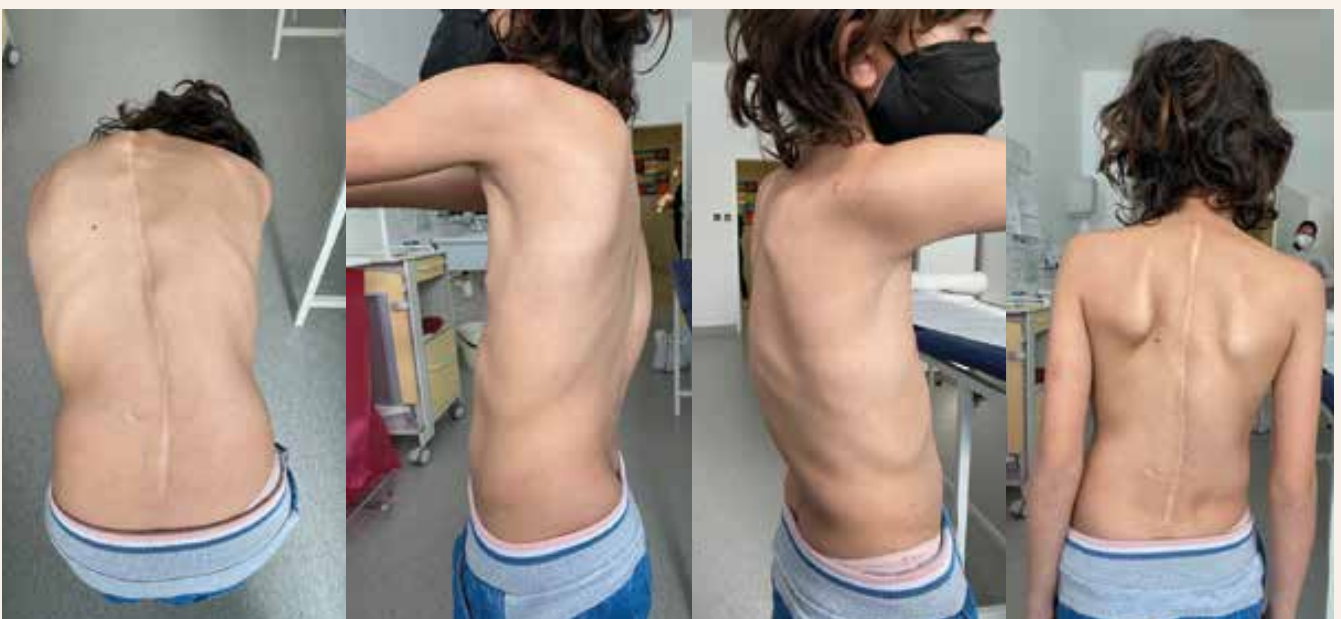Obr. 5 | RTG-snímka pred a po operačnom výkone. Archív autora



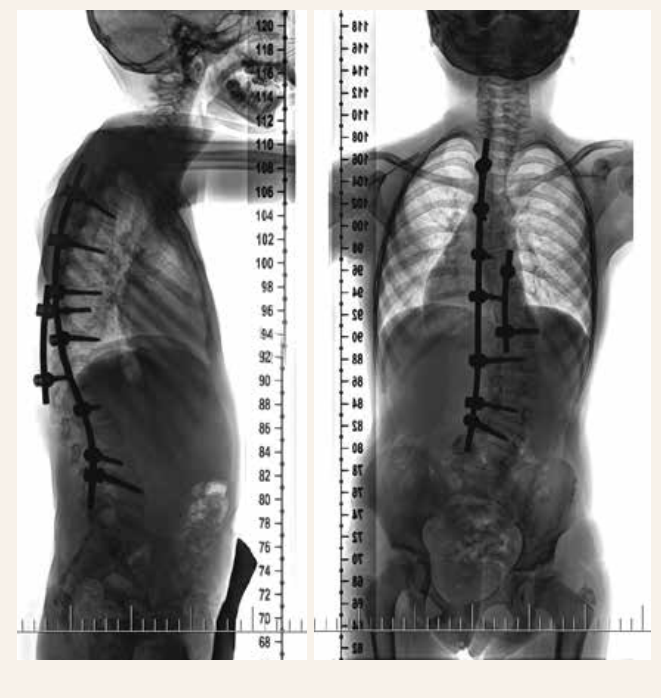
Obr. 6 | RTG-snímky 8 mesiacov od operačného výkonu na chrbtici. Archív autora



Obr. 7 | Klinický nález u pacientky 1,5 roka od operačného výkonu na chrbtici. Archív autora



**Obr. 8 | RTG-snímky pacientky při poslední kontrole vo věku 10 rokov. Archív autora**



pedickou obuvou. Súčasný klinický a RTG-nález je nateraz u pacientky hodnotený ako vyhovujúci.

## Diskusia

Segreto et al sa v rozsiahlej retrospektívnej štúdií zamerali na hodnotenie súčasného výskytu DDH u pacientov s infantilnou idiopatickou skoliózou, resp. EOS (Early Onset Scoliosis). Potvrdili vyššie riziko incidencie DDH u pacientov s EOS a adolescentnou idiopatickou skoliózou (AIS) ako v bežnej populácii, pričom u EOS je riziko viac ako 2-násobné v porovnaní s AIS (percentuálne sa DDH u EOS vyskytla v 3,9 % prípadov a u AIS to bolo 1,8 % prípadov). Medzi EOS zaraďujeme okrem infantilných idiopatických skolióz a juvenilných idiopatických skolióz aj kongenitálne, syndrómové a neuromuskulárne s nástupom pred 10. rokom života pacienta [8]. Pri retrospektívnom hodnotení pacientov s EOS vyšetrených na našej klinike v rokoch 04/2011–04/2021 sa u 149 sledovaných a liečených prípadoch vyskytla DDH ako komorbidity len u 2 pacientov, čo predstavuje približne 1,34 %. Len v jednom z uvedených prípadov bolo potrebné pristúpiť k operačnej liečbe. Samotnú incidenciu DDH vo svojej prospektívnej štúdií hodnotili Kokavec et al [9]. Sonografické vyšetrenie bedrových kĺbov realizovali u 4 356 novorodencov, pričom prvotná patológia bola identifikovaná u 301 bedrových kĺbov. Pri ďalšom sledovaní pacientov došlo v 280 prípadoch k spontánnej úprave stavu do 1 roka života bez nutnosti ďalšej liečby. Skutočná incidencia DDH bola stanovená na 4,8 na 1 000 bedrových kĺbov [9]. Na základe publi-

kovaných štúdií a po zhodnotení nášho súboru pacientov je riziko súčasného výskytu DDH a EOS relatívne vysoké.

Švec et al vo svojej publikácii opisujú prípad, kedy napriek platnému metodickému usmerneniu MZ SR o sonografickom skríningu bedrových kĺbov došlo u 5-ročnej pacientky k stanoveniu diagnózy DDH s vysokou bilaterálnou luxáciou bedrových kĺbov až vo veku 5 rokov. Tento prípad potvrdzuje dôležitosť dôsledného dodržiavania platných usmernení a postupov pri diagnostike a liečbe jednotlivých ochorení [10].

Nedomová et al vo svojej publikácii približujú náročnosť operačnej liečby skoliózy s potrebou multidisciplinárnej spolupráce ortopéda, neurológa a neurofyziológa. Hlavným predpokladom úspešného operačného výkonu je dôkladná predoperačná príprava, správne vedená celková anestéza, peroperačný neurofyziologický monitoring a intenzívna pooperačná starostlivosť [11].

## Záver

Záverom treba zdôrazniť, že celková liečba pacientky ešte nie je ukončená. Po dosiahnutí kostnej zrelosti je potrebný revízný výkon na chrbtici s extrakciou dočasnej spinálnej konštrukcie a s jej konverziou na fúziu (definitívnu montáž). V prípade nálezu na pravom bedrovom kĺbe ide o preartrózu, s vysokou pravdepodobnosťou potreby ďalších operačných výkonov a s perspektívou implantácie endoprotetickej náhrady v dospelom veku. Kazuistika súčasne poukazuje na vplyv sociálno-ekonomického statusu pacientov na kvalitu a efektivitu liečby. Nedostatočná spolupráca pacientov, resp. rodičov pri zlých sociálnych podmienkach sa častokrát podieľa na neskorom začiatku, resp. nesprávnom vedení liečebného procesu s následnou potrebou rozsiahlych operačných výkonov. Komplikovaná liečba vrátane následnej rehabilitačnej starostlivosti predstavuje súčasne zvýšenie celkových nákladov na zdravotnú starostlivosť o pacienta. Preto pri zvažovaní samotnej liečby je tak potrebné nielen hodnotenie klinického obrazu, ale aj posúdenie sociálno-ekonomických aspektov u každého pacienta.

## Literatúra

1. Kokavec M, Frištáková M, Hajduová E et al. Možnosti diagnostiky a liečby vývojovej dysplázie bedrových kĺbov u novorodencov. *Pediatr Prax* 2012; 12(2): 50–52.
2. Yang S, Zusman N, Lieberman E et al. Developmental Dysplasia of the Hip. *Pediatrics* 2019; 143(1): e20181147. Dostupné z DOI: <<http://dx.doi.org/10.1542/peds.2018-1147>>.
3. Nandhagopal T, De Cicco FL. Developmental Dysplasia Of The Hip. In: *StatPearls*. StatPearls Publishing; 2021. Dostupné z WWW: <<http://www.ncbi.nlm.nih.gov/books/NBK563157/>>.
4. Vaquero-Picado A, González-Morán G, Garay EG et al. Developmental dysplasia of the hip: update of management. *EFORT Open Rev* 2019; 4(9): 548–556. Dostupné z DOI: <<http://dx.doi.org/10.1302/2058-5241.4.180019>>.

5. Šimko P, Haruštiak S, Kothaj P et al. Princípy chirurgie Vb. 1.vydanie. Tovarníky : Prima-print, 2019; 781–1770. ISBN 9788089017102.
6. Burton MS. Diagnosis and Treatment of Adolescent Idiopathic Scoliosis. *Pediatric Annals* 2013; 42(11): e233-e237. Dostupné z DOI: <<http://dx.doi.org/10.3928/00904481-20131022-09>>.
7. Janicki JA, Alman B. Scoliosis. Review of diagnosis and treatment. *Paediatr Child Health* 2007; 12(9): 771–776. Dostupné z DOI: <<http://dx.doi.org/10.1093/pch/12.9.771>>.
8. Segreto FA, Vasquez-Montes D, Brown AE et al. Incidence, trends, and associated risks of developmental hip dysplasia in patients with Early Onset and Adolescent Idiopathic Scoliosis. *J Orthop* 2018; 15(3): 874–877. Dostupné z DOI: <<http://dx.doi.org/10.1016/j.jor.2018.08.015>>.
9. Kokavec M, Bialik V. Developmental dysplasia of the hip. Prevention and real incidence. *Bratisl Lek Listy* 2007; 108(6): 251–254.
10. Švec A, Liščák B, Trepáč M et al. Bilaterálna traumatická luxácia bedrových kĺbov po autonehode? *Acta Chir Orthop Traumatol Cech* 2019; 86(5): 368–371.
11. Nedomová B, Liščák B, Kokavec M. Špecifická celkovej anestézie u detského pacienta pri operačnej liečbe deformít chrbtice. *Pediatr Prax* 2021; 22(1): 14–18.