

Nutriční (vitamin D deficitní) rachitis – opomíjená diagnóza? Kazuistika

Nutritional (vitamin D deficient) rickets – a neglected diagnosis?

Case report

Štěpán Kutílek¹, Eva Rondzиковá¹, Kamila Pečenková¹, Martina Vracovská¹, Richard Pikner²,
Eva Marie Radová Švábková¹, Alžběta Šperlová Benešová³, Martina Šteinerová¹, Šárka Hubatová¹

¹Dětské oddělení, Klatovská nemocnice a.s., Klatovy

²Oddělení klinických laboratoří, pracoviště kostního metabolismu, Klatovská nemocnice a.s., Klatovy

³Radiodiagnostické oddělení, Klatovská nemocnice a.s., Klatovy

✉ **doc. MUDr. Štěpán Kutílek, CSc.** | stepan.kutilek@klatovy.nemocnicepk.cz | www.nemkt.cz

Received | Doručeno do redakce | Doručené do redakcie 30. 11. 2020

Accepted | Přijato po recenzi | Prijaté po recenzii 14. 12. 2020

Abstrakt

V důsledku profylaktického podávání vitamínu D je onemocnění vitamínu D deficitní (nutriční) rachitidou považováno za téměř vymýcený chorobný stav. U dětí nespolupracujících rodičů či dětí z extrémně špatných socio-ekonomických poměrů je nutné na nutriční rachitis pomýšlet. Prezентujeme 2letou dívku z extrémně špatných socio-ekonomických poměrů nespolupracujících rodičů, u níž byla v důsledku neustálých přesunů rodiny zcela opomenuta antirachitická profylaxe. Dívka byla odeslána k vyšetření pro psychomotorickou retardaci a poruchu chůze. Jednalo se o vitamín D deficitní rachitis: deformity dolních končetin, zduřelá zápěstí, na RTG zápěstí patrné pohárkovité deformity, vysoká aktivita alkalické fosfatázy (S-ALP 19 $\mu\text{kat/l}$), vysoká hladina parathormonu, hypokalciurie, nízká hladina 25-OH-D-vitamínu. Vzhledem ke špatné spolupráci rodiny byla zahájena nárazová léčba (stoss therapy) vitamínem D₂ – podáno 300 000 IU ergokalciferolu i.m. jednorázově, poté ještě vzhledem k ne zcela uspokojivým laboratorním a rentgenologickým nálezům byla tato dávka 2krát zopakována v měsíčních intervalech. Poté poklesla S-ALP na 5,7 $\mu\text{kat/l}$, došlo k normalizaci S-PTH, na rentgenogramu zápěstí jasně známky zhojení křivice. Dívka zůstává ve sledování naší pediatricko-osteologické ambulance, suplementována 1 000 IU cholekalciferolu denně. Kostní deformity se postupně zlepšují. Na vitamín D deficitní (nutriční) rachitis je třeba vždy pomýšlet u dětí ze špatných socio-ekonomických poměrů a nespolupracujících rodin, u dětí s psychomotorickou retardací a batolat s poruchou chůze.

Klíčová slova: alkalická fosfatáza – parathormon – psychomotorická retardace – rachitis – vitamín D

Abstract

Nutritional (vitamin D deficient) rickets is currently considered a rare disease, due to overall vitamin D prophylaxis throughout the infantile period. However, nutritional rickets has to be considered in children from families of low socio-economic status and in infants of uncooperative parents. We present a case of a two year old girl, from a family of very low socio-economic status, where uncooperative parents completely neglected vitamin D prophylaxis in the first year of life and the patient was referred because of psychomotor retardation and late onset of (waddling) gait. Biochemical assessment revealed high values of serum alkaline phosphatase activity (S-ALP, 19 $\mu\text{kat/L}$) and parathyroid hormone, wrist X-ray bore typical rachitic signs (cupping, fraying). Because of uncooperative family, the girl received "stoss" therapy of 300,000 IU ergocalciferol once monthly for 3 consecutive months, which resulted in normalization of biochemical indices and complete healing of the rickets. Nutritional rickets is not an extinct disease

and should be kept in mind, especially in children with low socio-economic background, and in cases of psychomotor retardation and, especially, skeletal deformities and/or waddling gait.

Key words: alkaline phosphatase – parathyroid hormone – psychomotor retardation – rickets – vitamin D

Úvod

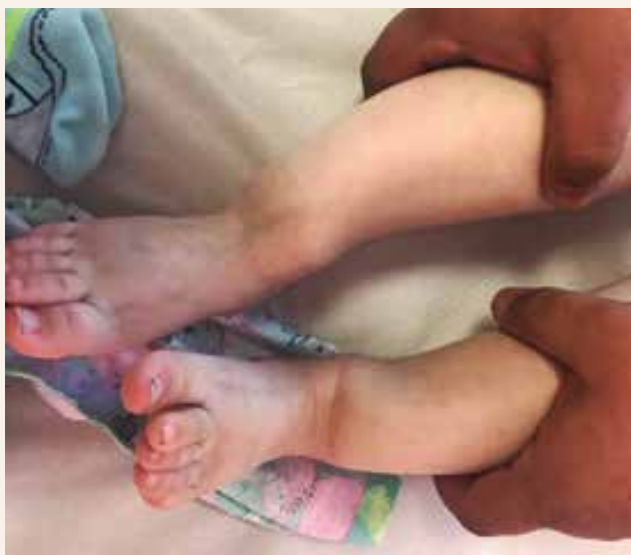Rachitida (křivice) je definována jako celkové onemocnění rostoucího dětského organismu, pro které je charakteristická nedostatečná mineralizace kostní tkáně v místech enchondrální osifikace [1–3]. K rozvoji křivice je bezpodmínečně nutný růst, při němž dochází k modelaci kostní tkáně. Porušená mineralizace osteoidní tkáně vede k nadměrné akumulaci tkáně osteomalatické s následným vývojem rachitických deformit. V důsledku profylaktického podávání vitamínu D je vitamin D deficitní (nutriční) rachitis považována za téměř vymýcený chorobný stav.

U dětí nespolupracujících rodičů či dětí z extrémně špatných socio-ekonomických poměrů je nutné na nutriční rachitis nadále pomýšlet.

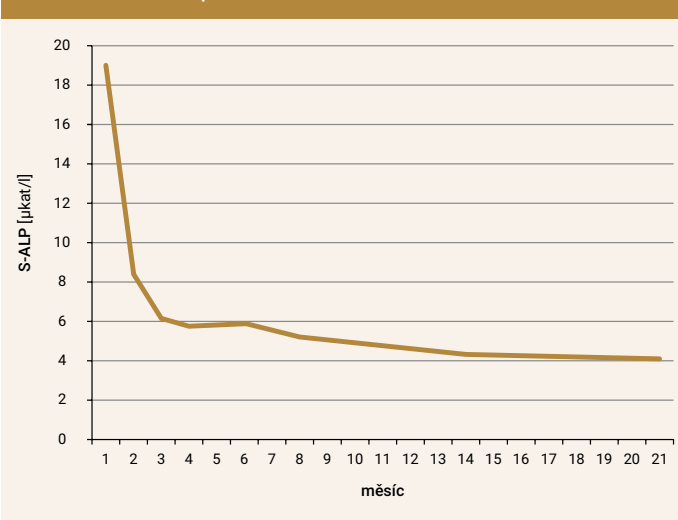
Kazuistika

2letá dívka byla po dobu 2 měsíců vyšetřována praktickým lékařem pro děti a dorost (PLDD) a dětským neurologem pro opoždění psychomotorického vývoje a posléze odeslána k hospitalizaci s diagnózou psychomotorická retardace, anémie a vadný mechanismus chůze. **Z osobní anamnézy:** Jednalo se o dítě z 3. gravidity zdravých rodičů, dívka měla 4 další sourozence. Rodina pocházela z romské osady ze Slovenské republiky. Rodina byla z hlediska socio-ekonomického a hygienického na mimořádně nízké úrovni, rodiče téměř negramotní, při přijetí se nebyli schopni vzájemně shodnout na počtu vlastních dětí a jejich věku. Pacientka byla do 4 měsíců věku v péči PLDD na Slovensku, poté rodina cestovala po vlastech česko-slovenských bez jakéhokoliv lékařského či sociálního dohledu. Do péče PLDD

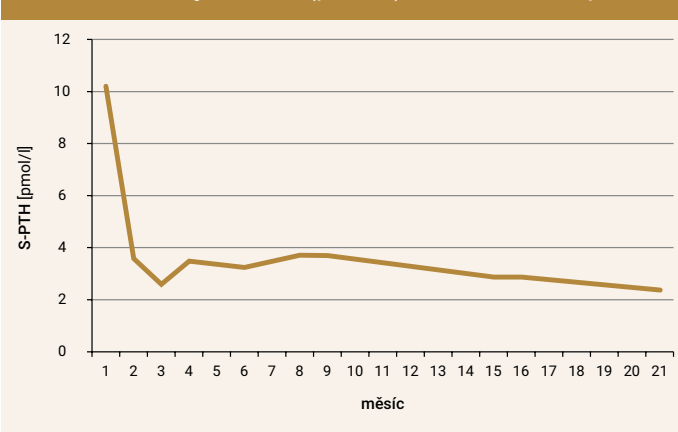
Obr. 1 | Výrazné deformity dolních končetin (šavlovité tibie)



Graf 1 | Hodnoty S-ALP (μkat/l): věku příslušná norma 2,5–7,5 μkat/l



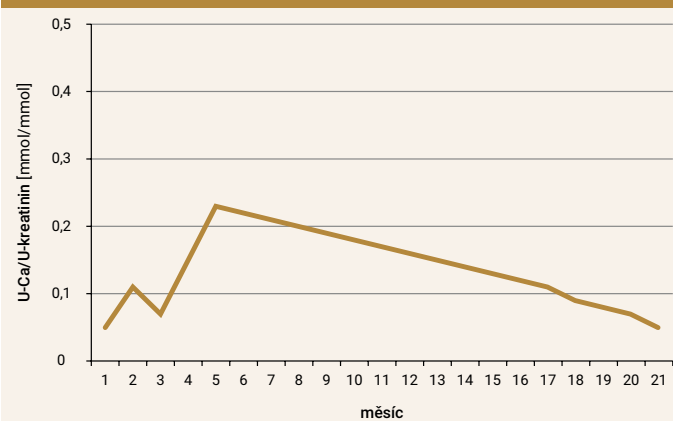
Graf 2 | Hodnoty S-P TH (pmol/l): norma 1,0-3,0 pmol/l



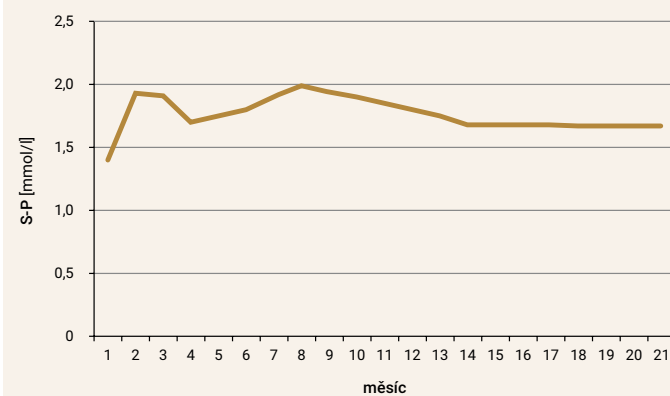
v České republice se dítě dostalo až ve věku 20 měsíců. Při přijetí byly v somatickém nálezu patrné výrazné deformity dolních končetin (šavlovité tibie, genua valga) a zduřelá zápěstí (**obr. 1**). Dítě bylo psychomotoricky opožděné, odpovídající zhruba 12. měsíci věku, chůze byla kolébavá a možná jen s oporou. Klinický nálezní svědčil pro floridní křivici, nejspíše nutriční, tedy vitamin D deficitní. Z laboratorních vyšetření vynikala vysoká aktivita alkalické fosfatázy (S-ALP; 19 μ kat/l; norma pro příslušný věk 2,5 – 7,5 μ kat/l, **graf 1**), vysoká hladina parathormonu (S-PTH, **graf 2**) hypokalciurie (U-Ca/U-kreatinin, **graf 3**). Hodnoty kalcemie a fosfatemie se nacházely v rozmezí fyziologických hodnot, ale při dolní hranici normy (**graf 4**, **graf 5**). Přítomna byla též nízká hladina 25-OH-D-vitaminu (**graf 6**). V krevním obrazu byla přítomna mírná mikrocytární anémie (hemoglobin 96 g/l, norma 100–140 g/l). C-reaktivní protein nebyl zvýšen (1 mg/l), sérové hladiny sodíku, draslíku, hodnoty acidobazické rovnováhy i parametry štítné žlázy (volný tyroxin a tyreostimulující hormon) byly v normě. Na rentgenogramu (RTG) zápěstí vynikaly pohárkovité deformity v oblasti metafýz (**obr. 2**), rovněž tak byly přítomny rachitické změny na RTG dolních končetin (**obr. 3**). Ultrasonografické vyšetření ledvin a uropoetického traktu neprokázalo žádné patologické

změny. Vzhledem k nespolehlivosti rodiny byla za hospitalizace zahájena nárazová léčba (stoss terapie) vitamínem D₂ – podáno 300 000 IU ergokalciferolu intramuskulárně (i.m.) jednorázově. Dívka byla po týdenní hospitalizaci propuštěna s diagnózou vitamin D deficitní (nutriční) rachitis, sideropenická (nutriční) anémie. Současně byla nasazena perorální léčba anémie (elementární železo 50 mg denně). Byla informována PLDD, doporučen zvýšený dohled PLDD a sociálních pracovníků, vyšetření ostatních sourozenců pro suspektní křivici. Hodnoty S-Ca, P, ALP byly u ostatních sourozenců v normě. Vzhledem k ne zcela uspokojivým laboratorním a rentgenologickým nálezům měsíc po aplikaci 300 000 IU ergokalciferolu byla tato dávka ještě 2krát zopakována v měsíčních intervalech. Dítě bylo celkem 3krát krátkodobě hospitalizováno v měsíčních intervalech, vždy po dobu 24 hodin, za účelem kontroly laboratorních hodnot a eventuálního terapeutického podání 300 000 IU ergokalciferolu. Intramuskulární aplikace celkem 3 dávek 300 000 IU ergokalciferolu (ve věku 23, 24 a 25 měsíců) vedla k normalizaci hodnot S-ALP a PTH (**graf 1**, **graf 2**), bez rozvoje hyperkalcemie či hyperkalciurie (**graf 3**, **graf 4**). Hodnoty S-25(OH)D vitamínu se normalizovaly

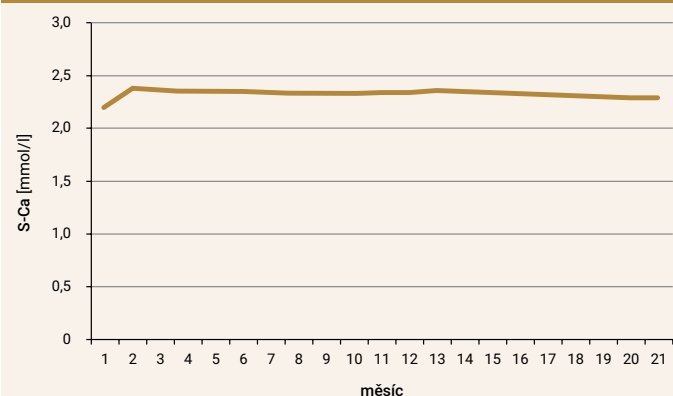
Graf 3 | Hodnoty kalciurie U-Ca/U-kreatinin v ranní moči (mmol/mmol): věku příslušná norma 0,10–1,12



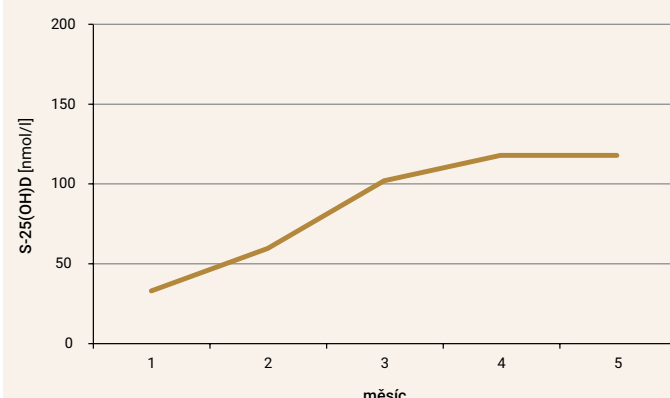
Graf 5 | Hodnoty S-P (mmol/l): věku příslušná norma 1,2–2,1 mmol/l



Graf 4 | Hodnoty S-Ca (mmol/l): norma 2,2–2,6 mmol/l



Graf 6 | Hodnoty S-25(OH)D vitamínu (nmol/l) v měsíčních intervalech: norma > 75 nmol/l



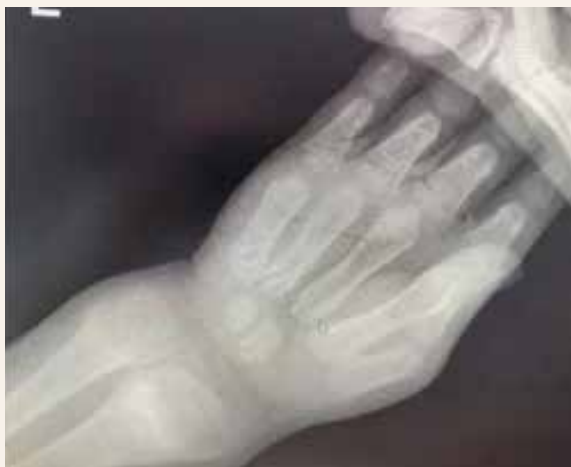v 25. měsíci věku (**graf 6**). Na rentgenogramu zápěstí se objevily jasné známky hojení křivice (**obr. 4–7**). Hodnoty krevního obrazu se upravily po 4měsíční feroterapii. Dívka zůstává ve sledování naší pediatricko-osteologické ambulance, je suplementována 1 000 IU cholekalciferolu denně. Kostní deformity se postupně zlepšují. Při poslední kontrole ve stáří 3,5 roku nejsou deformity dolních končetin již patrné, hodnoty S-Ca, P, ALP, PTH jsou opakovaně zcela v normě.

Diskuse

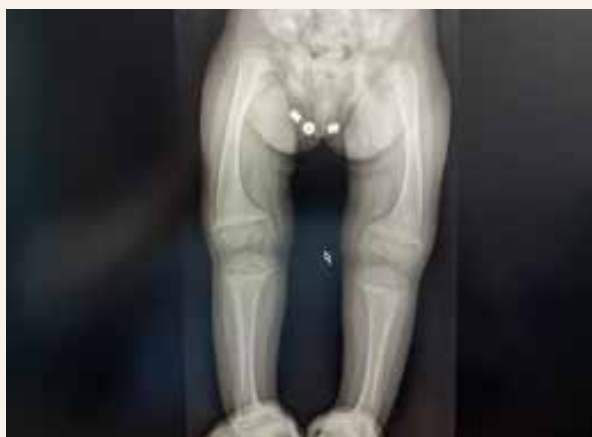První podrobný popis křivice podal roku 1645 Daniel Whistler, ale teprve definice uvedená v publikaci Francise Glissona, vydané roku 1650, se považuje za první oficiální definici rachitidy [1–5]. V průběhu průmyslové

revoluce v 19. století došlo k překotné migraci venkovského obyvatelstva do měst, v nichž byla nedostatečná expozice slunečnímu záření a též neplnohodnotná strava chudá vápníkem. Důsledkem byl u dětí rozvoj křivice, která byla v té době endemickou chorobou v celé Evropě. Název rachitis je odvozen od řeckého slova *rhachis* – páteř, na které se rozvíjely pozdní deformity způsobené křivicí. Počátkem 20. století objevil McCollum v oleji z tresčích jater substance, které pojmenoval vitamin A a vitamin D. U vitaminu D byl pozorován výrazný protikřivický účinek. Huldshinsky poté popsal hojivý vliv ultrafialového světla na křivici a Steenbock dokázal, že po ozáření ultrafialo-

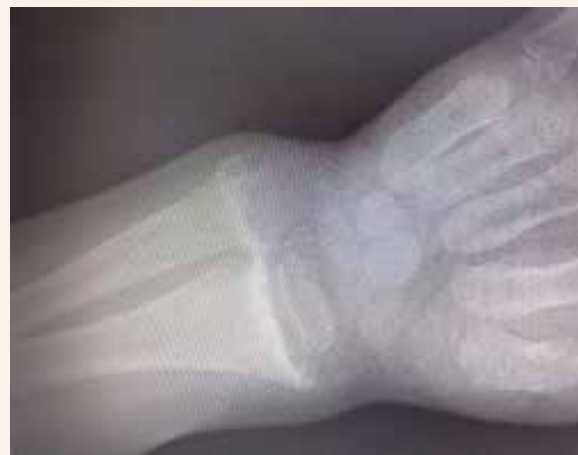Obr. 2 | Rentgenogram levého zápěstí ve stáří 23 měsíců: rachitické změny, neostře ohraničené okraje a pohárkovité deformity metafýzy ulny a radia; floridní křivice



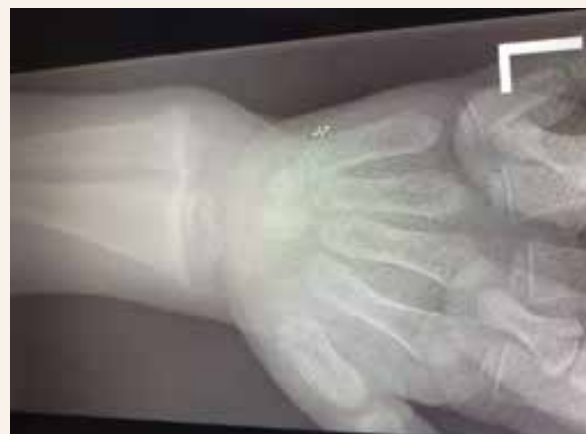Obr. 3 | Rentgenogram obou dolních končetin: setřelá struktura s pohárkovitým tvarem a neostřím ohraničením rozšířené metafýzy femuru, tibie i fibuly bilaterálně. Neostře ohraničené jsou i epifýzy femurů. Genua valga. Difuzně prořídlá kostní struktura, zejména patrná v oblasti epifýz femurů. Nález svědčí pro rachitis



Obr. 4 | Rentgenogram levého zápěstí ve stáří 24 měsíců (4 týdny po první dávce 300 000 IU ergokalciferolu): pohárkovité rozšíření a neostře kontury metafýz obou předloketních kostí – nález odpovídá RTG-obrazu rachitis. Oproti předchozímu snímku mírné zvýraznění kontury metafýz



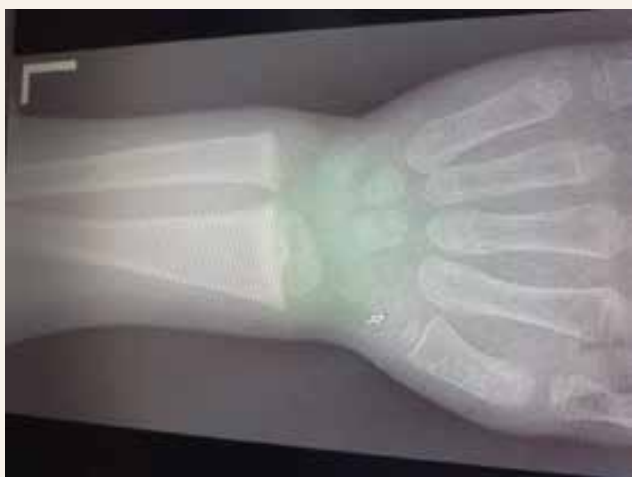Obr. 5 | Rentgenogram levého zápěstí ve stáří 25 měsíců (4 týdny po druhé dávce 300 000 IU ergokalciferolu): v porovnání s předchozími snímky zápěstí je patrna parciální regrese nálezu, obraz pohárkovitého rozšíření metafýz je na obou předloketních kostech méně vyjádřen, kloubní plochy jsou hladší a ohraničenější. Známky hojící se rachitis



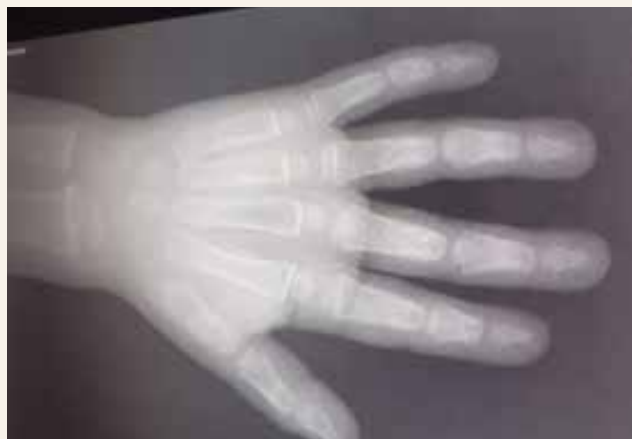vým světlem vznikají ze sterolů látky s antirachitickými účinky [1–6]. V roce 1937 zjistil Fuller Albright, že u ně-

kterých dětí trpících křivicí nejsou běžné protikřivické dávky vitamínu D účinné, a vyslovil hypotézu o existenci dědičných forem rachitidy. Diferenciální diagnostiku křivice udává tab [7]. Vzhledem k celoplošné kojenecké protikřivické profylaxi vitamínem D (500–1 000 IU cho-

Obr. 6 | Rentgenogram levého zápěstí ve stáří 26 měsíců (4 týdny po 3. dávce 300 000 IU ergokalciferolu): sklerotizace epifyzárních štěrbin ulny i radia, pohárkovitá defigurace metafýz v regresi. Zhojená rachitis



Obr. 7 | Rentgenogram levé ruky ve věku 28 měsíců: rachitis zcela zhojena



Tab | Diferenciální diagnostika křivice. Upraveno podle [7]

diagnóza	příčina	S-Ca	S-P	S-ALP	S-PTH	U-Ca	U-P	S-25(OH)D	S-1,25(OH)2D
nutriční/vitamin D deficitní křivice	deficit vitamínu D či kalcia; nedosta- tečné oslunění	normální/ nízký	nízký	vysoká	vysoký	nízký	vysoký	nízký	normální/ nízký
vitamin D depen- dentní křivice typ I (autosomálně recesivní)	vrozený de- ficit 25(OH) D-1 α -hydroxylázy	nízký	nízký	vysoká	vysoký	nízký	vysoký	vysoký	velmi nízký
vitamin D depen- dentní křivice typ II (autosomálně recesivní)	rezistence cílových tkání k účinkům vi- tamínu D (recepto- rová porucha)	nízký	nízký	vysoká	vysoký	nízký	vysoký	normální/ nízký	vysoký
hypofosfatemická křivice vázaná na chromozom X (XLH)	ztráty fosforu močí v důsledku nad- bytku FGF23	normální	nízký	vysoká	normální	normální	vysoký	normální	nízký
hypofosfatemická křivice (autosom- álně recesivní)	ztráty fosforu močí v důsledku nad- bytku FGF23	normální	nízký	vysoká	normální	normální	vysoký	normální	normální/ nízký
hypofosfatemická křivice s hyperkal- ciurií (autosomálně recesivní)	ztráty fosforu v dů- sledku defektu tubulárního natri- um-fosfátového kotransportéru	normální	nízký	vysoká	nízký	vysoký	vysoký	normální	vysoký
tumorem indu- kovaná křivice/ osteomalacie	ztráty fosforu močí v důsledku nad- bytku FGF23	normální	nízký	vysoká	normální	normální/ vysoký	vysoký	normální	nízký
tranzitorní hyperfos- fatasemie dětského věku (THI)	neznámá, nej- spíše porucha clearance ALP retikuloendotelem	normální	normální	vysoká/ extrémně vysoká	normální	normální	normální	normální	normální

ALP – alkalická fosfatáza FGF23 – fibroblastový růstový faktor 23 S-ALP – sérová aktivita alkalické fosfatázy S-Ca – kalcemie S-P – fosfatemie S-PTH – hladina parathormonu S-1,25(OH)2D – hladina 1,25(OH)2D vitamínu (kalcitriol) S-25(OH)D – hladina 25(OH)D vitamínu (kalcidiol) U-Ca – calciurie U-P – fosfaturie

lekalciferolu denně), která je nedílnou součástí preventivní pediatrické péče v České i Slovenské republice, je výskyt vitamin D deficitní (nutriční) rachitidy považován za zcela výjimečný jev [3, 5,8–11]. Vitamin D deficitní (nutriční) křivice je tedy v současné době neprávem opomíjena v diferenciální diagnostice psychomotorické retardace, při poruše růstu, při pohybových poruchách či dokonce při výskytu skeletálních deformit [2,5,7]. Namísto toho jsou zvažována vzácná onemocnění či syndromy a prováděna nákladná vyšetření [7]. K základnímu vyšetření při podezření na křivici patří zhodnocení celkové S-ALP, S-Ca, S-P a především S-PTH [3,7,10,11]. Nezbytným krokem je rovněž provedení rentgenogramu zápěstí. Vyšetření vitaminu S-25(OH)D má význam pouze v souvislosti s hodnotami S-Ca, P, ALP, PTH. Izolované vyšetření S-25(OH)D při podezření na rachitidu má zcela nulovou výpovědní hodnotu. V léčbě vitamin D deficitní/nutriční křivice se v současné době uplatňuje doporučení Munnse et al z roku 2016 [9,10]: U kojenců denní dávku 2 000 IU vitaminu D₃ po dobu 90 dnů, u dětí ve věku 3–12 měsíců ve výjimečných případech alternativně podat intramuskulárně jednorázově vitamin D₂ v dávce 50 000 IU. Tento postup je využíván zejména v případech malabsorpce či předpokládané nespolečné rodiny. U dětí starších 12 měsíců a mladších 12 let se dávky zvyšují na 3 000–6 000 IU/den, v případě jednorázové dávky 150 000 IU i.m., u starších dětí potom doporučujeme 6 000 IU/den nebo 300 000 IU jednorázově i.m. Vždy je následně nutné pokračovat v substituci v dávce 500 IU denně bez ohledu na věk. Současně je zcela nezbytné substituovat kalcium v dostatečném množství [9–11]. Nebyl zjištěn rozdíl v hojení rachitidy mezi účinností denního podávání cholekalciferolu a aplikací nárazové dávky cholekalciferolu/ergokalciferolu (stoss terapií) [12]. U naší pacientky se jednalo o jasný případ vitamin D deficitní (nutriční) křivice v důsledku absence jakékoliv pediatrické péče, včetně antirachitické profylaxe, do věku 20 měsíců. Na rozvoji psychomotorické retardace se kromě deficitu vitaminu D podílela částečně i minimální stimulace dítěte a jeho psychosociální deprivace. Porucha chůze byla způsobena svalovou slabostí a rachitickými deformitami. Významnou roli též sehrála zcela nevhodná strava v kojenecko-batoletím období. Nutričního původu byla rovněž mikrocytární anémie. Vzhledem k nespolehlivosti rodiny jsme pro léčbu křivice zvolili tzv. stoss terapii, která se ukázala

jako velmi účinná, bez jakýchkoliv nežádoucích účinků ve smyslu výskytu hyperkalcemie nebo hyperkalciurie. Opakování vysoké dávky (300 000 IU) ergokalciferolu bylo nutné vzhledem k ne zcela uspokojivým kontrolním laboratorním a RTG nálezům po 1. a 2. dávce. Následné pečlivé sledování dítěte je vzhledem k osobní anamnéze i rodinnému zázemí jasnou nezbytností.

Závěr

Na vitamin D deficitní (nutriční) rachitis je třeba vždy pomýšlet u dětí ze špatných socio-ekonomických poměrů a nespolečných rodin, u dětí s psychomotorickou retardací a batolat s poruchou chůze. Profylaktické podávání vitaminu D není, bohužel, u všech kojenců jasným pravidlem.

Literatura

1. Whyte MP, Thakker RV. Rickets and osteomalacia. *Medicine* 2009; 37(9): 483–488. Dostupné z DOI: <<https://doi.org/10.1016/j.mpmed.2009.06.004>>.
2. Glorieux FH. Rickets, the continuing challenge. *N Engl J Med* 1991; 325: 1875–1877. Dostupné z DOI: <<http://DOI: 10.1056/NEJM199112263252609>>.
3. Kutílek Š, Bayer M, Leiska A. Rachitis. *Osteolog Bull* 1998; 3: 45–52.
4. DeLuca HF. The evolution of vitamin D from a nutritional factor to a multifunctional hormone. *International Bone Forum. The Second International Forum on Calcified Tissue and Bone Metabolism. Chugai Pharmaceutical Co Ltd* 1993: 6–11.
5. Gibbs D. Rickets and the crippled child: a historical perspective. *J Royal Soc Med* 1994; 87(12): 729–732.
6. Specker BL, Tsang RC. Vitamin D in infancy and childhood: Factors determining vitamin D status. *Adv Pediatr* 1986; 33: 1–22.
7. Kutílek Š, Skalova S. Erroneous diagnosis of rickets. *Turk Pediatr Ars* 2017; 52(3):178–179. Dostupné z DOI: <<http://doi: 10.5152/TurkPediatriArs.2017.4890>>.
8. Bayer M, Kutílek Š, Chvojková E, Novák J. Deficitní křivice v dětském věku. Návrh na standard diagnostických a léčebných výkonů. *Osteolog Bull* 1997; 3: 76–77.
9. Munns CF, Shaw N, Kiely M et al. Global consensus recommendations on prevention and management of nutritional rickets. *J Clin Endocrinol Metab* 2016; 101(2): 394–415. Dostupné z DOI: <<http://doi: 10.1210/jc.2015-2175>>.
10. Bronský J, Kalvachová B, Kutílek Š, Šebková A, Škvor J, Šumník Z, Tláskal P, Zima Z. Doporučený postup České pediatrické společnosti a Odborné společnosti praktických dětských lékařů ČLS JEP pro suplementaci dětí a dospívajících vitaminem D. *Čes-Slov Pediatr* 2019; 74(8): 473–482.
11. Uday S, Högl W, Uday S et al. Nutritional rickets & osteomalacia: A practical approach to management. *Indian J Med Res* 2020; 152(4): 356–367. Dostupné z DOI: <http://DOI: 10.4103/ijmr.IJMR_1961_19>.
12. Tannous P, Fiscoletti M, Wood N et al. Safety and effectiveness of stoss therapy in children with vitamin D deficiency. *J Paediatr Child Health* 2020; 56(1): 81–89. Dostupné z DOI: <<http://doi: 10.1111/jpc.14497>>.