

Neurogénna heterotopická osifikácia

Neurogenic heterotopic ossification

Ján Kl'oc

Oddelenie ortopédie, FNŠP J.A. Reimana Prešov

✉ **MUDr. Ján Kl'oc jr** | jankloc27@gmail.com | www.fnšppresov.sk

Received | Doručené do redakcie | Doručeno do redakce 11. 8. 2020

Accepted | Prijaté po recenzii | Prijato po recenzii 2. 9. 2020

Abstrakt

Neurogénna heterotopická osifikácia (NHO) je komplikácia postihujúca jedného z piatich pacientov po úraze miechy alebo mozgu. Vedie k výrazným bolestiam, strate rozsahu pohybu kĺbov, až ku kostnej ankylóze s ťažkým funkčným poškodením. Etiopatogenéza a rizikové faktory NHO nie sú definitívne objasnené. Cieľom tohto článku bolo zamerať sa na pokroky v pochopení mechanizmov podieľajúcich sa na vzniku NHO a možnosti diagnostiky, prevencie a liečby NHO.

Kľúčové slová: heterotopická osifikácia – úraz miechy – úraz mozgu

Abstract

Neurogenic heterotopic ossification (NHO) is a complication affecting one in five patients after a spinal cord injury or traumatic brain injury. It leads to severe pain, loss of range of motion, as the joint gradually becomes ankylosed, leading to greater functional disability. The etiopathogenesis and risk factors of NHO remain poorly understood. The aim of this review was to focus on advances in the understanding of the underlying mechanisms of NHO, and possible options for the diagnosis, prevention and treatment of NHO.

Key words: heterotopic ossification – spinal cord injury – traumatic brain injury

Definícia

Heterotopická osifikácia (HO) je proces, pri ktorom vzniká ektopická lamelárna kosť v mäkkých extraskeletárnych štruktúrach [1]. Heterotopickú osifikáciu možno podľa etiopatogenézy rozdeliť na 3 základné skupiny: post-traumatickú, neurogénnu a geneticky podmienenú. Post-traumatické osifikácie vznikajú ako dôsledok priameho poškodenia štruktúr pohybového aparátu po úrazoch alebo operáciách [2]. Geneticky podmienené formy zahŕňajú autosomálne dominantne dedičné ochorenia fibrodysplasia ossificans progressiva a progresívna kostná heteroplázia [3,4].

Neurogénna heterotopická osifikácia (NHO) sa vyskytuje ako komplikácia pri patologických stavoch spojených s poškodením centrálného nervového systému (obr) [5–10], ako sú úrazy mozgu (Traumatic Brain Injury – TBI) a miechy (Spinal Cord Injury – SCI), infekcie (encefalitída, poliomyelitída, tetanus), mozgové tumory, náhle cievne

mozgové príhody, Guillaina-Barrého syndróm, ale aj po popáleninách a komatóznych stavoch vyžadujúcich prolongovanú farmakologickú paralýzu pri mechanickej pľúcnnej ventilácii.

Výskyt a lokalizácia

Úrazy mozgu (TBI)

U pacientov po zatvorenom úraze mozgu sa v 8–20 % vyvíjajú klinicky významné NHO v okolí kĺbov prejavujúce sa bolesťou a zníženou pohyblivosťou kĺbov s röntgenologicky prítomnou abnormálnou kostnou formáciou [5,10,11]. Poškodené bývajú horné i dolné končatiny, no najčastejšie sa NHO vyskytujú v oblasti bedrového kĺbu a stehna, až v dvoch tretinách prípadov [10,11]. U týchto pacientov je možno HO pozorovať v 3 charakteristických lokalizáciách: najčastejšie **inferomedálne od bedrového kĺbu** spojené so spasticitou adduktorov; vysky-

tujú sa tiež **anteriórne od bedrového kĺbu** medzi spina iliaca anterior superior a femurom; a nakoniec **posteriórne od bedrového kĺbu** [11]. Oblasť lakťa je druhou najčastejšou lokalitou výskytu NHO po TBI, po ktorom nachádzame HO anteriórne pri spasticite flexorov lakťa a naopak posteriórne pri extenzorovej spasticite [11]. Menej častými lokalitami výskytu sú oblasť ramena a kolena, raritne oblasť zápästia, ruky a chodidla [5]. Úrazové postihnutie samotného kĺbu predisponuje k rozvoju NHO a zvyšuje ich závažnosť [12]. U 90 % pacientov po TBI s fraktúrou alebo dislokáciou lakťa dochádza k vzniku HO nad postihnutým laktom, v porovnaní s 3- až 6% výskytom u poranení lakťa bez TBI [13].

Úrazy miechy (SCI)

Klinicky signifikantné NHO vznikajú u 20 % pacientov po úrazoch miechy [6]. Vždy sa vyskytujú pod úrovňou neurologického poškodenia miechy, vyvíjajú sa na spastickej strane a ich závažnosť výrazne koreluje so stupňom (úplnosťou) prerušenia miechy [5,6]. Častejšie sa vyskytujú po úrazoch krčnej a hrudnej miechy v porovnaní s driekovou oblasťou [5,6]. Predominantne (až 97 %) postihujú oblasť bedra, v 3–8 % vedú ku ankylóze bedrového kĺbu [11]. Mediálny výskyt v oblasti bedra je častejší ako laterálny, s osifikáciou mäkkých tkanív od symphysis pubica cez anteromediálnu oblasť femuru posteriórne k femorálnym nervovocievny štruktúram.

Osifikácie možno pozorovať tiež anteriórne zahŕňajúc m. iliopsoas a femorálny nervovocievny zväzok, laterálne pozdĺž m. gluteus medius a posteriórne od ilickej kosti s útlakom n. ischiadicus. V oblasti kolena a distálneho femuru sú NHO po SCI menej časté, lokalizované anteriórne pod extenzorovým aparátom, mediálne nad postranným väzom a posteriórne nad šľachami hamstringov. NHO po SCI v oblasti lakťa možno pozorovať anteriórne a posteriórne od humeru smerom k olekranu s útlakom n. ulnaris, často so vznikom ankylózy [13].

NHO vznikajúce po náhlej cievnej mozgovej príhode podobne najčastejšie postihujú oblasť bedra. Limitované dáta suponujú predominantný výskyt na hemiparetickej strane [9].

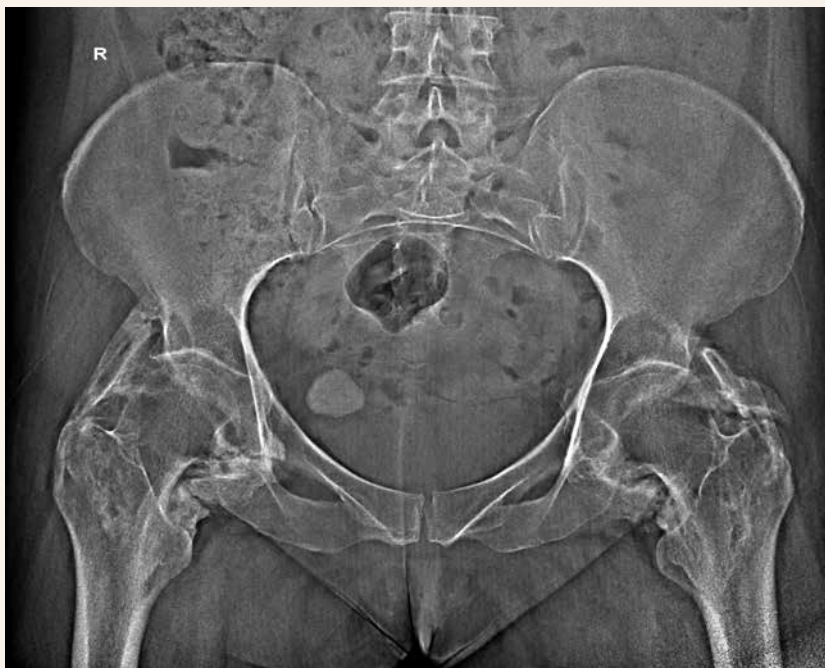
Etiológia a rizikové faktory

Mužské pohlavie a mladý vek (20–30 rokov) sa javia ako rizikový faktor pre vznik neurogénnych HO, no nie sú jednoznačne potvrdené [14]. Rasa nie je rizikovým faktorom NHO [15].

Pravdepodobnosť genetickej predispozície pre vznik HO, teda aj NHO, je podporovaná faktom, že pacienti s ankylozujúcou spondylitídou, heterotrofickou osteoartrózou a difúznou idiopatickou skeletárnou hyperostózou majú vyššie riziko vývoja HO [16]. Larson et al [17] poukázali na vzťah medzi HLA-B27-pozitivitou a výskytom NHO u pacientov po SCI, no iní autori nepozo-

Obr | Neurogénne heterotopické osifikácie s kostnou ankylózou bedrových kĺbov.

Uverejnené so súhlasom Rádiodiagnostického oddelenia, Národného ústavu reumatických chorôb, Piešťany



rovali túto koreláciu [18]. Faktom je, že 75 % pacientov, u ktorých vznikli NHO po úraze mozgu a miechy, sú HLA-B18-negatívni [6]. Mitchell et al [19] vo svojej štúdií prezentovali 3 možné genetické polymorfizmy asociované s rozvojom HO. 3 jednonukleotidové polymorfizmy z adrenergného, imunitného a alternatívneho komplementového systému vykazovali jednoznačný podiel na regulácii procesov, ktoré sa podieľajú na remodelácii kosti [19].

Ako bolo spomenuté v časti o výskyte NHO, potvrdenými rizikovými faktormi NHO u pacientov po SCI sú výška lézie miechy, stupeň (úplnosť) prerušenia miechy a spasticita [5,6]. Medzi ďalšie klinické faktory asociované s NHO patria prítomnosť tlakových dekubitov, zápalu močových ciest alebo obličkových kameňov a hlbokoj žilovej trombózy [6].

Viacere štúdie naznačujú, že umelá pľúcna ventilácia je rizikovým faktorom pre formáciu HO [20,21]. Proliférácia kostných buniek je zvýšená pri nízkych koncentráciách kyslíka [21]. Predpokladaným mechanizmom vplyvu arteficiálnej ventilácie (veľmi častej u pacientov po TBI a SCI) na formáciu NHO je porucha homeostázy, predovšetkým elektrolytov (kalcium a fosfor) a acidobázickej rovnováhy.

Patogenéza

Neurogénne heterotopické osifikáty vznikajú v spojivových tkanivách a môžu byť v kontakte s kosťou, no nikdy nezahŕňajú periost. Ak sa nachádzajú v blízkosti kĺbov, nezasahujú do kĺbovej dutiny a kapsuly [22,23]. Svalové vlákna nie sú primárne zapojené do procesu osifikácie, no môžu byť zavzaté a utlačené fibróznym a kalcifikovaným tkanivom, čo vedie k lokálnej svalovej nekróze [22,23].

V počiatočnej fáze vzniku sa NHO javí ako oblasť edematózne a zápalovo zmenených mäkkých štruktúr so zvýšeným prekrvením, s exsudatívnou bunkovou infiltráciou, dochádza k fibróznej proliferácii nasledovanej formáciou osteoidu a nakoniec tvorbou kostného matrixu. Malé zhluky primitívneho osteoidu vznikajú v oblastiach fibroblastickej mezenchymálnej reakcie v prvých 2 týždňoch, spočiatku na periférii lézie. Osteoblasty produkujú tropokolagén, ktorý polymerizuje na kolagén a dochádza k vylučovaniu alkalickéj fosfatázy (AP). Inaktiváciou pyrofosfátu AP umožňuje mineralizáciu osteoidu [24]. Spočiatku amorfný kalcium fosfát je nahradený hydroxyapatitovými kryštálmi [23].

Centripetálny obraz maturácie osifikátov, ktorý možno pozorovať v nasledujúcich týždňoch ako „zonový fenomén“, bol popísaný Ackermanom [25]. Centrálna zóna sa skladá nediferencovanej vysoko celulárnej proliferácie osteoblastov s hemoragiami a svalovými nekrozami. Intermediárna zóna je oblasť nezrelej kosti s líniami osteo-

blastov a tenká vonkajšia zóna tvorená zrelou kosťou formuje jasne demarkovaný vonkajší trabekulárny prstenec. Počas maturácie lézie sa periferný prstenec stáva rádiologicky detekovateľný vzhľadom k pokračujúcej mineralizácii [26]. Kompletný proces osifikácie prebieha 6 ± 18 mesiacov [2]. Zrelé NHO majú histologickú a rádiologickú charakteristiku normálnej kosti a skladajú sa zo spongiózy s Haversovými kanálmi, kortexu, krvných ciev a kostnej drene, dokonca s malým množstvom hematopoézy [22,23].

Podľa postulátu Chalmersa et al [27] musia byť pri vzniku ektopickej kosti splnené 3 podmienky: 1. prítomnosť pluripotentnej mezenchymálnej osteoprogenitórnej bunky; 2. vplyv osteoinduktívnych faktorov; 3. permissívne postredie.

1. O prítomnosti potenciálnych osteoprogenitórnych buniek vo väčšine spojivových tkanív (sval, fascia) u dospelých existuje silná evidencia [27–29]. Bolo pozorované, že mineralizované uzlíky, z ktorých dochádza ku kostnej formácii, vychádzajú z vimentín-pozitívnych vretenovitých buniek [28]. Niektoré z týchto vretenovitých buniek, prítomných v kostrovom svalstve, sú spájané s mezenchymálnymi kostnými bunkami, stromálnymi bunkami kostnej drene a pericytmi pre ich podobný morfológický, imunohistochemický, mRNA profil a ich schopnosť diferencovať na rôzne tkanivá [28,29].

2. Analýza séra pacientov po TBI vykazuje vyššie koncentrácie rôznych humorálnych faktorov, predovšetkým zápalového charakteru (CRP, FW, IL6) [30–32]. Hladina parathormónu bola taktiež signifikantne vyššia u pacientov s TBI 6 hodín po úraze dľa štúdií Trentza [32] a Gautschiho [30]. Ďalším proteínom asociovaným s NHO je osteokalcín. Trentz et al našli signifikantne nižšie hladiny osteokalcínu u pacientov po TBI, čo podporuje možnú prediktívnu úlohu osteokalcínu pri ektopickej osteogenéze [32].

Vzťahy medzi nervovým systémom a kosťou nie sú kompletne pochopené, ale je objasnený priamy efekt špecifických neurotransmiterov na kostný metabolizmus. Je známe, že kosť je husto inervovaná [33]. Imunohistochemické štúdie dokázali v kosti prítomnosť vlákien sympatického nervového systému s vazoaktívnym intestinálnym peptidom (VIP) [34]. Glutamát, CGRP (Calcitonin Gene-Related Protein), substancia P a katecholamíny boli izolované z kosti a bol potvrdený ich vplyv na zvýšenie osteoblastickej aktivity a zníženie osteoklastickej aktivity [35]. Leptín, hormón zodpovedný za reguláciu energetického príjmu, ovplyvňuje kostnú formáciu cestou hypotalamu a sympatického nervového systému [36]. Sérové hladiny leptínu u pacientov s NHO vykazovali nižšie hodnoty, no kauzálny vzťah medzi hladinou leptínu a NHO nebol potvrdený [37].

Proteíny BMP (Bone Morphogenic Protein), patriace do rodiny TGF β , predovšetkým BMP9 a BMP2, boli skúmane v štúdiách pre ich osteoinduktívny vplyv a podiel na patofyziológii HO [38,39]. Salisbury [40] a Kan [41] preukázali účasť BMP2 ako prozápalového faktoru na stimulácii vylučovania substancie P a CGRP zo senzorických nervov. BMP sa podieľajú na aktivácii mezenchymálnych a osteoprogenitórnych buniek, ale taktiež osteoinduktívnych faktorov ako IGF (Insulin-like Growth Factor) a VEGF (Vascular Endothelial Growth Factor), ktoré regulujú diferenciaciu osteoblastov a kostný rast [38,39]. Gautschi [30] vo svojej štúdií konštatoval, že hladiny BMP v cerebrospinálnej tekutine pacientov po TBI nie sú prítomné v dostatočnej koncentrácii, aby boli spúšťačom odpovede osteogénnych buniek. Ďalší výskum je potrebný na objasnenie úlohy BMP pri patogeneze HO a ich potenciálne využitie v cieľnej terapii.

- Medzi študované faktory lokálneho prostredia, ktoré sa môžu podieľať na patogeneze NHO, patria zmeny pH, hypoxia tkanív, zrážanie solí a elektrolytová nerovnováha, lokálne zmeny v sympatickom nervovom systéme, disekvilibrium medzi paratyroidným hormónom a kalcitonínom [42]. Rovnako pri normálnom procese hojenia zlomenín sú prítomné zmeny v lokálnej krvnej perfúzii asociované so zmenami pH, zmenami hladiny vápnika v sére ale aj významné zmeny lokálneho pO₂ v oblasti kostného svalku [21].

Diagnostika

Primárna diagnostika NHO je založená na klinických príznakoch, ako sú bolesť, opuch, začervenanie, zateplenie, obmedzenie pohybu a zvýšená spasticita. Včasné symptómy je potrebné diferencovať od artritídy, tromboflebitídy, hlbokoj žilovej trombózy, celulitídy, hematómu a nádorov mäkkých tkanív [6,7]. Stredná doba od primárneho inzultu k určeniu diagnózy NHO sú 2 mesiace, no môže byť v rozpätí od 2 týždňov do 1 roka [2,5,7].

Medzi včasné skríningové testy využívané pred zobrazovacími metódami patrí hladina alkalickéj fosfatázy (ALP) v sére a prostaglandínu E2 (PGE2) v 24-hodinovom zberanom moči. Eleváciu ALP možno pozorovať 7 dní pred prvými klinickými príznakmi, 3,5-násobné zvýšenie dosahuje do 10 týždňov a následne klesá do normálnych hodnôt do 18 týždňov. Včasné zvýšenie PGE2 v 24-hodinovom zberanom moči taktiež podporuje rozvoj HO a vedie k detailnejším zobrazovacím vyšetreniam [6,43,44].

Ultrasonograficky možno NHO diagnostikovať skôr ako konvenčnými rádiologickými metódami [45]. Ultrasonografia je vysoko senzitívna a špecifická pri včasnej diagnostike HO týždeň po implantácii endoprotézy bedra a možno ju využívať aj v následnom sledovaní [46].

3-fázová scintigrafia kosti je najviac senzitívna metóda na detekciu NHO, ktoré možno detekovať 2,5 týždňa po úraze [42,47]. Je rovnako efektívna pri monitoringu progresie NHO a určovaní správneho času na chirurgickú intervenciu [23,42,47]. Aktivita kostných skenov zvyčajne dosiahne vrchol niekoľko mesiacov po primárnom inzulte a vráti sa do normy do 12 mesiacov [42].

Podľa posledných dát nález HO na zobrazení magnetickou rezonanciou (Magnetic Resonance Imaging – MRI) možno pozorovať už 1–2 dni od začiatku klinických príznakov [35]. Včasný obraz HO na MRI sa javí ako intersticiálny edém, zhrubnutie intramuskulárnych mäkkých tkanív, výpotok v kĺbe a sval s krajkovitými vzormi v STIR (Short-Tau Inversion Recovery/signál tuku) sekvenciách [7,35].

Zlatým štandardom v diagnostike NHO sú konvenčné rádiologické zobrazovacie metódy, RTG a CT-vyšetrenie. Ich nevýhodou je, že sú schopné zachytiť NHO až v štádiu mineralizácie, čo je spravidla 6 týždňov od iniciálneho inzultu [42]. CT-vyšetrenie vrátane 3D-rekonštrukcií umožňuje hodnotiť rozsah osifikátov, ich vzťah ku kĺbu a okolitým nervovo-cievnyim štruktúram, preto musí byť štandardom pri plánovaní pred chirurgickou excíziou.

Prevenia a liečba

Nesteroidné antireumatiká

Viacere randomizované kontrolované klinické štúdie potvrdili účinnosť rôznych nesteroidných antireumatík v primárnej prevencii NHO po úrazoch CNS [48,49]. Predpokladaný mechanizmus účinku je cez inhibíciu prostaglandínov, ktoré regulujú diferenciaciu mezenchymálnych buniek na osteoblasty. Banovac et al vo svojich štúdiách [48,49] upozornili na profylaktický efekt indometacínu alebo rofekoxibu v porovnaní s placebom u pacientov po SCI. Dokázali významne nižšiu incidencia NHO v skupine liečených pacientov (25 %) v porovnaní s pacientami, ktorým bolo podávané placebo (64,7 %; p < 0,001). Indometacín je v súčasnosti zlatým štandardom vo farmakologickej prevencii HO. Optimálny čas na začatie liečby je v priebehu prvých 2 mesiacov po úraze a dĺžka podávania by mala trvať 4–6 týždňov. Štandardná denná dávka je 75 mg indometacínu [48,49].

Bisfosfonáty

Potenciálny účinok bisfosfonátov na heterotopickú osifikáciu je trojaký: inhibícia precipitácie kalcium fosfátu, spomalenie agregácie hydroxyapatitových kryštálov a inhibícia transformácie kalcium fosfátu na hydroxyapatit [7]. V klinických štúdiách bol testovaný predovšetkým etidronát sodný [50–52]. Inhibičný efekt na kostnú formáciu je limitovaný na proces kryštalizácie (mineralizácie),

no tvorba osteoidu nie je ovplyvnená. Preto po prerušení liečby bisfosfonátmi kostná matrix podlieha procesu mineralizácie, tento fenomén sa označuje ako rebound-effect [6,42]. Vzhľadom nato, že väčšina NHO je röntgenologicky detekovateľná v priebehu prvých 6 mesiacoch po SCI, Garland et al [50] doporučili podávanie etidronátu počas obdobia 6 mesiacov. Po profylaktickom podávaní etidronátu v období týždňov po TBI po dobu 6 mesiacov bol röntgenologicky a klinicky pozorovaný nižší výskyt rozvoja NHO v porovnaní s pacientami bez liečby ($p < 0,025$). Táto štúdia 2. fáze potvrdila efekt etidronátu na zníženie vývoja NHO u pacientov s ťažkým úrazom hlavy [51]. Banovac et al [52] prezentovali, že terapia intravenózne podávaným etidronátom s následnou perorálnou liečbou po dobu 6 mesiacov môže zastaviť progresiu NHO u pacientov po SCI, ak je liečba zahájená predtým, ako sú NHO röntgenologicky evidentné.

Rádioterapia

Ďalšou metódou využívanou v manažmente pacientov s NHO je rádioterapia (RT). Predpokladaným mechanizmom účinku je zabránenie diferenciacie mezenchymálnych progenitórnych buniek na osteoblasty [53]. Je dokázaná efektívnosť RT v prevencii HO u pacientov podstupujúcich implantáciu endoprotézy bedra a otvorenú osteosyntézu v oblasti bedrového kĺbu. RT môže byť použitá v primárnej i sekundárnej profylaxii. Je známe, že jednorazové ožiarenie pred operáciou je rovnako účinné ako frakcionovaná pooperačná RT [54]. Použitie RT u pacientov po SCI s chirurgickou excíziou NHO bolo sledované v 2 štúdiách [55,56], ktoré potvrdili preventívny efekt na progresiu alebo rekurenciu NHO v 71 %, resp. 90,9 % prípadov. Zároveň kombinácia chirurgickej liečby a RT viedla k významnému zlepšeniu hybnosti kĺbov u 82 % pacientov, z ktorých u 64 % sa ďalej zlepšil rozsah pohybu vďaka rehabilitácii [55,56].

Rehabilitačná liečba

Rola fyzioterapie u pacientov s HO je kontroverzná. V staršej literatúre bola doporučená agresívna rehabilitácia za účelom udržania mobility kĺbov a zabránenie ankylózy v prípade svalových kontraktúr [6]. V súčasnosti prevláda názor, že agresívne cvičenie s mikrotraumatizáciou periartikulárnych štruktúr zvyšuje riziko rozvoja HO, preto je u pacientov po SCI doporučovaná včasná, pravidelná a opatrná mobilizácia kĺbov [52,55,56]. Fyzioterapia zahŕňa aktívne a pasívne cvičenie hybnosti v nebolestivom rozsahu, jemný terminálny stretching a aktívne asistované mobilizačné cvičenia.

Operačná liečba

Cieľom chirurgickej excízie HO je zlepšenie mobility a riešenie dôsledkov HO, ako sú tlakové dekubity, bolesť a útlak

dôležitých nervovo-cievnych štruktúr [2,5]. Správne načasovanie operačného výkonu a predoperačné plánovanie sú nevyhnutné, s cieľom zníženia rizika komplikácií, ktoré so sebou chirurgická intervencia prináša. Jedná sa predovšetkým o infekciu, zlomeniny, perioperačné krvácanie a rekurenciu [57–59]. Pre viacerých autorov normalizácia kostnej aktivity na základe predoperačných kostných scintigrafických skenov úspešne predikuje perioperačné komplikácie a postoperačnú rekurenciu [23,42,47]. Pri dozrievaní HO dochádza k významnému poklesu, často k dosiahnutiu normálnej hladiny, v blood-flow i blood-pool fáze. O zrelosti HO svedčí tiež normalizácia hladiny alkalického fosfatázy [6,44]. Podľa Garlandovej schémy [2] je správne načasovanie chirurgickej liečby závislé od typu HO. Odporúča excíziu traumatických HO 6 mesiacov po úraze, 1 rok po SCI a 1,5 roka po TBI. Avšak, posledné dáta naznačujú, že resekcia nezrelých HO nemusí jednoznačne viesť k zvýšeniu riziku rekurencie. Naopak oddiaľovanie chirurgickej intervencie môže viesť k ireverzibilnému kĺbnemu poškodeniu [57–59]. V rámci predoperačného plánovania je nevyhnutnosťou 3D CT-vyšetrenie na posúdenie mineralizácie, rozsahu NHO a ich vzťahu k nervovo-cievny štruktúram [42].

Literatúra

1. Brooker AF, Bowerman JW, Robinson RA et al. Ectopic ossification following total hip replacement. Incidence and method of classification. *J Bone Joint Surg Am* 1973; 55(8): 1629–1632.
2. Garland DE. A clinical perspective on common forms of acquired heterotopic ossification. *Clin Orthop* 1991; (263): 13–29.
3. Pignolo RJ, Kaplan FS. Clinical staging of fibrodysplasia ossificans progressiva (FOP). *Bone* 2018; 109: 111–114. Dostupné z DOI: <<http://dx.doi.org/10.1016/j.bone.2017.09.014>>.
4. Kaplan FS, Craver R, MacEwen GD et al. Progressive osseous heteroplasia: a distinct developmental disorder of heterotopic ossification. Two new case reports and follow-up of three previously reported cases. *J Bone Joint Surg Am* 1994; 76(3): 425–36.
5. Cipriano CA, Pill SG, Keenan MA. Heterotopic ossification following traumatic brain injury and spinal cord injury. *J Am Acad Orthop Surg* 2009; 17(11): 689–697. Dostupné z DOI: <<http://dx.doi.org/10.5435/00124635-200911000-00003>>.
6. van Kuijk AA, Geurts AC, van Kuppevelt HJ. Neurogenic heterotopic ossification in spinal cord injury. *Spinal Cord* 2002; 40(7): 313–326. Dostupné z DOI: <<http://10.1038/sj.sc.3101309>>.
7. Vanden Bossche L, Vanderstraeten G. Heterotopic ossification: a review. *J Rehabil Med* 2005; 37(3): 129–136. <<http://dx.doi.org/10.1080/16501970510027628>>.
8. Genêt F, Jourdan C, Schnitzler A et al. Troublesome heterotopic ossification after central nervous system damage: a survey of 570 surgeries. *PLoS One* 2011; 6(1): e16632. Dostupné z DOI: <<http://dx.doi.org/10.1371/journal.pone.0016632>>.
9. Halas RA, Karuppiah S. Heterotopic ossification of the hip after stroke. *Curr Orthop Pract* 2011; 22(2): E19–E21. Dostupné z DOI: <<http://dx.doi.org/10.1097/BCO.0b013e3181ff73af>>.
10. Simonsen LL, Sonne-Holm S, Krashennikoff M et al. Symptomatic heterotopic ossification after very severe traumatic brain injury in 114 patients: incidence and risk factors. *Injury* 2007; 38(10): 1146–1150. Dostupné z DOI: <<http://dx.doi.org/10.1016/j.injury.2007.03.019>>.
11. Garland DE. Clinical observations on fractures and heterotopic ossification in the spinal cord and traumatic brain injured populations. *Clin Orthop Relat Res* 1988; (233): 86–101.

12. Ebinger T, Roesch M, Kiefer H et al. Influence of etiology in heterotopic bone formation of the hip. *J Trauma* 2000; 48(6): 1058–1062. Dostupné z DOI: <<http://dx.doi.org/10.1097/00005373-200006000-00010>>.
13. Garland DE, O'Hollaren RM. Fractures and dislocations about the elbow in the head-injured adult. *Clin Orthop Relat Res* 1982; (168): 38–41.
14. Wittenberg RH, Peschke U, Bötel U. Heterotopic ossification after spinal cord injury: Epidemiology and risk factors. *J Bone Joint Surg Br* 1992; 74(2): 215–218.
15. Scher AT. The incidence of ectopic bone formation in post-traumatic paraplegic patients of different racial groups. *Paraplegia* 1976; 14(3): 202–206. Dostupné z DOI: <<http://dx.doi.org/10.1038/sc.1976.35>>.
16. Sundaram NA, Murphy JC. Heterotopic bone formation following total hip arthroplasty in ankylosing spondylitis. *Clin Orthop Relat Res* 1986; (207): 223–226.
17. Larson JM, Michalski JP, Collacott EA et al. Increased prevalence of HLA-B27 in patients with ectopic ossification following traumatic spinal cord injury. *Rheumatol Rehabil* 1981; 20(4): 193–197. Dostupné z DOI: <<http://dx.doi.org/10.1093/rheumatology/20.4.193>>.
18. Garland DE, Alday B, Venos KG. Heterotopic ossification and HLA antigens. *Arch Phys Med Rehabil* 1984; 65(9): 531–532.
19. Mitchell EJ, Canter J, Norris P et al. The genetics of heterotopic ossification: insight into the bone remodeling pathway. *J Orthop Trauma* 2010; 24(9): 530–533. Dostupné z DOI: <<http://dx.doi.org/10.1097/BOT.0b013e3181ed147b>>.
20. Pape HC, Lehmann U, van Griensven M et al. Heterotopic ossifications in patients after severe blunt trauma with and without head trauma: incidence and patterns of distribution. *J Orthop Trauma* 2001; 15(4): 229–237. Dostupné z DOI: <<http://dx.doi.org/10.1097/00005131-200105000-00001>>.
21. Brighton CT, Schaffer JL, Shapiro DB et al. Proliferation and macromolecular synthesis by rat calvarial bone cells grown in various oxygen tensions. *J Orthop Res* 1991; 9(6): 847–854. Dostupné z DOI: <<http://dx.doi.org/10.1002/jor.1100090610>>.
22. Miller LF, O'Neill CJ. Myositis ossificans in paraplegics. *J Bone Joint Surg* 1949; 31(A): 283–294.
23. Rossier AB, Bussat P, Infante F et al. Current facts on para-oste-arthropathy (POA). *Paraplegia* 1973; 11(1): 38–78. Dostupné z DOI: <<http://dx.doi.org/10.1038/sc.1973.5>>.
24. Jensen LL, Halar E, Little JW et al. Neurogenic heterotopic ossification. *Am J Phys Med* 1987; 66(6): 351–363.
25. Ackerman LV. Extra osseous localized non-neoplastic bone and cartilage formation. *J Bone Joint Surg* 1958; 40-A(2): 279–298.
26. Peck RJ, Metreweli C. Early myositis ossificans: a new echographic sign. *Clin Radiol* 1988; 39(6): 586–588. Dostupné z DOI: <[http://dx.doi.org/10.1016/s0009-9260\(88\)80052-7](http://dx.doi.org/10.1016/s0009-9260(88)80052-7)>.
27. Chalmers J, Gray DH, Rush J. Observations on the induction of bone in soft tissues. *J Bone Joint Surg* 1975; 57(1): 36–45.
28. Cadosch D, Toffoli AM, Gautschi OP et al. Serum after traumatic brain injury increases proliferation and supports expression of osteoblast markers in muscle cells. *J Bone Joint Surg Am* 2010; 92(3): 645–653. Dostupné z DOI: <<http://dx.doi.org/10.2106/JBJS.I.00097>>.
29. Mastrogiacomo M, Derubeis AR, Cancedda R. Bone and cartilage formation by skeletal muscle derived cells. *J Cell Physiol* 2005; 204(2): 594–603. Dostupné z DOI: <<http://dx.doi.org/10.1002/jcp.20325>>.
30. Gautschi OP, Cadosch D, Frey SP et al. Serum-mediated osteogenic effect in traumatic brain-injured patients. *ANZ J Surg* 2009; 79(6): 449–455. Dostupné z DOI: <<http://dx.doi.org/10.1111/j.1445-2197.2008.04803.x>>.
31. Castillo J, Rodríguez I. Biochemical changes and inflammatory response as markers for brain ischaemia: molecular markers of diagnostic utility and prognosis in human clinical practice. *Cerebrovasc Dis* 2004; 17(Suppl 1): 7–18. Dostupné z DOI: <<http://dx.doi.org/10.1159/000074791>>.
32. Trentz OA, Handschin AE, Bestmann L et al. Influence of brain injury on early posttraumatic bone metabolism. *Crit Care Med* 2005; 33(2): 399–406. Dostupné z DOI: <<http://dx.doi.org/10.1097/01.ccm.0000152221.87477.21>>.
33. Hohmann EL, Elde RP, Rysavy JA et al. Innervation of periosteum and bone by sympathetic vasoactive intestinal peptide-containing nerve fibers. *Science* 1986; 232(4752): 868–871. Dostupné z DOI: <<http://dx.doi.org/10.1126/science.3518059>>.
34. Jones KB, Mollano AV, Morcuende JA et al. Bone and brain: a review of neural, hormonal, and musculoskeletal connections. *Iowa Orthop J* 2004; 24: 123–132.
35. Argyropoulou MI, Kostandi E, Kosta P et al. Heterotopic ossification of the knee joint in intensive care unit patients: early diagnosis with magnetic resonance imaging. *Crit Care* 2006; 10(5): R152. Dostupné z DOI: <<http://dx.doi.org/10.1186/cc5083>>.
36. Takeda S, Elefteriou F, Levasseur R et al. Leptin regulates human bone formation via the sympathetic nervous system. *Cell* 2002; 111(3): 305–317. Dostupné z DOI: <[http://dx.doi.org/10.1016/s0092-8674\(02\)01049-8](http://dx.doi.org/10.1016/s0092-8674(02)01049-8)>.
37. Gordeladze JO, Drevon CA, Syversen U et al. Leptin stimulates human osteoblastic formation, de novo collagen synthesis, and mineralization: impact on differentiation markers, apoptosis and osteoclastic signaling. *J Cell Biochem* 2002; 85(4): 825–836. Dostupné z DOI: <<http://dx.doi.org/10.1002/jcb.10156>>.
38. Chen D, Zhao M, Mundy GR. Bone morphogenetic proteins. *Growth Factors* 2004; 22(4): 233–241. Dostupné z DOI: <<http://dx.doi.org/10.1080/08977190412331279890>>.
39. Kang Q, Sun MH, Cheng H et al. Characterization of the distinct orthotopic bone-forming activity of 14 BMPs using recombinant adenovirus-mediated gene delivery. *Gene Ther* 2004; 11(17): 1312–1320. Dostupné z DOI: <<http://dx.doi.org/10.1038/sj.gt.3302298>>.
40. Salisbury E, Rodenberg E, Sonnet C et al. Sensory nerve induced inflammation contributes to heterotopic ossification. *J Cell Biochem* 2011; 112(10): 2748–58. Dostupné z DOI: <<http://dx.doi.org/10.1002/jcb.23225>>.
41. Kan L, Kitterman JA, Procissi D et al. CNS demyelination in fibrodysplasia ossificans progressiva. *J Neurol* 2012; 259(12): 2644–2655. Dostupné z DOI: <<http://dx.doi.org/10.1007/s00415-012-6563-x>>.
42. Shehab D, Elgazzar AH, Collier BD. Heterotopic ossification. *J Nucl Med* 2002; 43(3): 346–353.
43. Schurch B, Capaul M, Vallotton MB et al. Prostaglandin E2 measurements: their value in the early diagnosis of heterotopic ossification in spinal cord injury patients. *Arch Phys Med Rehabil* 1997; 78(7): 687–691. Dostupné z DOI: <[http://dx.doi.org/10.1016/s0003-9993\(97\)90074-5](http://dx.doi.org/10.1016/s0003-9993(97)90074-5)>.
44. Orzel JA, Rudd TG. Heterotopic bone formation: clinical, laboratory, and imaging correlation. *J Nucl Med* 1985; 26(2): 125–32.
45. Pistarini C, Carlevati S, Contardi A et al. Use of ultrasonography methods in the diagnosis of neurogenic paraoste-arthropathy in spinal cord injury. *Recenti Prog Med* 1995; 86(12): 483–488.
46. Popken F, Konig DP, Tantow M et al. Possibility of sonographic early diagnosis of heterotopic ossification after total hip-replacement. *Unfallchirurg* 2003; 106(1): 28–31. Dostupné z DOI: <<http://dx.doi.org/10.1007/s00113-002-0461-0>>.
47. Svircev JN, Wallbom AS. False-negative triple-phase bone scans in spinal cord injury to detect clinically suspect heterotopic ossification: a case series. *J Spinal Cord Med* 2008; 31(2): 194–196. Dostupné z DOI: <<http://dx.doi.org/10.1080/10790268.2008.11760711>>.
48. Banovac K, Williams JM, Patrick LD et al. Prevention of heterotopic ossification after spinal cord injury with indomethacin. *Spinal Cord* 2001; 39(7): 370–374. <<http://dx.doi.org/10.1038/sj.sc.3101166>>.
49. Banovac K, Williams JM, Patrick LD et al. Prevention of heterotopic ossification after spinal cord injury with COX-2 selective inhibitor (rofecoxib). *Spinal Cord* 2004; 42(12): 707–710. Dostupné z DOI: <<http://dx.doi.org/10.1038/sj.sc.3101628>>.
50. Garland DE, Alday B, Venos KG et al. Diphosphonate treatment for heterotopic ossification in spinal cord injury patients. *Clin Orthop* 1983; (176): 197–200.
51. Spielman G, Gennarelli TA, Rogers CR. Disodium etidronate: its role in preventing heterotopic ossification in severe head injury. *Arch Phys Med Rehabil* 1983; 64(11): 539–542.
52. Banovac K. The effect of Etidronate on late development of heterotopic ossification after spinal cord injury. *J Spinal Cord Med* 2000;

23(1): 40–44. Dostupné z DOI: <<http://dx.doi.org/10.1080/10790268.2000.11753507>>.

53. Balboni TA, Gobeze R, Mamon HJ. Heterotopic ossification: pathophysiology, clinical features, and the role of radiotherapy for prophylaxis. *Int J Radiat Oncol Biol Phys* 2006; 65(5): 1289–1299. Dostupné z DOI: <<http://dx.doi.org/10.1016/j.ijrobp.2006.03.053>>.

54. Seegenschmiedt MH, Keilholz L, Martus P et al. Prevention of heterotopic ossification about the hip: final results of two randomized trials in 410 patients using either preoperative or postoperative radiation therapy. *Int J Radiat Oncol Biol Phys* 1997; 39(1): 161–171. Dostupné z DOI: <[http://dx.doi.org/10.1016/s0360-3016\(97\)00285-x](http://dx.doi.org/10.1016/s0360-3016(97)00285-x)>.

55. Sautter-Bihl ML, Hultenschmidt B, Liebermeister E et al. Fractionated and single-dose radiotherapy for heterotopic bone formation in patients with spinal cord injury. A phase I/II study. *Strahlenther Onkol* 2001; 177(4): 200–205. Dostupné z DOI: <<http://dx.doi.org/10.1007/pl00002399>>.

56. Sautter-Bihl ML, Liebermeister E, Nanassy A. Radiotherapy as a local treatment option for heterotopic ossifications in patients with spinal cord injury. *Spinal Cord* 2000; 38(1): 33–36. Dostupné z DOI: <<http://dx.doi.org/10.1038/sj.sc.3100847>>.

57. Genet F, Jourdan C, Lauitridou C et al. The impact of preoperative hip heterotopic ossification extent on recurrence in patients with head and spinal cord injury: a case control study. *PLoS One* 2011; 6(8): e23129. Dostupné z DOI: <<http://dx.doi.org/10.1371/journal.pone.0023129>>.

58. Denormandie P, de l'Escalopier N, Gatin L et al. Resection of neurogenic heterotopic ossification (NHO) of the hip. *Orthop Traumatol Surg Res* 2018; 104(1S): S121-S127. Dostupné z DOI: <<http://dx.doi.org/10.1016/j.otsr.2017.04.015>>.

59. Almangour W, Schnitzler A, Salga M et al. Recurrence of heterotopic ossification after removal in patients with traumatic brain injury: a systematic review. *Ann Phys Rehabil Med* 2016; 59(4): 263–269. Dostupné z DOI: <<http://dx.doi.org/10.1016/j.rehab.2016.03.009>>.