

Může ovlivnění subchondrální kosti zpomalovat progresi osteoartrózy?

Can affecting of subchondral bone slow the progression of osteoarthritis?

Karel Pavelka

Revmatologický ústav, Praha

✉ **prof. MUDr. Karel Pavelka, DrSc.** | pavelka@revma.cz | www.revma.cz

Received | Doručeno do redakce | Doručené do redakcie 7. 7. 2019

Accepted | Prijato po recenzii | Prijaté po recenzii 4. 8. 2019

Práce vznikla jako vzpomínka na prof. MUDr. Jaroslava Blahoše, DrSc. Považoval jsem za velké štěstí, že jsem mohl být přítelem pana profesora, kterého jsem si nesmírně vážil jak po odborné, tak i lidské stránce. Ačkoliv jeho doménou byla interní medicína a osteologie, několikrát v životě napsal i práce vztahující se k revmatickým onemocněním, jako například k hyperurikemii a dně, a po celý život zaujímal k našemu oboru i Revmatologickému ústavu velmi přátelský vztah. Česká revmatologická společnost vyslovuje hlubokou soustrast a lítost nad odchodem pana profesora Blahoše.

Abstrakt

V úvodu se autor stručně zabývá problematikou patogeneze osteoartrózy (OA) a identifikací potencionálních cílů terapeutické intervence, a to včetně ovlivnění subchondrální kosti. V další části je pak uvedena metodologie k hodnocení strukturální progresu OA. Diskutována je především metodologie standardizace klasických rentgenových snímků, ale i možnosti magnetické rezonance. Další část je věnována terapii OA a rozdělení na léčbu symptomatickou a strukturu modifikující. Jsou uvedeny i nové terapeutické postupy, které jsou rozděleny do 3 skupin: preparáty ovlivňující katabolické a anabolické funkce v chrupavce, skupina léků ovlivňujících zánět a preparáty ovlivňující remodelaci subchondrální kosti. Podrobněji jsou diskutovány studie provedené s léky této třetí skupiny. Studie se stroncium ranelátem (SEKOIA) byly pozitivní, a to jak co se týče symptomatického, tak strukturálního účinku, nicméně lék byl kvůli zvýšenému kardiovaskulárnímu riziku stažen z výzkumu. Dále jsou diskutovány tři studie s bisfosfonáty, které přinesly inkonzistentní výsledky. V závěru jsou pak diskutovány dvě studie s kalcitoninem, které nedocílily primárního cíle po 2 letech, nicméně v jedné z nich byl prokázán vliv na objem kloubní chrupavky. Přestože preklinické studie ukazují možný příznivý vliv léků ovlivňujících kostní metabolismus na proces zpomalení degenerace chrupavky, v žádné klinické studii to nebylo pozitivně prokázáno.

Klíčová slova: bisfosfonáty – kalcitonin – osteoartróza

Abstract

In the introduction, the author briefly discusses the problem of the pathogenesis of osteoarthritis (OA) and the identification of potential targets for therapeutic intervention, including the affecting of subchondral bone. The next section presents the methodology for evaluating the structural progression of OA. Primarily the methodology for standardization of the classical X-ray photographs is discussed, as well as the possibilities of magnetic resonance imaging. The following section focuses on the therapy of OA and the division into the symptomatic and the structure modifying treatments. Also new therapeutic approaches are described which are divided into 3 groups: preparations affecting catabolic and anabolic functions in cartilage, a group of drugs affecting inflammation, and prepa-

rations affecting the remodelling of subchondral bone. The studies conducted with the drugs of the third group mentioned are discussed in more detail. Studies of strontium ranelate (SEKOIA) have brought positive results, in terms of both symptomatic and structural effects, however the drug has been withdrawn from research due to an increased cardiovascular risk. Further, three studies of bisphosphonates are discussed which have produced inconsistent results. In conclusion, two studies of calcitonin were discussed that did not reach the primary objective after 2 years, still one of them had a proven effect on the volume of articular cartilage. Although preclinical studies show a possible beneficial effect of drugs modifying bone metabolism on the process of slowing cartilage degeneration, no clinical study has positively demonstrated this.

Key words: bisphosphonates – calcitonin – osteoarthritis

Úvod

Osteoartróza (OA) je nejčastější kloubní onemocnění, které je příčinou bolesti kloubů a zhoršení funkce a znamená velké ekonomické a sociální zatížení pro celou společnost. Údaje o prevalenci OA se velmi liší podle použité metodologie [1]. Nicméně lze konstatovat, že výskyt OA vysoce stoupá s věkem a v populaci nad 60 let věku trpí OA až 40 % osob. Nejčastější lokalizací OA jsou kolenní klouby, kyčelní klouby, malé klouby rukou a klouby na páteři.

Etiopatogeneze OA není přesně známa, nicméně je jasné, že se na jejím vzniku podílejí faktory genetické, biomechanické, dále pak faktory endokrinní, záření a faktory spojené se stárnutím chrupavky.

Strukturální změny u osteoartrózy

Dominantní představou je fakt, že nejdůležitější postiženou tkání u OA je kloubní hyalinní chrupavka. Nicméně OA je komplexní onemocnění, při kterém jsou postiženy i další tkáně, jako je synovium, kloubní pouzdro, úpony šlach a vazů, úpony svalů a subchondrální kost [2].

K zásadním změnám dochází v kloubní hyalinní chrupavce, ve které dochází nejprve k biochemickým a později morfologickým změnám, které vedou k tomu, že kloubní hyalinní chrupavka přestává být schopná plnit funkční nároky na ni kladené, tzn. na jedné straně dostatečnou pružnost při pohybech a na druhé straně dostatečnou pevnost na sťažení síly. Kloubní hyalinní chrupavka je unikátní tkáň, která obsahuje poměrně málo buněk, tzn. chondrocytů, které jsou zodpovědné za udržování homeostázy extracelulární matrix. Tato homeostáza je udržována pomocí komplexního systému, katabolických a anabolických funkcí. Nejdůležitějšími mediátory katabolických funkcí jsou metaloproteinázy, jako jsou MMP1, 3, 13, ADAMTS4 a ADAMTS5, v anabolických funkcích pak TGFβ a BMP7 [3]. Postupně dochází k alternaci extracelulárních matrix.

Strukturální změny v subchondrální kosti

V průběhu OA dochází k významným změnám v subchondrální kosti. Existuje teorie, že změny subchondrální kosti mohou být dokonce primární a mohou předchá-

zet změnám v kloubní chrupavce. Převažuje ale asi názor, že primární jsou změny v kloubní chrupavce a změny v subchondrální kosti jsou sekundární. Na histologické úrovni dochází ke změně osteoblastů, které se zvětšují a mění se též struktura subchondrální kosti. Nejčastěji popisovanou změnou je ztlustění kostních trámčů. Navenek se to projevuje sklerotizací kosti, která je prokazatelná na RTG-snímku. Na druhé straně jsou však přítomné i kostní cysty, které mohou svědčit o určité dysfunkci kostního metabolismu a v podstatě o degenerativních změnách [4]. Dále dochází ke změnám v syntéze proteoglykanů, při níž se snižuje obsah chondroitin sulfátu a zvyšuje se obsah keratan sulfátu. Dále dochází k změnám v syntéze kolagenu, které vyústí v disfunkci kolagenní sítě. Iniciálně se zvyšuje obsah vody, který se pak finálně sníží. Chrupavka fibriluje a vznikají v ní hluboké trhliny. Dále dochází ke snížení jejího objemu a šířky, což se projevuje jako zúžení kloubní štěrbiny.

Z výše uvedených důvodů se zdá být proto racionální uvažovat při strukturální léčbě OA o použití léků ovlivňujících kostní metabolismus.

Metodologie hodnocení progresu osteoartrózy

Zlatým standardem hodnocení rentgenové progresu je stále ještě klasický rentgen. Nicméně tato metodika má své limity. Určité zlepšení přinesla standardizace snímkování a hodnocení měření šířky kloubní štěrbiny. Důležité je, aby pozice pacienta při snímkování byla při opakování naprosto identická. Jako příklad lze uvést metodiku tzv. Lyon schuss view, která je uvedena na obr. 1. Jde o zadopřední snímek, kdy pacient stojí tak, že má přitížená stehna na snímací desku a nohy jsou v poloze určené mapami na podložce. Úhel snímkování je potom vždy stejný. Vzhledem k pomalému průběhu artrózy se však zdá, že ani standardizace rentgenové metodiky nepřinese zlepšení senzitivity hodnocení. Proto se stále více používají různé modifikace magnetické rezonance (MRI), jako je například metodika Pelletiera [7]. Kromě šířky kloubní štěrbiny se hodnotí i objem chrupavky a to v jednotlivých kloubních kompartmentech zvlášť.

Terapie osteoartrózy

Terapie OA by měla být komplexní a skládat se z terapie nefarmakologické, farmakologické a ev. chirurgické. Nefarmakologická léčba zahrnuje jednak režimová opatření, jako je redukce váhy, korekce biomechanických problémů, a zvláště dlouhodobou rehabilitační a fyzikální léčbu. Léčba medikamentózní se dá rozdělit na léčbu symptomatickou a chorobu modifikující či strukturální. Mezi symptomatické léky řadíme jednak krátkodobě působící perorální analgetika a nesteroidní anti-revmatika, lokálně aplikované glukokortikoidy a dále pak

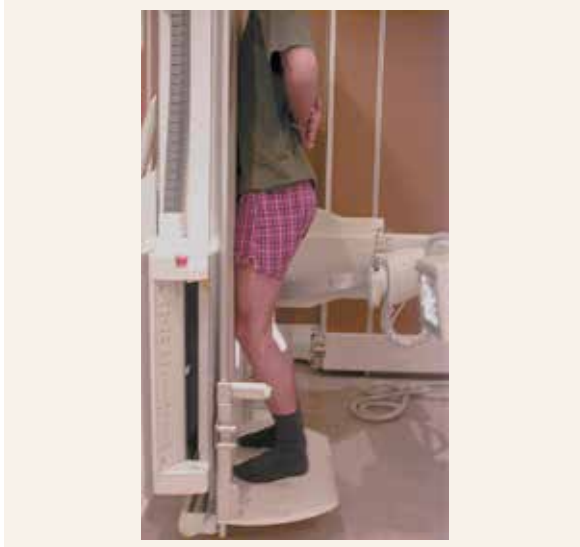dlouhodobě působící skupinu léků, pro které jsme si zvykli používat skupinový název SYSADOA [5]. Koncept SYSADOA je sice ve většině evropských zemí akceptován a stejně tak v některých doporučeních, jako je např. ESCEO, ale je nutné konstatovat, že názory na účinnost SYSADOA nejsou jednoznačné a především v USA existují určité pochybnosti.

Optimální lék pro OA by měl mít jednak symptomatický efekt, jednak by měl zpomalovat či zastavovat postupující degeneraci kloubní chrupavky. Je možné konstatovat, že choroba modifikující efekt nebyl zatím jasně prokázán u žádného léku, nicméně v této indikaci byla provedena řada randomizovaných kontrolovaných studií. Nejvíce evidence o strukturálním efektu bylo získáno s léky ze skupiny SYSADOA (glukosamin sulfátem, chondroitin sulfátem a poněkud méně s piascledinem, diacereinem a kyselinou hyaluronovou), jak ve svém přehledu uvádí Huang [6] (tab. 1). Pozitivní studie jsou však často kritizovány jednak z hlediska použité metodologie, jednak proto, že rozdíl v šířce chrupavky byl velmi malý, i když numericky signifikantní, a byla proto vznesena otázka klinické relevance této změny.

V posledních 10 letech byla provedena i řada studií s novými, tzv. potenciálně cílenými léky, které jsou uvedeny v tab. 2. Dají se rozdělit do 3 skupin: do 1. skupiny patří preparáty ovlivňující katabolické a anabolické funkce v chrupavce, do 2. skupiny pak preparáty ovlivňující zánět a do 3. skupiny pak preparáty ovlivňující remodelaci subchondrální kosti.

Do první skupiny patří inhibitory metaloproteináz (BAY 12-9566, PG116800, doxycyclin, ALS 1-0635, PF152 atd), inhibitory ADAMTS (AGG-523 atd), růstové faktory (FGF8, BMP7 atd), mezenchymální kmenové buňky (kmenové buňky z kostní dřeně, autologní kmenové buňky z tukové tkáně), metoda obohacení plazmy, inhibitor katepsinu K (MIV-711) a inhibitory signální cesty Wnt.

Obr. 1 | The Lyon schuss view – pozice pacienta při snímkování



pacient je v kontaktu patelami, palci na nohou a stehny se stolem – flexe v kolene 20–30° – flexe kolene je definována pro každého pacienta podle délky tibie a nohy, a proto je reprodukovatelné – pately jsou v kontaktu se stolem, takže není možný žádný rozdíl ve velikosti zobrazení – koeficient variace (CV) měření je 1,2 %

Tab. 1 | Strukturální studie se SYSADOA. Upraveno podle [4]

autor	subjekt	lék	výsledek
Kahan et al	OA kolene (n = 622)	CS 800 mg QD PO, placebo	+
Reginster et al	OA kolene (n = 2012)	GS 1500 mg QD PO, placebo	+
Pavelka et al	OA kolene (n = 202)	GS 1500 mg QD PO, placebo	+
Wildi et al	OA kolene (n = 69)	CS 800 mg QD PO, placebo	+
Fransen et al	OA kolene (n = 605)	GS 1500 mg QD; CS 800 mg QD, samotný nebo v kombinaci; placebo (FGF)	+
Sawitzke et al	OA kolene (n = 572)	GS 500 mg 3 TDS; CS 400 mg TDS, samotný nebo v kombinaci; celecoxib 20 mg QD; placebo	-
Pham et al	OA kolene (n = 301)	hyalurinová kyselina (NRD101) IA x 3; diacerein 50 mg BD PO; placebo	-
Dougados et al	OA kyčle (n = 507)	diacerein 50 mg BD PO, placebo	+
Jubb et al	OA kolene (n = 408)	hyaluronát sodný, IA 20 mg / 2 ml jednou denně/3 týdny nebo placebo	+

Do druhé skupiny protizánětlivých léků patří likofelon, celekoxib, inhibitory prozánětlivých cytokinů, inhibitory

inducibilní NO a protilátka proti granulocyt makrofágům – kolony stimulujícímu faktoru.

Do třetí skupiny patří preparáty ovlivňující remodelaci subchondrální kosti, konkrétně stroncium ranelát, bisfosfonáty (zoledronová kyselina, risedronát) a kalcitonin (tab. 3).

Tab. 2 | Strukturální studie s cílenými léky pro léčbu osteoartrózy

autologní kondicionované sérum [15]
destičkami obohacená plazma (PRP) [16]
mezenchymální kmenové buňky [17]
fibroblastový růstový hormon 18 (FGF-18) [18]
inhibitory MMP [19]
inhibitory agrekanázy
K-inhibitory katepsinu
inhibitory MAP kináz
inhibitory i NOS

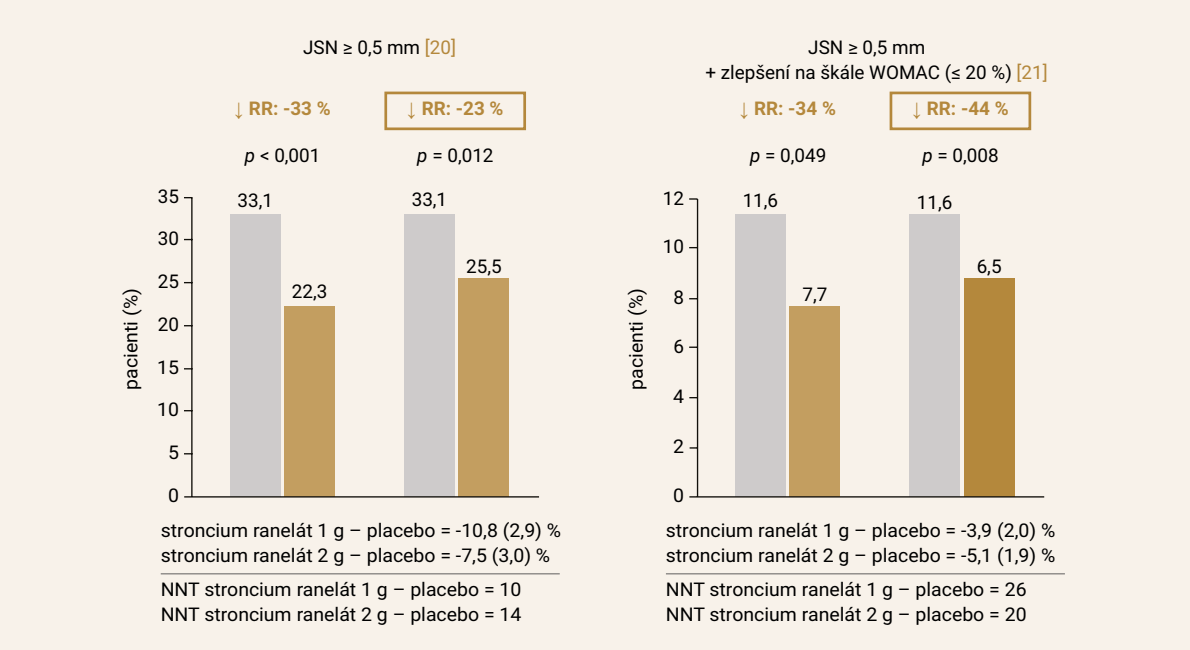
Stroncium ranelát

Stroncium ranelát je schopný disociovat kostní remodelační proces a změnit bilanci mezi kostní resorpcí a formací. Byla provedena velká randomizovaná kontrovaná studie pod názvem SEKIOA (obr. 2), ve které byl zkoušen stroncium ranelát proti placebo v trvání 3 let [8]. Bylo prokázáno, že pacienti léčení stronciem ranelátem měli pomalejší vývoj strukturální progresi, a to včetně hodnocení na MRI, a navíc měli i menší bolesti. Nicméně rozdíl byl poměrně malý a vzhledem k poten-

Tab. 3 | Strukturální studie u OA s léky ovlivňujícími kostní metabolismus

reference	subjekt	lék	výsledek
Laslett et al	OA kolene (n = 59)	kys. zoledronová i.v. guttae 5 mg 1krát denně, placebo	+
Spector et al	OA kolene (n = 284)	risedronát 5 mg nebo 15 mg 1krát denně p.o., placebo	-
Bingham et al	OA kolene (n = 483)	risedronát 5 mg nebo 15 mg 1krát denně p.o., 35 mg nebo 50 mg týdně; placebo	-
Karsdal et al	OA kolene (n = 2483)	lososí kalcitonin 0,8 mg 2krát denně p.o., placebo	-
Reginster et al	OA kolene (n = 1371)	stroncium ranelát 1 g 1krát nebo 2krát denně, placebo	+
Pelletier et al	OA kolene (n = 330)	stroncium ranelát 1 g 1krát nebo 2krát denně, placebo	+

Obr. 2 | Srovnání RTG-progrese a klinického zlepšení u pacientů léčených stronciem ranelátem a placebem. Upraveno podle [22]



cionálně kardiovaskulárním rizikům nebyl stroncium ranelát do léčby OA zaveden [9].

Bisfosfonáty

Nejčastějším preparátem v léčbě OA jsou bisfosfonáty, a proto také vznikl určitý zájem používat tyto léky u OA. Preklinické studie také přinesly určitou evidenci, že bisfosfonáty mají u OA také chorobu modifikující efekt [10]. Účinnost bisfosfonátů byla zkoušena v několika randomizovaných kontrolovaných studiích, v nichž bylo prokázáno, že jedna infuze 5 mg zoledronové kyseliny i.v. byla účinná při snížení bolesti a zmenšení kostního edému po 6 měsících s určitým trendem po 12 měsících [11]. Podobné výsledky byly získány se stejným bisfosfonátem v britské studii fáze II, ve které opět došlo ke zlepšení symptomů a u kostní struktury. V observační studii byl zkoumán symptomatický a strukturální efekt bisfosfonátů u pacientů, kteří byli zařazeni do studie National Institutes of Health Osteoarthritis Initiative Cohort. Po 4 letech byl rozdíl mezi oběma skupinami 0,51 mm vs 0,29 mm, který ale nebyl statisticky signifikantní ($p = 0,006$) [12]. Rovněž nebyl prokázán žádný symptomatický efekt. Zajímavé je, že naopak byl zjištěn rozdíl v biochemických markerech degradace chrupavky [13]. Lze tedy konstatovat, že výsledky jsou nejednoznačné a byly by potřebné další prospektivní studie při použití nových technologií.

Kalcitonin

Byly provedeny studie, které prokazovaly, že kalcitonin zpomaluje degeneraci chrupavky a zvyšuje obrat subchondrální kosti [14]. Byly provedeny 2 studie fáze III, které hodnotily strukturu a symptom modifikující účinnost po 2 letech léčby při léčbě lososím kalcitoninem u pacientů s bolestivou gonartrózou. Primárním cílem studií byla šířka kloubní štěrbinu po 2 letech – tento cíl nebyl ani v jedné studii dosažen. Nicméně kalcitonin zpomaloval pokles objemu chrupavky v jedné studii.

Závěr

Osteoartróza je velice významným onemocněním, které vyvolává významnou disabilitu svých nositelů a představuje pro celou společnost i velkou ekonomickou zátěž. Účinná léčba OA, která by zpomalovala strukturální degeneraci chrupavky a snižovala například nutnost náhrady kloubů, není v tuto chvíli dostupná. Nicméně řada nových látek je v procesu klinického zkoušení. Léky ovlivňující kvalitu subchondrální kosti stále zůstávají atraktivními kandidáty pro možnou strukturální progresi OA.

Publikace byla podpořena projektem (Ministerstva zdravotnictví) koncepčního rozvoje výzkumné organizace 023728 (Revmatologický ústav).

Literatura

1. Cross M, Smith E, Hoy D et al. The global burden of hip and knee osteoarthritis: estimates from the Global Burden of Disease 2010 study. *Ann Rheum Dis* 2014; 73(7): 1323–1330. Dostupné z DOI: <<http://dx.doi.org/10.1136/annrheumdis-2013-204763>>.
2. Wang M, Shen J, Jin H et al. Recent progress in understanding molecular mechanisms of cartilage degeneration during osteoarthritis. *Ann N Y Acad Sci* 2011; 1240: 61–69. Dostupné z DOI: <<http://dx.doi.org/10.1111/j.1749-6632.2011.06258.x>>.
3. Yang CY, Chanalaris A, Troeberg L. ADAMTS and ADAM metalloproteinases in osteoarthritis – looking beyond the usual suspects. *Osteoarthritis Cartilage* 2017; 25(7): 1000–1009. Dostupné z DOI: <<http://dx.doi.org/10.1016/j.joca.2017.02.791>>.
4. Conrozier T, Merle-Vincent F, Mathieu P et al. Epidemiological, biological and radiological differences between arthropic and hypertrophic patterns of hip osteoarthritis in a case, control study. *Clin Exp Rheumatol* 2004; 22(4): 403–408.
5. Pelletier JP, Raynauld JP, Beaulieu AD et al. Chondroitin sulfate efficacy versus celecoxib on knee osteoarthritis structural changes using magnetic resonance imaging: a 2-year multicentre exploratory study. *Arthritis Res Ther* 2016; 18(1): 256. Dostupné z DOI: <<http://dx.doi.org/10.1186/s13075-016-1149-0>>.
6. Huang Z, Ding Ch, Li T et al. Current status and future prospects for disease modification in osteoarthritis. *Rheumatology* 2018; 57(Suppl 4): iv108-iv123. Dostupné z DOI: <<http://dx.doi.org/10.1093/rheumatology/kex496>>.
7. Pelletier JP, Raynauld JP, Beaulieu AD et al. Chondroitin sulfate efficacy versus celecoxib on knee osteoarthritis structural changes using magnetic resonance imaging: a 2-year multicentre exploratory study. *Arthritis Res Ther* 2016; 18(1): 256. Dostupné z DOI: <<http://dx.doi.org/10.1186/s13075-016-1149-0>>.
8. Reginster JY, Badurski J, Bellamy N et al. Extended report: efficacy and safety of strontium ranelate in the treatment of knee osteoarthritis: results of a double-blind, randomised placebo-controlled trial. *Ann Rheum Dis* 2013; 72(6): e13. Dostupné z DOI: <<http://dx.doi.org/10.1136/annrheumdis-2013-203637>>.
9. Pelletier JP, Roubille C, Raynauld JP et al. Disease-modifying effect of strontium ranelate in a subset of patients from the Phase III knee osteoarthritis study SEKIOA using quantitative MRI: reduction in bone marrow lesions protects against cartilage loss. *Ann Rheum Dis* 2013; 74: 422–429. Dostupné z DOI: <<http://dx.doi.org/10.1136/annrheumdis-2013-203989>>.
10. Permuy M, Guede D, López-Peña M et al. Effects of glucosamine and risedronate alone or in combination in an experimental rabbit model of osteoarthritis. *BMC Vet Res* 2014; 10: 97. Dostupné z DOI: <<http://dx.doi.org/10.1186/1746-6148-10-97>>.
11. Laslett LL, Doré DA, Quinn SJ et al. Zoledronic acid reduces knee pain and bone marrow lesions over 1 year: a randomised controlled trial. *Ann Rheum Dis* 2012; 71(8): 1322–1328. Dostupné z DOI: <<http://dx.doi.org/10.1136/annrheumdis-2011-200970>>.
12. Laslett LL, Kingsbury SR, Hensor EM et al. Effect of bisphosphonate use in patients with symptomatic and radiographic knee osteoarthritis: data from the Osteoarthritis Initiative. *Ann Rheum Dis* 2014; 73(5): 824–830. Dostupné z DOI: <<http://dx.doi.org/10.1136/annrheumdis-2012-202989>>.
13. Bingham CO, Buckland-Wright JC, Garner P et al. Risedronate decreases biochemical markers of cartilage degradation but does not decrease symptoms or slow radiographic progression in patients with medial compartment osteoarthritis of the knee: results of the two-year multinational knee osteoarthritis structural arthritis study. *Arthritis Rheum* 2006; 54(11): 3494–3507. Dostupné z DOI: <<http://dx.doi.org/10.1002/art.22160>>.
14. Karsdal MA, Byrjalsen I, Alexandersen P et al. Treatment of symptomatic knee osteoarthritis with oral salmon calcitonin: results from two phase 3 trials. *Osteoarthritis Cartilage* 2015; 23(4): 532–543. Dostupné z DOI: <<http://dx.doi.org/10.1016/j.joca.2014.12.019>>.
15. Baltzer AWA, Moser C, Jansen SA et al. Autologous conditioned serum (Orthokine) is an effective treatment for knee osteoarthritis. *Osteoarthritis Cartilage* 2009; 17: (2009), pp. 152–160. Dostupné z DOI: <<http://dx.doi.org/10.1016/j.joca.2008.06.014>>.

16. Yu SP, Hunter DJ. Emerging drugs for the treatment of knee osteoarthritis. *Expert Opin Emerg Drugs* 2015; 20: 361–378. Dostupné z DOI: <<http://doi:10.1517/14728214.2015.1037275>>.
17. Pers Y-M, Rackwitz L, Ferreira R et al. Adipose Mesenchymal Stromal Cell-Based Therapy for Severe Osteoarthritis of the Knee: A Phase I Dose-Escalation Trial. *Stem Cells Trans Med* 2016; 5(7): 847–856. Dostupné z DOI: <<http://doi:10.5966/sctm.2015-0245>>.
18. Lohmander LS, Hellot S, Dreher D et al. Intraarticular sprifermin (recombinant human fibroblast growth factor 18) in knee osteoarthritis: a randomized, double-blind, placebo-controlled trial. *Arthritis Rheumatol* 2014; 66(7): 1820–1831. Dostupné z DOI: <<http://doi:10.1002/art.38614>>.
19. Verma P, Dalal K, Chopra M. Pharmacophore development and screening for discovery of potential inhibitors of ADAMTS-4 for osteoarthritis therapy. *J Mol Model* 2016; 22(8): 178. Dostupné z DOI: <<http://doi:10.1007/s00894-016-3035-8>>.
20. Bruyere O, Richy F, Reginster JY. Three year joint space narrowing predicts long term incidence of knee surgery in patients with osteoarthritis: an eight year prospective follow up study. *Ann Rheum Dis* 2005; 64(12): 1727–1730.
21. Abadie E, Ethgen D, Avouac B. Recommendations for the use of new methods to assess the efficacy of disease-modifying drugs in the treatment of osteoarthritis. *Osteoarthritis Cartilage* 2004; 12(4): 263–268.
22. Reginster et al. *Osteoporos Int* 2012; 23(Suppl 2): S85–S386: P680.



MEZINÁRODNÍ
KONGRES
ČESKÝCH
A SLOVENSKÝCH
OSTEOLOGŮ

12. - 14. 9. 2019

OREA Hotel Voroněž I
BRNO

Zveme Vás do Brna



podrobné informace a přihláška

www.osteo2019.cz