

Kardiovaskulární působení rekreačních drog (kokain, marihuana, metamfetamin)

J. Vítovec, L. Špinarová, J. Špinar

I. interní kardiologická klinika LF MU a FN u sv. Anny v Brně

Souhrn

Působení návykových látek vyvolává kromě psychické závislosti a poškození mozku, také řadu poškození orgánů (játra, ledviny). Jedním ze závažných projevů je kardiotoxicita. Podáváme přehled poškození kardiovaskulárního systému při užívání kokainu, marihuany a metamfetaminu.

Klíčová slova

kardiovaskulární systém – kokain – marihuana – metamfetamin

Cardiovascular effects of recreational drugs (cocaine, marijuana, methamphetamines)

Abstract

In addition to psychological addiction and brain damage, the use of addictive substances causes a variety of internal organ damage (liver, kidney). Cardiotoxicity is one of the serious manifestations. We provide an overview of the damage to the cardiovascular system in cocaine, marijuana and methamphetamine users.

Key words

cardiovascular system – cocaine – marijuana – methamphetamine

Kardiovaskulární účinky kokainu

Kokain, též benzoylmethylekgonin, je světle bílá, mikrokrytalická látka rozšířená především jako droga. Jedná se o rostlinný tropanový alkaloid z jihoamerického keře jménem koka pravá (též rudodřev koka, *Erythroxylon coca*). Kokain stimuluje sympatický nervový systém tím, že inhibuje zpětný příjem katecholaminů na sympatických nervových zakončeních, stimuluje centrální sympatický výstup a zvyšuje citlivost adrenergických nervových zakončení na noradrenalin. Kokain působí také jako antiarytmikum třídy I (lokální anestetikum) blokováním sodných a draslíkových kanálů. Z těchto dvou primárních, protichůdných účinků převládá zvýšená sympatická aktivita při nízkých dávkách kokainu, zatímco lokální anestetické účinky jsou výraznější u vyšších dávek. Kokain také stimuluje uvolňování endotelinu-1, silného vazokonstriktoru, z endotelových buněk a inhibuje produkci oxidu dusnatého, hlavního vazodilatátoru produkovaného endotelovými buňkami. Kokain se podílí na trombóze aktivací krevních destiček, zvyšuje agregaci trombocytů, zvyšuje uvolňování krevních destiček a-granule a zvyšuje aktivitu inhibitoru aktivá-

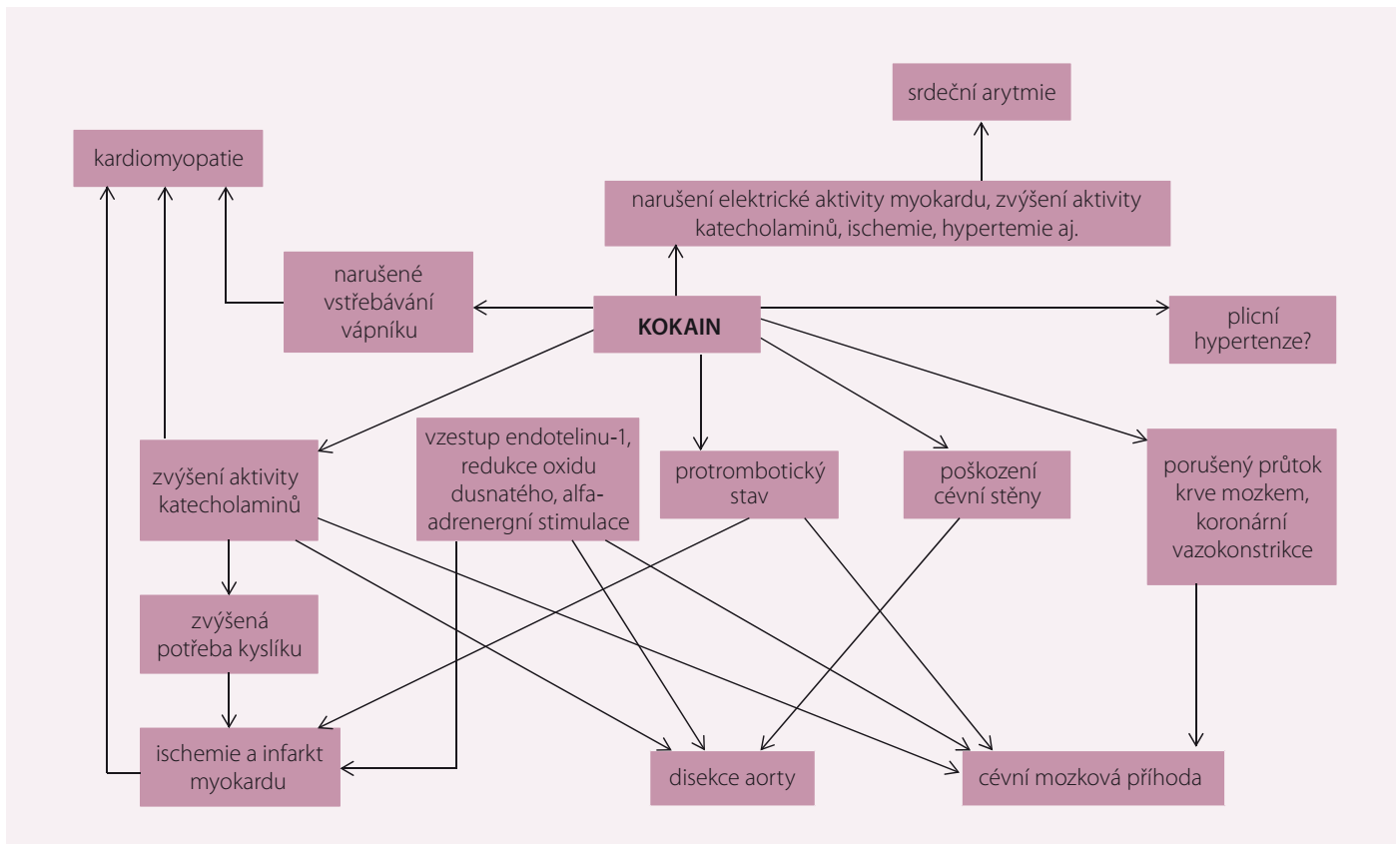
toru plazminogenu a zvyšuje hladiny fibrinogenu a von Willebrandova faktoru [1]. V koronárních tepnách uživatelů kokainu se často vyskytují kalcifikace a aneuryzmata. U pacientů, kteří nejsou uživateli kokainu, a mají tradiční rizikové faktory, je infarkt myokardu (IM) typicky výsledkem fisury nebo ruptury plaku s krvácením z plaku, což urychluje trombózu. Naproti tomu IM u pacientů užívajících kokain zahrnuje intrakoronární trombózu, která je superponovaná na buňky hladkého svalstva bohaté na vláknité plaky bez ruptury nebo krvácení z plaku. Kromě toho vykazují plaky u pacientů užívajících kokain mediální nebo intimální zánět (primárně lymfocyty a plazmatické buňky) a adventiální žírné buňky, zatímco pacienti, kteří neužívali kokain, nevykazovali zánět arteriální stěny této morfologie [2,3].

Klinický přehled

Kokain zvyšuje potřebu kyslíku v myokardu zvýšením srdeční frekvence a krevního tlaku (TK). Vliv kokainu na srdeční frekvenci a TK závisí na dávce a je zprostředkován a-adrenergní stimulací. Současně kokain snižuje přívod kyslíku prostřednictvím koronární vazokonstrikce. Kom-

binace užívání kokainu s kouřením cigaret má aditivní účinky na koronární vazokonstrikci, přičemž výrazně zvyšuje srdeční frekvenci vynásobenou systolickým tlakem (kardiovaskulární (KV) produkt). Dlouhodobí uživatelé kokainu vykazují koronární endoteliální dysfunkci. Protože endoteliální dysfunkce zvyšuje citlivost cévy na konstrikční účinky katecholaminů, může to být pro uživatele kokainu obzvláště škodlivé. I při absenci epikardiální koronární choroby způsobuje kokain mikrovaskulární onemocnění a je spojen s trombózou.

Kokain způsobuje systolickou a diastolickou dysfunkci, arytmie a aterosklerózu. Kokain snižuje kontraktilitu a ejekční frakci myokardu blokováním sodíkových a draslíkových kanálů v myokardu. Intrakoronární infuze kokainu snižuje ejekční frakci levé komory a zvyšuje koncový diastolický tlak v levé komoře a koncový systolický objem. Dlouhodobé užívání kokainu je spojeno s hypertrofií levé komory a prodlouženým časem zpomalení. Kokain prodlužuje intervaly PR, QRS a QT. Kokain je spojen s koronární aterosklerózou i u mladých uživatelů s relativně nízkým rizikovým koronárním faktorem (obr. 1) [4,5].



Obr. 1. Účinky kardiovaskulárního působení kokainu [4].

Kardiovaskulární účinky marihuany

Marihuana je rozšířenější pouliční droga, s odhadovaným počtem 125–203 milionů uživatelů po celém světě a potenciál pro nepříznivé KV účinky je zaznamenán po více než 40 let. Nejpodstatnější chemickou složkou jsou kanabinoidy. Množství a poměrné zastoupení kanabinoidů rozhoduje o tom, jaké bude mít marihuana vlastnosti z hlediska účinků. Kanabinoidů již bylo izolováno přes 100, mezi nejvýznamnější patří:

- **tetrahydrokanabinol (THC)**, který je hlavní psychoaktivní látkou. Marihuana připravená z kvalitního konopí může mít až 30 % THC v sušině;
- **kanabidiol (CBD)** není psychoaktivní, jeho účinky jsou především protizánětlivé, antiepileptické, uklidňující, antioxidantní, neuroprotektivní a analgetické;
- **kanabichromen (CBC)** je společně s CBD druhý nejzastoupenější kanabinoid po THC, nemá přímé psychotropní účinky, ale je synergistou THC, tzn. zesiluje účinky THC a snad i CBD;
- **kanabinol (CBN)** je degradačním produktem THC (THC je vlastně jeho prekurzorem), není tedy přímo produkován rost-

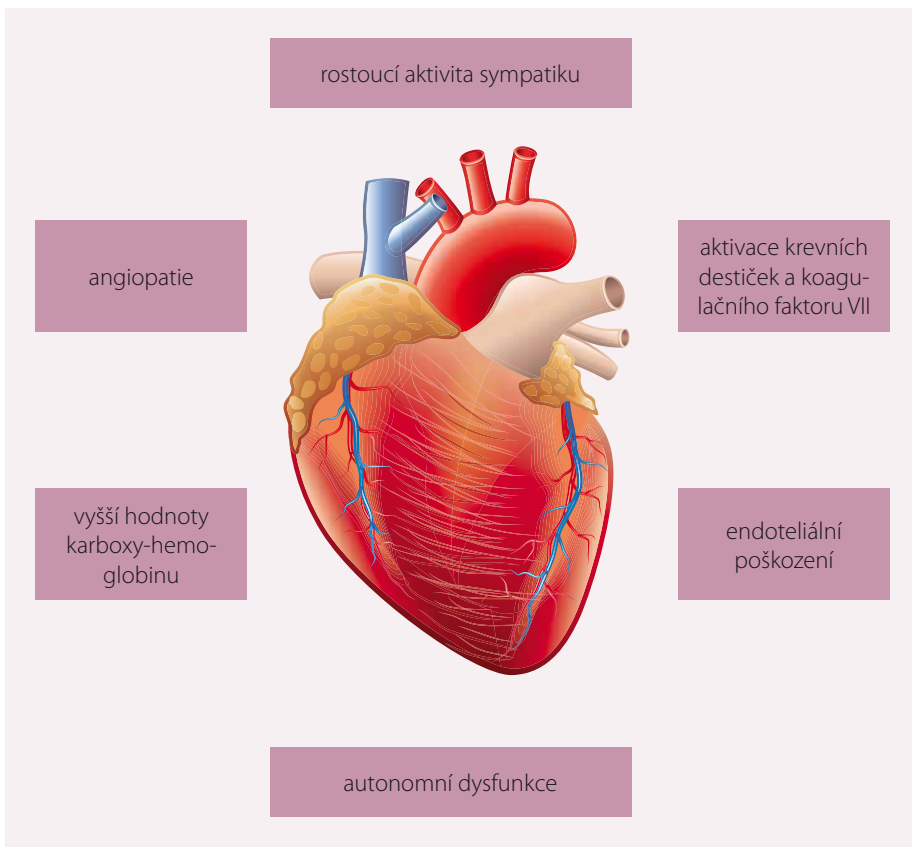
linou. V čerstvé marihuaně je jeho obsah nízký, ale sušením, nesprávným skladováním i nesprávnou přípravou produktů se může stát, že většina nebo všechny THC zoxiduje na CBN. Jeho vysoký obsah je tedy v marihuaně nežádoucí.

Poměrně málo je známo o KV účincích nebo mechanismu, který tyto účinky vyvolává. Publikované studie popisují časový vztah mezi užíváním marihuany a rozvojem akutního IM, kardiomyopatie a náhlé srdeční smrti. Pečlivé posouzení KV účinků inhalace marihuany je však komplikované tím, že se tato droga často používá v kombinaci s jinými drogami jako je alkohol nebo kokain. Kromě toho se marihuana v mnoha částech světa kouří ve spojení s tabákem, takže je obtížné oddělit specifické KV účinky jednotlivých látek. Mechanismus, který je základem vztahu mezi užíváním marihuany a IM, je v současnosti neznámý. Je možné, že konopí má škodlivý účinek na koronární mikrocirkulaci.

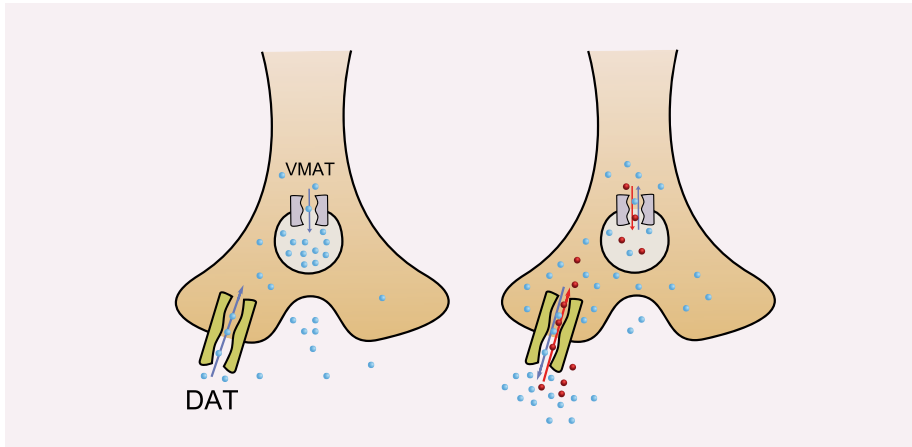
V roce 2001 Mittleman et al řešili výše zmíněné téma dotazováním u 3 882 pacientů s akutním IM o užívání marihuany a zjistili, že riziko vzniku IM je 4,8x vyšší než průměr, a to do hodiny po bezprostředním užití marihuany.

Několik případových studií popisuje obdobný časový vztah. Většina případových studií popisuje relativně mladé pacienty ve své druhé nebo třetí dekádě s normálními koronárními tepnami nebo minimální aterosklerózou, což naznačuje, že marihuana nevede k rozvoji nebo zrychlení aterosklerotického poškození u zdravých dospělých. Taková atypická prezentace může vysvětlit nedostatek studií o IM spojeném s marihuanou navzdory rozšířenému užívání této drogy [6].

Užívání marihuany může vyvolat IM také u pacientů s ischemickou chorobou srdeční. Po IM je úmrtnost u uživatelů marihuany významně vyšší než u běžné populace. Podobně, ačkoli některé případové studie popisují náhlou smrt po užívání marihuany, většina pacientů zneužívala další pouliční drogy, což vylučuje přesný závěr o roli marihuany při úmrtí. Bachs a Mørland však popsali u šesti případů pravděpodobně srdeční smrti u mladých dospělých ve věku 17–43 let, které se zdály být spojeny výhradně s užíváním marihuany. Ve všech případech odhalily toxikologické studie pouze přítomnost THC v krvi a moči a žádné jiné drogy a všichni pacienti byli před náhlou smrtí zdraví. Takové případy nejsou četné, což zabraňuje jakékoliv jistotě



Obr. 2. Účinky kardiovaskulárního působení marihuany [7]. Foto: shutterstock.com.



Obr. 3. Účinky působení metamfetaminu.

Na levé straně je zobrazena normální neurotransmise dopaminu, na pravé je přítomen amfetamin, který převrací funkci dopaminového přenašeče (DAT) a vesikulárního monoaminového přenašeče (VMAT), což má za následek zvýšenou koncentraci dopaminu v cytoplazmě a zejména v synaptické štěrbině. Zdroj: wikipedie.org.

ohledně možnosti přímých účinků marihuany na funkci levé komory nebo náhlou srdeční smrt, ale přítomnost těchto případů v publikovaném výzkumu může být signálem k tomu, aby se v budoucnu hledaly další případy (obr. 2) [7,8].

O užívání marihuany a riziku pro KV systém se stále vedou diskuze. Naposledy se k nim vrátila metaanalýza Raviho et al uveřejněná

v lednu 2018 v časopise Annals of Internal Medicine. Bohužel ani tato práce, která zkoumala publikace o tématu mezi lety 1975–2017, jednoznačnou odpověď nepřinesla. Autoři uzavírají, že evidence kardiotoxických účinků této drogy, vč. mozkových příhod a IM, je nedostatečná. Současná generace uživatelů marihuany bude postupně stárnout a dostávat se do věku, kde její přirozené riziko IM bude

Tab. 1. Srdeční komplikace metamfetaminů.

metamfetaminový účinek	srdeční postižení
tachykardie, hypertenze	maligní hypertenze
	koronární spasmus
	akutní koronární syndrom
	aortální disekce
myokardiální toxicita	maligní arytmie
	metamfetaminová kardiomyopatie
plicní arteriální hypertenze	pravostranné srdeční selhání
deplece neurotransmiterů	arytmie
	náhlá srdeční zástava
intravenózní podání	infekční endokarditida

stoupat. Dostupná data naznačují, že by kouření marihuany mohlo mít celkem zásadní precipitační vliv na vznik IM. Přitom epidemiologická data prakticky chybí. Jak ukázala aktuální metaanalýza, je kvalita i rozsah publikací nedostatečná a potřeba výzkumu naléhavá. V každém případě se ukazuje, že anamnézu u IM bude nutno rozšířit o otázky užívání marihuany již nyní [5,9].

Kardiovaskulární účinky metamfetaminu

Metamfetamin (MA), též metylamfetamin nebo pervitin (lidově a dřívější obchodní název), je syntetické stimulant z řady amfetaminů. Zprvu byl odhalen jeho potenciál při léčbě chorobné spavosti a astmatu, masově byl poté spolu s amfetaminem použit jako povzbuzující prostředek během II. světové války, dodnes je Americkým úřadem pro potraviny a léky povolen k léčbě syndromu ADHD, ke krátkodobému zvládnutí extrémní exogenní obezity a k léčbě narkolepsie. V dnešní době je MA hlavně zneužíván jako snadno připravitelná pouliční droga, která stimuluje centrální nervovou soustavu. Metamfetamin velmi účinně potlačuje únavu a potřebu spánku, zrychluje psychomotorické tempo, očekávaným účinkem je rovněž extrémní euforie a zvýšená sebedůvěra. Tato vlastnost je dána

rozsáhlým uvolňováním dopaminu, noradrenalinu a serotoninu do synaptických štěrbin v mozku (obr. 3). Se zneužíváním je spojen i negativní dopad na KV systém (tab. 1). S nepřímým drážděním sympatiku je spjata rozšíření zornic, tachykardie, pocení, stažení cév a následně vzestup TK, sucho v ústech, zvýšená tělesná teplota, s vyšší dávkou pak bleďost, třes, hypertenze a riziko dehydratace. Jako vedlejší účinek se mohou vyskytnout i závratě, nystagmus, nevolnost, zvracení, průjem, bušení srdce, arytmie nebo zimomřivost střídaná pocitem horka. Akutní předávkování se projevuje silnými bolestmi na hrudi, agitovaným neklidem, svalovými křečemi, poruchami srdečního rytmu, halucinacemi, deliriem, popř. až několikahodinovým bezvědomím. Typická je výrazná hypertenze nebo reflexní hypotenze. Může dojít k rozvoji epileptických záchvatů, k IM, ve vzácnějších případech se dostavuje rhabdomyolýza (nekróza buněk kosterního svalstva s vyplavením myoglobinu, následuje kolaps ledvin, kóma až smrt). Příčinou úmrtí u těžké intoxikace metamfetaminem obvykle bývá selhání srdce, krvácení do mozku, kolaps dechového centra či zmiňované selhání ledvin [10,11].

Závěr

Kokain prostřednictvím různých mechanismů zvyšuje riziko IM, srdečního selhání, kardiomyopatie, arytmie, disekce aorty, endokarditidy a dalších KV onemocnění, zatímco u marihuany není jednoznačně prokázána souvislost mezi jejím použitím a KV poškozením, přestože kazuistické nálezy jsou pozitivní. Metamfetamin způsobuje řadu KV poškození, vč. vzniku hypertenzní reakce a selhání srdce. V budoucnosti budeme muset na tyto návykové látky více myslet při akutních intoxikacích a KV příhodách.

Literatura

1. Connors NJ, Hoffman RS. Experimental treatments for cocaine toxicity: a difficult transition to the bedside. *J Pharmacol Exp Ther* 2013; 347(2): 251–257. doi: 10.1124/jpet.113.206383.
2. Schwartz BG, Rezkalla S, Kloner RA. Cardiovascular effects of cocaine. *Circulation* 2010; 122(24): 2558–2569. doi: 10.1161/CIRCULATIONAHA.110.940569.
3. Rezkalla SH, Mazza JJ, Kloner RA et al. Effects of cocaine on human platelets in healthy subjects. *Am J Cardiol* 1993; 72(2): 243–246. doi: 10.1016/0002-9149(93)90173-a.
4. Havakuk O, Rezkalla S, Kloner RA. The cardiovascular effects of cocaine. *J Am Coll Cardiol* 2017; 70(1): 101–113. doi: 10.1016/j.jacc.2017.05.014.

5. Vítovec J, Špinarová L, Špinar J. Kardiovaskulární účinky marihuany a kokainu. *Remedia* 2018; 28: 163–165.
6. Mittleman MA, Lewis RA, Maclure M et al. Triggering myocardial infarction by marijuana. *Circulation* 2001; 103(23): 2805–2809. doi: 10.1161/01.cir.103.23.2805.
7. Goyal H, Awad HH, Ghali JK. Role of cannabis in cardiovascular disorders. *J Thorac Dis* 2017; 9: 2079–2092.
8. Bachs L, Mørland H. Acute cardiovascular fatalities following cannabis use. *Forensic Sci Int* 2001; 124(2–3): 200–203. doi: 10.1016/s0379-0738(01)00609-0.
9. Ravi D, Ghasemiesfe M, Korenstein D et al. Associations between marijuana use and cardiovascular risk factors and outcomes: a systematic review. *Ann Intern Med* 2018; 168(3): 187–194. doi: 10.7326/M17-1548.
10. Paratz ED, Cunningham NJ, Maclsaac AI. The cardiac complications of methamphetamines. *Heart Lung Circ* 2016; 25(4): 325–332. doi: 10.1016/j.hlc.2015.10.019.
11. Won S, Hong RA, Shohet RV et al. Methamphetamine-associated cardiomyopathy. *Clin Cardiol* 2013; 36(12): 737–742. doi: 10.1002/clc.22195.

Doručeno do redakce: 3. 9. 2019

Přijato po recenzi: 10. 9. 2019

prof. MUDr. Jiří Vítovec, CSc.

www.med.muni.cz

jvitovec@med.muni.cz

www.kardiologickarevue.cz