

TERAPIE AKUTNÍ ISCHEMICKÉ CÉVNÍ MOZKOVÉ PŘÍHODY

D. Goldemund, R. Mikulík

Souhrn

Většina ischemických CMP vzniká na podkladě okluze krční a/nebo mozkové tepny. Opakovaně bylo prokázáno, že včasná rekanalizace je hlavním modifikovatelným prognostickým faktorem dobrého výsledného klinického stavu. Reperfuze strategie uvedené v následujícím textu se zaměřují na dosažení časně rekanalizace a obnovení průtoku krve v oblasti penumbry (ischemického polostínu).

Klíčová slova

ischemická cévní mozková příhoda – penumbra – rekanalizace – systémová trombolýza – intravenózní trombolýza – mechanická rekanalizace

Abstract

Therapy of acute ischemic stroke. Most of ischemic strokes are caused by acute extra- or intracranial thromboembolic lesion causing artery obstruction. It has been demonstrated that recanalization is the most important modifiable predictor of a good clinical outcome. Reperfusion strategies stated below focus on early reopening of the vessel to reestablish antegrade flow within the penumbra.

Keywords

ischemic stroke – penumbra – recanalisation – systemic trombolysis – intravenous thrombolysis – mechanical recanalisation

Úvod

Cévní mozkové příhody (CMP) jsou celosvětově druhou nejčastější příčinou úmrtí. Cílem léčby CMP není pouhé snížení mortality, ale hlavně zachování soběstačnosti pacienta. K hodnocení stavu pacienta v akutním stadiu používáme škálu NIHSS (National Institute of Health Stroke Scale). Tato škála umožňuje, aby různí vyšetřující hodnotili pacienty obdobně a výsledky studií či registrů tak byly srovnatelné. Čím více bodů, tím těžší je deficit (1–4 = lehký iktus, 5–15 = středně těžký iktus, > 16 = těžký iktus). K hodnocení výsledku léčby (outcome) používáme škálu mRS (modified Rankin Scale). Za úspěšné vyléčení je považována hodnota ≤ 1 , resp. ≤ 2 v závislosti na iniciální tíži neurologického deficitu. MRS standardně hodnotíme po třech měsících od příhody.

Asi 80 % všech CMP tvoří ischemické CMP (iCMP), z nichž většina (dle angiografických studií asi 80 %) vzniká na podkladě okluze mozkové tepny. Při poklesu krevního průtoku z normálních hodnot (> 50 ml/100 g tkáň/min) nahodnotu mezi 12–18 ml/100 g/min vzniká reverzibilní porucha funkce (penumbra).

Neurony penumbry zůstávají vitální minuty až hodiny po okluzi tepny a celý proces je reverzibilní. Klesne-li perfuze pod 12 ml/100 g mozkové tkáň/min, následuje nekróza mozkové tkáň. Pacienti, u kterých dojde k rekanalizaci uzavřené mozkové tepny, mají dle klinických studií po třech měsících až 13krát větší šanci, že nezůstanou invalidní [1]. **Rekanalizace** je tak nejvýznamnějším modifikovatelným prognostickým faktorem a současně jedinou prokazatelně účinnou terapií u pacientů s akutní ischemickou CMP (iCMP). Kromě rekanalizace je známo několik dalších významných modifikovatelných i nemodifikovatelných prognostických faktorů, které výsledný stav pacienta ovlivňují.

• Čas od rozvoje příznaků k zahájení terapie (onset to treatment – OTT)

Z analýzy šesti nejvýznamnějších trombolýtických studií vyplývá, že důležitým faktorem pro dobrý výsledný klinický stav je čas od rozvoje příznaků k zahájení reperfuze terapie. Při podání trombolýzy v čase 0–90 min je šance na vyléčení dvojnásobná oproti zahájení terapie

po 181. minutě (proto heslo „time is brain“) [2].

• Přítomnost okluze na MR-angiografii/CT-angiografii

Pacienti s absencí okluze na vstupním CTA/MRA mají lepší prognózu než pacienti s prokázanou okluzí tepny (OR 5,0) a mají také nižší vstupní NIHSS (medián 18 vs 7) [3].

• Věk pacienta

V multivarietní analýze studie SITS-MOST byl vyšší věk spojen s horší prognózou [4].

• Vstupní NIHSS

Výše NIHSS koreluje s pravděpodobností okluze tepny. Vysoká pravděpodobnost okluze je při NIHSS ≥ 10 . Vstupní NIHSS je současně prediktorem výsledného stavu, neboť dobrého výsledného klinického stavu (mRS 0–2) je dosaženo až u 50 % pacientů s mediánem vstupního NIHSS 10, ale jen u 10 % s mediánem NIHSS 18 [4].

• Přítomnost kolaterální mozkové cirkulace

Přítomnost dobrého kolaterálního oběhu koreluje s menším jádrem infarktu a predikuje lepší výsledný klinický stav při reperfuze terapii [5,6].

• Přítomnost časných známek ischemie na vstupním CT

Čím dříve dojde k rozvoji časných známek, tím závažnější ischemii lze předpokládat. ASPECT skóre koreluje se vstupní hodnotou NIHSS a umožňuje predikci výsledného stavu i rizika symptomatické hemoragie. Horší výsledek lze očekávat u skóre ≤ 6 , naopak ≥ 7 bodů predikuje dobrou odpověď na reperfuze terapii (až třikrát vyšší šance na dosažení nezávislosti oproti šesti a méně bodům) [7].

Následující část podává přehled metod, kterými můžeme rekanalizace uzavřené tepny dosáhnout.

Přehled reperfučních metod:

1. intravenózní trombolýza
2. endovaskulární terapie
 - intraarteriální trombolýza
 - mechanická rekanalizace
 - stent retriever (SOLITAIRE, TREVO, BONNET)
 - mechanická disrupce trombu mikrokatectrem
 - proximální trombektomie (PENUMBRA, EKOS system, EPAR)
 - distální trombektomie (MERCİ)
 - akutní PTA/STNT
 - kombinované výkony
 - IVT + mechanická rekanalizace/IAT
3. sonotrombolýza (IVT + transkraniální ultrazvuk)
4. emergentní chirurgické výkony

Základem léčby akutní iCMP je intravenózní aplikace tkáňového aktivátoru plazminogenu (tPA). Ostatní reperfuční metody používáme jako rescue terapii při selhání intravenózní trombolýzy (IVT) nebo pokud je IVT kontraindikována.

Intravenózní trombolýza (IVT)

Studie s intravenózní TL byly hojně publikovány v posledních 18 letech, zde tedy uvádíme jen stručný přehled těch zásadních.

Studie **NINDS** (*The National Institute of Neurological Disorders and Stroke tPA Stroke Study, 1995*) s tPA v dávce 0,9 mg/kg a časovým oknem 3 hod ukázala jednoznačně lepší výsledný stav pacientů léčených tPA ve srovnání s placebem. Pacienti měli přinejmenším o 30 % větší relativní šanci, že nebudou mít žádný de-

ficit nebo budou mít jen minimální postižení (mRS ≤ 1) [8].

Studie **ECASS3** (*European Cooperative Acute Stroke Study, 2008*) hodnotila účinnost a bezpečnost IVT v dávce 0,9 mg/kg mezi 3 a 4,5 hod [9]. Příznivého stavu dosáhlo více pacientů léčených alteplázou než placebem (mRS 0–1, 52,4 % vs 45,2 %; odds ratio 1,34; $p = 0,04$). Incidence intrakraniálního krvácení byla v aktivně léčené větvi vyšší než ve skupině placebové (všechna intrakraniální krvácení – 27,0 % vs 17,6 %, $p = 0,001$). Výskyt symptomatických intrakraniálních krvácení byl 2,4 % vs 0,2 % ($p = 0,008$), mortalita se mezi oběma sledovanými skupinami významně nelišila (7,7 % vs 8,4 %). Rovněž nebyl zaznamenán žádný významný rozdíl ve výskytu jiných závažných nežádoucích účinků.

Výsledky studie ECASS3 poskytly jasná data o prospěšnosti a bezpečnosti trombolytické terapie až do 4,5 hod od vzniku iCMP a v lednu 2009 došlo k aktualizaci doporučení ESO i AHA/ASA. Současná indikace intravenózní trombolýzy:

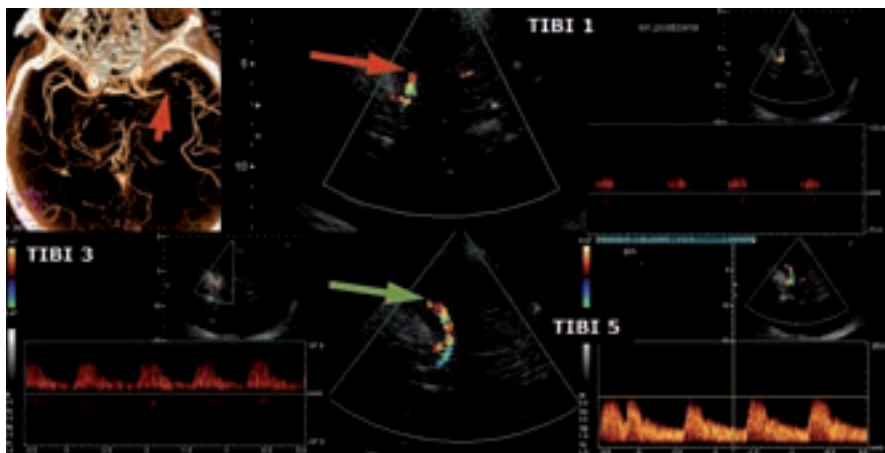
- **mozkový infarkt do 4,5 hod od vzniku příznaků + významný neurologický deficit v trvání > 30 min**
- významným deficitem se rozumí takový, který bude pacienta handicapovat (např. homonymní hemianopsie, paréza, porucha řeči)

Díky síti iktových center (IC) s odpovídajícím technickým i personálním vybavením je trombolytická léčba v ČR dostupná pro každého potenciálního kandidáta. Jak bylo uvedeno výše, kromě rekanalizace je významným modifikovatelným prognostickým faktorem čas od vzniku příznaků CMP do zahájení léčby.

Cílem organizačních opatření na nemocniční úrovni je urychlení managementu pacientů s akutní iCMP tak, aby byla trombolýza zahájena nejpozději do 60 min od příjezdu pacienta do nemocnice (door to needle time – DTN).

Na našem pracovišti byl trombolytický program zahájen v roce 1998 [10]. Byl vytvořen trombolytický protokol určený pro rychlou orientaci lékaře aplikujícího léčbu. Obsahuje mj. seznam absolutních i relativních kontraindikací, součástí je protokol vyšetření pomocí škály NIHSS (National Institute of Health Stroke Scale), dále protokol pro střední zdravotnický personál a protokol pro management tlaku krve (TK) a eventuelních krvácivých či alergických komplikací. Všichni pacienti jsou hospitalizováni na iktové jednotce, jsou provedena CT vyšetření mozku (u většiny pacientů i CT angiografie), ultrazvukové vyšetření krčních a intrakraniálních tepen a klinické a laboratorní vyšetření. Vždy je nezbytná verifikace přesné doby vzniku CMP. Zjišťujeme, kdy byl pacient naposledy viděn zdravý a u ranních iktů opakovanými dotazy ověřujeme, zda byl pacient po probuzení skutečně v pořádku (platí především pro fatické poruchy s žádnou či minimální parézou). Pečlivou pozornost je třeba věnovat zhodnocení CT a CT angiografie. Při nález rozsáhlých časných známek ischemie na CT je třeba znovu ověřit čas vzniku. Při splnění indikačních kritérií podáváme tPA (Actilyse®) v celkové dávce 0,9 mg/kg, 10 % aplikujeme bolusově během 1–2 min, zbytek injektujeme po dobu jedné hodiny. V průběhu TL i po ní jsou u všech pacientů sledovány vitální funkce, neurologický náález vč. NIHSS, pátáme po hemoragických komplikacích a alergické reakci (nejčastěji otok jazyka). Zásadní je pečlivá korekce krevního tlaku s cílovými hodnotami < 180/105 mmHg během trombolýzy i 24 hod po ní. Efekt terapie je možné ověřit monitorací uzavřené tepny pomocí TCCD (obr. 1). Kontrolní CT mozku je vždy provedeno s odstupem 24–36 hod, při zhoršení stavu ihned. Pokud nedošlo k hemoragickým komplikacím, nasazujeme za 24 hod od trombolýzy antiagregační terapii jakožto časnou sekundární prevenci. S ohledem na preskripční omezení nasazujeme nejčastěji Aggrenox (dvakrát 1 tbl) nebo Anopyrin v dávce 100–300 mg.

Intravenózní trombolýza je technicky jednoduchá, ale kromě limitované účinnosti na lýzu objemných trombů (kompletní rekanalizace pouze asi u 18 % pacientů s uzá-



Obr. 1. Monitorace IVT pomocí transkraniální ultrazvuku (TCCD). Nahoře okluze a cerebrální media v úseku M1 na CTA a v UZ obraze, dole náález kompletní rekanalizace po IVT.

věrem středním mozkové tepny do 2 hodin od podání) dovoluje díky úzkému terapeutickému oknu léčit omezenou skupinu nemocných. Pravděpodobnost rekanalizace po IVT závisí na typu uzavřené tepny (viz obr. 2). Pokud po 30 min od zahájení IVT nedojde k rekanalizaci, je třeba zvažovat tzv. rescue terapii ve formě endovaskulárního výkonu. Selhání IVT lze posoudit dle klinického stavu (NIHSS beze změny nebo pokles $o < 40\%$) [11] nebo na základě neurosonologického vyšetření.

Kromě alteplázy existují i novější trombolytika, která mají vyšší afinitu k fibrinu a delší poločas (desmotepláza, retepláza, tenectepláza). Očekávalo se od nich vyšší procento rekanalizací a menší riziko krvácivých komplikací. V probíhajících či již ukončených studiích je srovnávána jejich účinnost a bezpečnost s alteplázou. Velkým zklamáním v případě desmoteplázy byly výsledky studie DIAS-2 a ani ostatní preparáty se do klinické praxe zatím neprosadily. V akutní terapii je zkoušena i řada dalších látek, ať už jako monoterapie či v kombinaci s trombolytiky. Jedná se především o inhibitor trombinu argatroban [12,13] a dále protidestičkové preparáty abciximab a eptifibatide. Ani tyto preparáty nebyly schváleny k rutinnímu užití a všechny jsou vyhrazeny pouze pro účely klinických studií.

Endovaskulární výkony

Nevýhodou intervenčních zákroků je náročnost na přístrojové a personální vybavení, delší doba do zahájení terapie a možné komplikace vyplývající z vlastního endovaskulárního zákroku (distální embolizace, SAK, disekce, retroperitoneální hematoma, hematoma v třísle, renální selhání, alergické reakce apod.). Zprvu byla prováděna intraarteriální trombolýza, v současnosti dominují metody mechanické rekanalizace. Tyto výkony jsou indikovány společně cévním neurologem a intervenčním neuroradiologem a prováděny by měly být v komplexních cerebrovaskulárních centrech s dostatečnými zkušenostmi.

Intraarteriální a kombinovaná trombolýza (IAT)

Při intraarteriální trombolýze je trombolitikum aplikováno katetrem přímo do místa okluze. Významné studie MELT a PROACT II (tab. 1) používaly prourokinázu (r-proUK), v současné klinické praxi je na základě extrapolace výsledků studií s r-proUK používána tPA.

Tab. 1. Výsledky studií s intraarteriální trombolýzou.

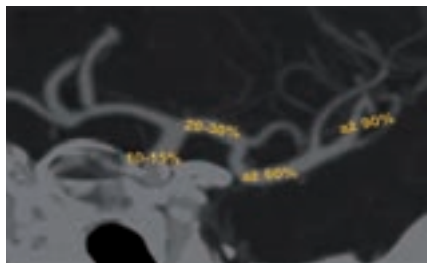
PROACT II (<i>Prolyse in Acute Cerebral Thromboembolism</i>) [14]
n = 180 pacientů s uzávěrem ACM a symptomatologií trvající < 6 hod
trombolitikum: rekombinantní prourokináza (r-proUK)
střední NIHSS = 17
parciální či kompletní rekanalizace 66 % (prourokináza) vs 18 % (kontrola)
mRS ≤ 2 po 90 dnech 40 % (r-proUK) vs 25 % (p = 0,043)
hemoragická transformace ischemie/24 hod – 35 % (r-proUK) vs 13 % (kontrola), po deseti dnech byl rozdíl již minimální (68 % oproti 57 %)
sICH 10 % vs 2 %
MELT (<i>The Middle Cerebral Artery Embolism Local Fibrinolytic Intervention Trial</i>) [15]
randomizovaná studie z Japonska
pacienti s uzávěrem M1 nebo M2 a symptomatologií trvající < 6 hod
trombolitikum: rekombinantní prourokináza (r-proUK)
n = 114 (57 vs 57)
parciální či kompletní rekanalizace 66 % (r-proUK) vs 18 % (kontrola)
mRS ≤ 2 po 90 dnech 49,1 % (r-proUK) vs 38,6 % (p = 0,345)
mRS ≤ 1/90 dnech 42,1 vs 22 %
mortalita 5,3 % (r-proUK) vs 3,5 %
ICH/24 hod 9 % vs 2 %

Je pravděpodobné, že IAT je účinnější u trombů lokalizovaných ve velkých tepnách (větší objem trombu), nicméně přímé randomizované srovnání IAT a IVT do 4,5 hod nebylo provedeno. Klinický benefit vyššího počtu rekanalizací může být u IAT neutralizován pozdějším zahájením terapie. Nebylo také potvrzeno, že by IAT představovala menší riziko IC krvácení, i když je celková dávka potřebná k rekanalizaci menší. V časovém okně do 4,5 hod má proto přednost IVT (široká dostupnost, rychlé zahájení terapie). U okluzí velkých tepen je trendem posledních let co nejrychlejší zahájení IVT („bridging therapy“) a transport pacienta na angiolinku k následné endovaskulární intervenci. Tento koncept byl studován ve studii fáze III **IMS 3** (*The Inter-*

ventional Management of Stroke). Studie testovala standardní IVT v dávce 0,9 mg/kg oproti kombinaci IVT v dávce 0,6 mg/kg s následnou endovaskulární léčbou (IAT nebo mechanická rekanalizace). Studie byla na jaře roku 2012 předčasně zastavena pro neefektivitu kombinované terapie. Publikací s detailní analýzou lze očekávat v letošním roce. Zajímavý bude především poměr IAT a mechanické rekanalizace a také zastoupení jednotlivých metod mechanické rekanalizace. Z intervenčních studií publikovaných v roce 2012 totiž víme, že retrievery (Solitaire, Trevo, Bonnet) mají mnohem lepší výsledky než Merci katetr. V současnosti je IAT na ústupu a přednost dostávají mechanické metody rekanalizace. V brzké době lze očekávat studie

Tab. 2. Indikace a kontraindikace mechanické rekanalizace.

<i>Indikace mechanické rekanalizace</i>
akutní iCMP ≤ 8 hod od vzniku příznaků
CTA/MRA prokázaná okluze intrakraniální tepny (ACI, VA, BA, M1, M2)
primární výkon x rescue terapie při selhání IVT
<i>Kontraindikace mechanické rekanalizace</i>
CT se známky expanzivního chování ischemie s přetlakem středočárových struktur nebo hypodenzita > 33 % povodí ACM
přílišná vinutost krčních tepen znemožňující použití Merci katetru nebo známá okluze vnitřní karotidy na straně léze
užívání antikoagulancií s INR > 3
léčba heparinem v předchozích 48 hod a aPTT > 2násobek normálu
trombocytopenie < 50 tis.
anamnéza těžké alergické reakce na kontrast
sTK > 185 nebo dTK > 110 mmHg i přes léčbu nebo vyžadující kontinuální i.v. terapii



Obr. 2. Pravděpodobnost rekanalizace po IVT dle lokalizace okluze (karotický sifon 10–15 %, a. cerebri media v M1 úseku 20–30 %, prox. ACM2 až 60 %, distální ACM2 až 90 %).

s kombinovanou terapií, kdy na standardní IVT bude navazovat mechanická rekanalizace pomocí retrieverů.

Mechanická rekanalizace

- stent retriever (SOLITAIRE, BONNET, TREVO)
- proximální trombektomie (PENUMBRA, EKOS system, EPAR)
- distální trombektomie (MERCİ)
- mechanická disrupce trombu mikrokatectrem
- akutní PTA/STNT
- akutní endarterektomie

V kardiologii mechanická rekanalizace již před lety předčila metody farmakolo-

gické, v neurologii se zatím jedná o metodu doplňkovou. S výhodou lze mechanické rekanalizace využít v případě kontraindikace trombolýzy (pooperační stavy, INR > 1,7) či v případě jejího selhání. Hlavní indikací jsou okluze velkých tepen do úrovně M1-2 (viz tab. 2). Často se kombinuje více metod mechanické rekanalizace současně, výkon lze provádět po předchozí IVT a event. jej kombinovat s IAT. Opakovaně byla studii prokázána rychlost a vysoká efektivita v otevření tepny (úspěšnost rekanalizace nad 80 %). Co však chybí, jsou dostatečná data z randomizovaných studií o klinické prospěšnosti. S ohledem na výsledky studie IMS3 (viz výše) je doporučováno pacienty po mechanické embolektomii zařazovat do národních či mezinárodních registrů (např. SITS thrombectomy registry) s hodnocením klinického stavu po třech měsících. Jednotlivé metody jsou tedy zatím oficiálně schvalovány k odstranění trombu z tepny a nikoli k léčbě iCMP. S ohledem na výše uvedené platí, že v časovém okně do 4,5 hod má vždy přednost IVT.

V rámci endovaskulárních výkonů je někdy potřeba řešit i akutní okluzi či těsnou stenózu a. carotis interna (obr. 3). Na rozdíl od chronických zfibrotizovaných uzávěrů lze čerstvou okluzi snadno pomocí zavaděče projít. Aplikace stentu je proble-

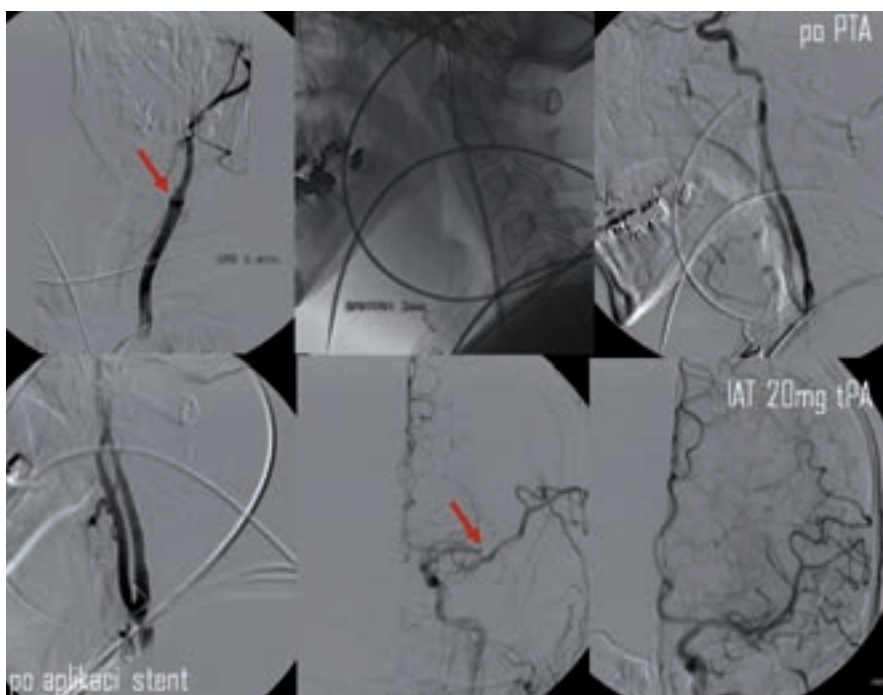
matická s ohledem na nutnost duální antiagregace (po TL kontraindikované) a navíc zavádění instrumentária intrakraniálně přes stentovaný úsek může vést k lokálním komplikacím. Proto bývá v akutním stadiu často provedena jen PTA s následnou intrakraniální embolektomií. Zastentování karotidy je eventuálně provedeno s odstupem po standardní medikamentózní přípravě.

Merci katetr

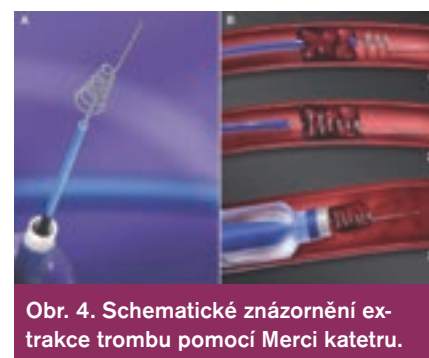Merci katetr (obr. 4) byl prvním katetrem schváleným k rekanalizaci tepny. Jedná se o speciální spirálu, kterou lze zachytit a následně stáhnout trombus nebo embolus z tepny do zavaděče. Efektivita v dosažení rekanalizace byla demonstrována ve studiích **MERCİ** a **MultiMERCİ** [1,16]. Jeho užití k rekanalizaci tepny připouští i zatím poslední doporučení AHA/ASA z roku 2007 [17]. U neurointervenčních radiologů nebyl tento katetr příliš v oblibě a definitivní odklon od něj budou zřejmě znamenat výsledky recentních studií TREVO-2 a SWIFT (viz dále).

Při použití retrieveru (obr. 5) je dosaženo rychlé rekanalizace přechodným rozvinutím stentu v celém rozsahu trombu (na dobu 3–10 min). Poté následuje stažení stentu i s trombem. V průběhu extrakce je doporučena proximální balónková okluze tepny a současná aspirace k dosažení retrográdního toku. V současnosti není povoleno trvalé odpoutání stentu, metodu lze ale kombinovat s lokálním podáním tPA.

Metaanalýza šesti evropských studií zahrnovala 141 pacientů (mean NIHSS 18) s okluzí intrakraniální cévy léčených systémem Solitaire FR [18]. Rekanalizace bylo dosaženo v 86 % případů, z nich 55 % dosáhlo příznivého klinického stavu. Přímé srovnání Solitaire s Merci katetrem přinesla v roce 2012 studie SWIFT [19]. Dle ní Solitaire dosáhl lepšího výsledku ve smyslu čet-



Obr. 3. Kombinovaná reperfuční terapie – PTA a stenting akutní okluze ACI s následnou IA trombolýzou v odstupu M2. Rekanalizace dosaženo po aplikaci 20 mg tPA (archiv KZM FN u sv. Anny v Brně).



Obr. 4. Schematické znázornění extrakce trombu pomocí Merci katetru.

nosti rekanalizace, bezpečnosti i dobrého výsledného klinického stavu než Merci katetr. Stejně tak studie TREVO-2 prokázala lepší efektivitu retrieveru TREVO ve srovnání s MERCI katetrem [20].

Penumbra

Proximální trombektomie kombinuje mechanickou disrupci trombu s aspirací jeho fragmentů. Díky aspiraci lze očekávat menší riziko distální embolizace oproti mechanické disrupci běžným katetrem. Ve studii **Penumbra Pivotal Stroke Trial** se 125 pacientů bylo dosaženo rekanalizace (TIMI 2–3) v 82 %. Navzdory tomu ale jen 37 % pacientů s úplnou nebo částečnou rekanalizací dosáhlo dobrého výsledného stavu (mRS 0–1) [21]. FDA schválila v roce 2008 Penumbra na základě dat o rekanalizačním potenciálu metody bez jasně prokazaného klinického benefitu (podobně jako ostatní extraktory).

Akutní stentování

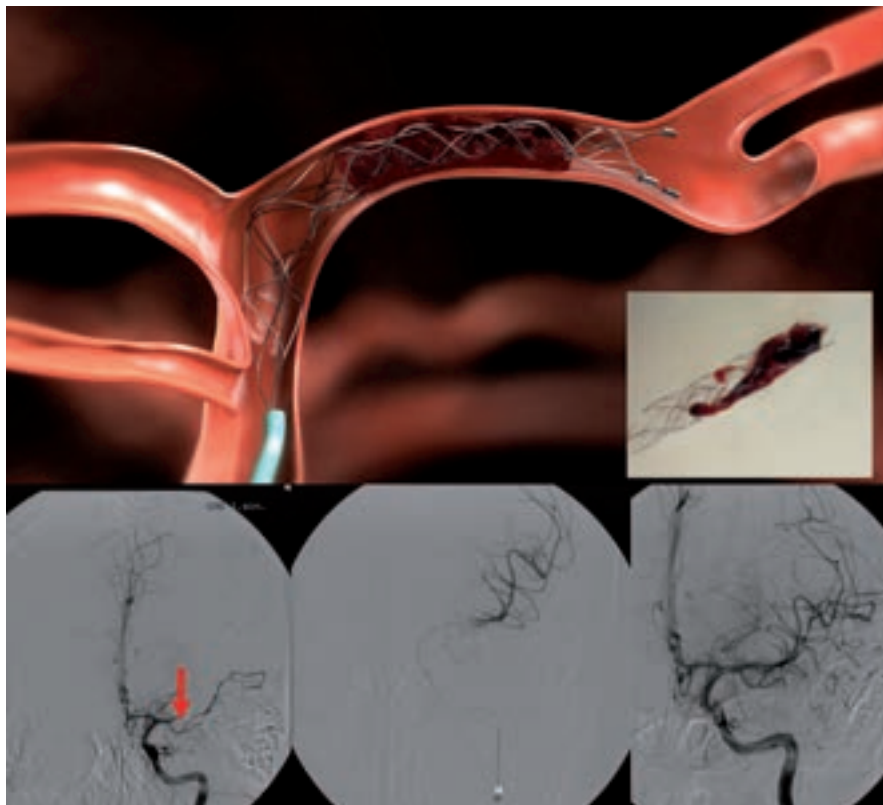
Data týkající se stentování u akutního mozkevého infarktu jsou omezená, randomizované studie nejsou k dispozici. Bylo publikováno několik malých studií, které prokázaly vysoký rekanalizační potenciál stentingu mezi 79 až 95 %, nejsou však randomizované studie k prokázání klinického efektu. Dle AHA/ASA guidelines z roku 2007 je postup považován za experimentální. Preferovány jsou samoexpandibilní stenty, výhodou ve srovnání s jinými metodami je rychlost, s jakou je rekanalizace dosaženo. Nevýhodou stentování je:

- komprese trombu k cévní stěně → riziko okluze perforátorů
- vysoký počet restenóz (až 32 %)
- nutnost následné duální antiagregační terapie k prevenci restenózy/trombózy → zvýšené riziko krvácení

Sonotrombolýza

Ultrazvuk o vysoké frekvenci (~ 2 MHz) a nízké intenzitě vede k akceleraci enzymatických procesů vyvolaných trombolitikem (**sonotrombolýza**) a je možné ho aplikovat i externě pomocí komerčních transkraniálních a duplexních dopplerovských přístrojů. Efekt se vysvětluje zlepšeným průnikem trombolytika do trombu, změnou mikrostruktury trombu a zlepšenou vazbou trombolytika na fibrin [22].

Studie **CLOTBUST** [23] prokázala v souboru 126 pacientů statisticky signifikantně vyšší počet kompletních rekanalizací u pa-



Obr. 5. Extrakce trombu z ACM1 úseku pomocí retrieveru Solitair (archiv KZM FN u sv. Anny v Brně).

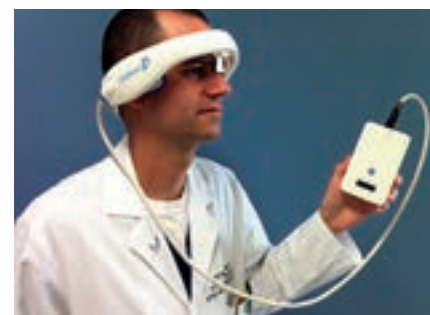ciентů léčených systémovou trombolýzou v kombinaci s dvouhodinovým TCD monitorováním (31 ze 63, 49 %) oproti samostatné trombolýze (19 ze 63, 30 %, $p = 0,03$). Byl patrný i trend k lepšímu výslednému klinickému stavu, nicméně studie neměla dostatečnou sílu a výsledky nebyly statisticky signifikantní (mRS 0 a 1 za tři měsíce bylo dosaženo ve skupině léčených tPA se současnou UZ monitorací u 42 %, ve skupině léčené pouze tPA u 29 %, $p = 0,2$). K symptomatickému IC krvácení došlo v každé skupině u tří pacientů (4,7 %).

Dle řady *in vitro* i humánních klinických studií (**DEFINITI**, **TUCSON**) použití echokontrastu během sonotrombolýzy dále zvyšuje rekanalizační potenciál sonotrombolýzy (na designu a provedení obou studií jsme se podíleli) [24,25].

Sonotrombolytické studie sice prokázaly vyšší pravděpodobnost rekanalizace oproti samotné IVT, neměly ale dostatečnou sílu k průkazu klinického benefitu, a postup je proto nadále považován za experimentální [17].

Velkou překážkou v dalším rozvoji sonotrombolýzy i v provedení velké studie, která by měla sílu prokázat předpokládaný klinický efekt, byla a je nedostupnost zkušě-

ných sonografistů. Jednou z možností, jak sonotrombolýzu uvést do běžné praxe, je vytvoření automatických přístrojů, které nevyžadují přítomnost zkušeného operátora. Pilotní studií s přístrojem **CLOTBUST-ER** firmy Cerevast (obr. 6) byla studie **CLOTBUST-HF**. Do studie bylo zařazeno 20 pacientů s proximální intrakraniální okluzí (70 % ACM, medián NIHSS 15). Všichni pacienti tolerovali dvouhodinovou insonaci přístrojem a u žádného nedošlo k rozvoji IC krvácení. Po 2 hod bylo plné rekanalizace dosaženo u osmi pacientů (40 %) a u dvou pacientů (10 %) došlo k rekanalizaci parciální. Tyto výsledky jsou velmi povzbudivé, je dosaženo minimálně dvojnásobné rekanalizace oproti sa-



Obr. 6. CLOTBUST-ER (Cerevast Therapeutics).

motné IVT a technické provedení je přitom rychlé a snadné. V současnosti je plánována velká multicentrická studie (~ 800 pacientů), na jejímž designu se podílelo i naše centrum a která má za úkol prokázat klinický benefit tohoto postupu.

Emergentní endarterektomie

Pro případné doporučení není k dispozici dostatek dat o efektivitě a bezpečnosti metody [17]. Při současné těsné stenóze či okluzi ACI a intrakraniální okluzi je preferováno endovaskulární ošetření karotidy pomocí PTA s navazující intrakraniální tromboektomií. Emergentní CEA lze zvážit u:

- crescendo TIA nebo stroke in evolution s počátečním lehkým deficitem a malou ischemií na CT/MR, která vznikla na podkladě těsné stenózy či trombotické okluzi ACI s předpokládaným hypoperfuzním mechanismem
- akutní revize trombózy ACI po CEA

Současný stav rekanalizační léčby akutních mozkových infarktů v ČR

V souladu s národním cerebrovaskulárním programem byla vytvořena síť iktových center (IC) a na ně navazujících komplexních iktových center (KCC). Tento krok má za cíl zvýšit počet pacientů s CMP, kterým bude co nejrychleji poskytnuta účinná terapie. Iktová centra (IC) provádějí základní diagnostiku a podávají intravenózní trombolýzu. Komplexní iktová centra jsou potom schopna provést veškeré výše uvedené rekanalizační postupy. Překlad z IC do KCC, event. primární transfer pacienta do KCC je třeba zvážit v těchto případech:

- okluzi velké tepny < 8 hod od vzniku příznaků prokázána pomocí CTA, MRA nebo neurosonologickým vyšetřením, přičemž je kontraindikována IVT a je významný deficit. Při intrakraniální akutní okluzi a nízkém NIHSS je vysoké riziko selhání kolaterál a progresu deficitu → vždy zvážit intervenci
- přetrvávající okluzi velké tepny na konci IV trombolýzy s trvajícím významným deficitem
- většinou NIHSS ≥ 4 , aktuální deficit ale nemusí být rozhodující, klinický stav může kolísat a řada pacientů s akutní okluzí nakonec zprogreduje, pokud není dosaženo rekanalizace
- okluzi je verifikována UZ, CTA nebo MRA, event. ji lze předpokládat, pokud nedojde k poklesu NIHSS o > 40 %

- při předpokládaném intervenčním výkonu (okluzi velké tepny, rozsáhlý trombus) je vhodné pacienta poslat již v průběhu trombolýzy
- pacienti < 60 let s rizikem maligní ischemie (dekompresní kraniektomie)
- pacienti s disekcí tepny indikovaní k intervenčnímu výkonu

Závěr a přehled terapie

Základem akutní terapie zůstává i nadále intravenózní trombolýza. Důraz je kladen na její co nejrychlejší zahájení. Jsou diskutována organizační opatření v rámci zdravotnických zařízení, která zkrátí čas od příjezdu do podání léčby (door to needle time – DTN). Ten by neměl přesáhnout 60 min a dle recentních iniciativ by měl být dokonce pod 40 min. Další kroky souvisí se zvyšováním povědomí obyvatel o příznacích CMP i nutnosti okamžitého volání 155 v případě jejich rozpoznání [11,26].

Nevýhodou široce dostupné a technicky nenáročné intravenózní trombolýzy je úzké terapeutické okno a relativně nízká účinnost. Dlouhodobě se výzkum soustřeďuje na zvýšení účinnosti trombolýzy (např. sonotrombolýza, kombinace s jinými léky) a na prodloužení terapeutického okna. Sonotrombolýza naráží na nedostatek sonografistů, což možná v budoucnu vyřeší automatické přístroje. Studie kombinující IVT s jinými léky byly zatím neúspěšné.

Endovaskulární terapie (především tromboektomie) zvýšila šanci na rekanalizaci, prodloužila terapeutické okno (8 hod) a umožnila i léčbu pacientů s kontraindikací trombolýzy. Ačkoli lze očekávat postupný nárůst počtu endovaskulárních výkonů, je nutné ověřovat jejich klinický benefit. Po neúspěchu již zmiňované studie IMS3 stále chybí randomizovaná studie prokazující klinický benefit mechanické rekanalizace oproti systémové trombolýze. S úspěšností léčby souvisí i selekce vhodných pacientů. Z rutinní klinické praxe víme, že ne všichni pacienti do 8 hod jsou vhodnými kandidáty endovaskulární léčby.

Individualizace terapeutického okna za pomoci moderních zobrazovacích metod (především MR PWI a DWI) není zatím oficiálně doporučována, i když je na řadě pokrokových pracovišť využívána. Zklamáním byly negativní výsledky randomizované studie DIAS-3 s desmoteplázou podávanou pacientům do 9 hod od vzniku CMP, kteří měli prokázány

MR DWI/PWI mismatch > 20 %. Celý koncept navíc naráží na četná technická úskalí a nejednotnost protokolů zobrazení (týká se především MR a CT perfuze). Teoreticky by však tyto metody mohly pomoci selektovat pacienty vhodné k rekanalizační terapii i po 8. hod, resp. s nejasnou dobou vzniku (typicky po probuzení). Naopak by mohly vyloučit pacienty, kteří sice jsou v časovém okně, ale jejich penumbra je minimální či žádná a veškerá náročná léčba u nich nemá naději na úspěch a navíc zvyšuje riziko krvácení.

0–4,5 hod

- při splnění všeobecně známých kritérií je indikováno co nejrychlejší podání **intravenózní tPA** v dávce 0,9 mg/kg (10 % bolusově, zbytek v hodinové infuzi, maximální dávka 90 mg)
- nejsou důkazy o vyšší účinnosti endovaskulární léčby oproti IVT, proto do 4,5 hod má IVT vždy přednost a endovaskulární výkon lze primárně provést pouze v případě kontraindikace IVT
- při neúspěchu trombolýzy lze pokračovat endovaskulárně, preferována je mechanická rekanalizace

4,5–6 hod

- mechanická rekanalizace (Penumbra, Solitaire), event. intraarteriální trombolýza

< 8 hod

- mechanická rekanalizace (Penumbra, Solitaire, Trevo)

Update 5. 3. 2013

Po uzavěrci článku byly v průběhu ledna a února online publikovány výsledky 3 významných intervenčních studií.

Studie SYNTHESIS porovnávala účinnost intravenózní trombolýzy proti mechanické rekanalizaci v časovém okně 4,5 hod. Celkem bylo zařazeno 362 pacientů, randomizovaných 1 : 1. Primárního výstupního kritéria (mRS 0–1 za 3 měsíce) bylo dosaženo u 34,8 % pacientů léčených IV trombolýzou a u 30,4 % léčených endovaskulárně. Symptomatické krvácení se vyskytlo shodně u 6 % pacientů [27]. Studie tedy neprokázala, navzdory předpokladům, že by endovaskulární léčba byla účinnější než systémová trombolýza.

Další studie IMS 3 (The interventional management of stroke 3) srovnávala standardní IV trombolýzu proti trombolýze s nižší

dávkou a následným endovaskulárním výkonem. Studie byla předčasně ukončena po zařazení 656 pacientů (randomizace 1 : 2), kdy již bylo zřejmé, že kombinovaný postup není lepší než standardní trombolýza. Primárního výstupního kritéria (mRS 0–2) bylo dosaženo u 38,7 % pacientů léčených IVT a u 40,8 % léčených kombinovaným přístupem [28].

Do studie MR rescue (Mechanical retrieval and recanalization of stroke clots using embolectomy) bylo zařazeno 118 pacientů, léčených do 8 hod od vzniku CMP. Pacienti byly rozděleny do 2 skupin dle přítomnosti či absence viabilní tkáně detekované pomocí CT/MR. V obou skupinách pak byli pacienti randomizováni ke standardní medikamentózní léčbě či endovaskulární rekanalizaci (Merci katetr a Penumbra). Endovaskulární léčba nevedla k poklesu invalidity či mortality po 3 měsících ve srovnání s konzervativní terapií, a to dokonce ani ve skupině pacientů s detekovanou viabilní tkání.

Uvedené studie potvrzují výsadní postavení intravenózní trombolýzy v léčbě akutní ischemické CMP i oprávněnost snah o zvýšení její účinnosti (zkrácení doby do podání, augmentace účinku pomocí ultrazvuku apod.).

Zdroje podpory formou grantů, přístrojového vybavení nebo léků: D. Goldemund a R. Mikulík jsou podporováni z Evropského fondu regionálního rozvoje – Projekt FNUSA-ICRC (No. CZ.1.05/1.1.00/02.0123).

Literatura

- Smith WS, Sung G, Starkman S et al. MERCI Trial Investigators. Safety and efficacy of mechanical embolectomy in acute ischemic stroke: results of the MERCI trial. *Stroke* 2005; 36: 1432–1438.
- Hacke W, Donnan G, Fieschi C et al. ATLANTIS Trials Investigators; ECASS Trials Investigators; NINDS rt-PA Study Group Investigators. Association of outcome with early stroke treatment: pooled analysis of ATLANTIS, ECASS, and NINDS rt-PA stroke trials. *Lancet* 2004; 363: 768–774.
- Derex L, Nighoghossian N, Hermier M et al. Early detection of cerebral arterial occlusion on magnetic resonance angiography: predictive value of the baseline NIHSS score and impact on neurological outcome. *Cerebrovasc Dis* 2002; 13: 225–229.
- Wahlgren N, Ahmed N, Eriksson N et al. Safe Implementation of Thrombolysis in Stroke-MONitoring Study Investigators. Multivariable analysis of outcome predictors and adjustment of main outcome results to baseline data profile in randomized controlled trials: Safe Implementation of Thrombolysis in Stroke-MONitoring Study (SITS-MOST). *Stroke* 2008; 39: 3316–3322.
- Kucinski T, Koch C, Eckert B et al. Collateral circulation is an independent radiological predictor of outcome after thrombolysis in acute ischaemic stroke. *Neuroradiology* 2003; 45: 11–8.
- Bang OY, Saver JL, Kim SJ et al. Collateral flow predicts response to endovascular therapy for acute ischemic stroke. *Stroke* 2011; 42: 693–699.
- Hill MD, Rowley HA, Adler F et al. PROACT-II Investigators. Selection of acute ischemic stroke patients for intra-arterial thrombolysis with pro-urokinase by using ASPECTS. *Stroke* 2003; 34: 1925–1931.
- Tissue plasminogen activator for acute ischemic stroke. The National Institute of Neurological Disorders and Stroke rt-PA Stroke Study Group. *N Engl J Med* 1995; 333: 1581–1587.
- Hacke W, Kaste M, Bluhmki E et al. Thrombolysis with alteplase 3 to 4.5 hours after acute ischemic stroke. *N Engl J Med* 2008; 359: 1317–1329.
- Mikulík R, Dufek M. Trombolitická léčba mozkového infarktu-prospektivní sledování souboru pacientů. *Čes Slov Neurol Neurochir* 2002; 65/98: 328–333.
- Mikulík R, Ribo M, Hill MD et al. CLOTBUST Investigators. Accuracy of serial National Institutes of Health Stroke Scale scores to identify artery status in acute ischemic stroke. *Circulation* 2007; 115: 2660–2665.
- Barreto AD, Alexandrov AV, Lyden P et al. The argatroban and tissue-type plasminogen activator stroke study: final results of a pilot safety study. *Stroke* 2012; 43: 770–775.
- Sugg RM, Pary JK, Uchino K et al. Argatroban tPA stroke study: study design and results in the first treated cohort. *Arch Neurol* 2006; 63: 1057–1062.
- Furlan A, Higashida R, Wechsler L et al. Intra-arterial prourokinase for acute ischemic stroke. The PROACT II study: a randomized controlled trial. *Prolyse in Acute Cerebral Thromboembolism*. *JAMA* 1999; 282: 2003–2011.
- Ogawa A, Mori E, Minematsu K et al. MELT Japan Study Group. Randomized trial of intraarterial infusion of urokinase within 6 hours of middle cerebral artery stroke: the middle cerebral artery embolism local fibrinolytic intervention trial (MELT) Japan. *Stroke* 2007; 38: 2633–2639.
- Smith WS. Safety of mechanical thrombectomy and intravenous tissue plasminogen activator in acute ischemic stroke. Results of the multi Mechanical Embolus Removal in Cerebral Ischemia (MERCI) trial, part I. *AJNR Am J Neuroradiol* 2006; 27: 1177–1182.
- Adams HP Jr, del Zoppo G, Alberts MJ et al. American Heart Association; American Stroke Association Stroke Council; Clinical Cardiology Council; Cardiovascular Radiology and Intervention Council; Atherosclerotic Peripheral Vascular Disease and Quality of Care Outcomes in Research Interdisciplinary Working Groups. Guidelines for the early management of adults with ischemic stroke: a guideline from the American Heart Association/American Stroke Association Stroke Council, Clinical Cardiology Council, Cardiovascular Radiology and Intervention Council, and the Atherosclerotic Peripheral Vascular Disease and Quality of Care Outcomes in Research Interdisciplinary Working Groups: the American Academy of Neurology affirms the value of this guideline as an educational tool for neurologists. *Stroke* 2007; 38: 1655–1711.
- Dávalos A, Pereira VM, Chapot R et al. Solitaire Group. Retrospective multicenter study of Solitaire FR for revascularization in the treatment of acute ischemic stroke. *Stroke* 2012; 43: 2699–2705.
- Saver JL, Jahan R, Levy EI et al. SWIFT Trialists. Solitaire flow restoration device versus the Merci Retriever in patients with acute ischaemic stroke (SWIFT): a randomised, parallel-group, non-inferiority trial. *Lancet* 2012; 380: 1241–1249.
- Nogueira RG, Lutsep HL, Gupta R et al. TREVO 2 Trialists. Trevo versus Merci retrievers for thrombectomy revascularisation of large vessel occlusions in acute ischaemic stroke (TREVO 2): a randomised trial. *Lancet* 2012; 380: 1231–1240.
- Penumbra Pivotal Stroke Trial Investigators. The penumbra pivotal stroke trial: safety and effectiveness of a new generation of mechanical devices for clot removal in intracranial large vessel occlusive disease. *Stroke* 2009; 40: 2761–2768.
- Braaten JV, Goss RA, Francis CW. Ultrasound reversibly disaggregates fibrin fibers. *Thromb Haemost* 1997; 78: 1063–1068.
- Alexandrov AV, Molina CA, Grotta JC et al. CLOTBUST Investigators. Ultrasound-enhanced systemic thrombolysis for acute ischemic stroke. *N Engl J Med* 2004; 351: 2170–2178.
- Molina CA, Barreto AD, Tsivgoulis G et al. Transcranial ultrasound in clinical sonothrombolysis (TUCSON) trial. *Ann Neurol* 2009; 66: 28–38.
- Alexandrov AV, Mikulík R, Ribo M et al. A pilot randomized clinical safety study of sonothrombolysis augmentation with ultrasound-activated perflutren-lipid microspheres for acute ischemic stroke. *Stroke* 2008; 39: 1464–1469.
- Mikulík R, Bunt L, Hrdlicka D et al. Calling 911 in response to stroke: a nationwide study assessing definitive individual behavior. *Stroke* 2008; 39: 1844–1849.
- Ciccione A, Valvassori L, Nichelatti M et al. SYNTHESIS Expansion Investigators. Endovascular Treatment for Acute Ischemic Stroke. *N Engl J Med* 2013 [Epub ahead of print].
- Broderick JP, Palesch YY, Demchuk AM et al. Interventional Management of Stroke (IMS) III Investigators. Endovascular Therapy after Intravenous t-PA versus t-PA Alone for Stroke. *N Engl J Med* 2013 [Epub ahead of print].

Doručeno do redakce 18. 1. 2013

Přijato po recenzi 7. 2. 2013

MUDr. David Goldemund

Mezinárodní centrum klinického výzkumu (ICRC),
1. neurologická klinika LF MU a FN u sv. Anny, Brno
david.goldemund@fnusa.cz