

# POLYPRAGMAZIE A OBĚHOVÉ SELHÁNÍ PŘI MALIGNÍCH KOMOROVÝCH ARYTMIIÍCH S POSTIŽENÍM JATERNÍCH FUNKCÍ

J. Vítovec, K. Židová

## Souhrn

V článku je podána kazuistika polymorbidní nemocné se závažnými arytmiemi při ischemickém substrátu v myokardu a oběhovém selháváním. Diagnostikovány komorové tachykardie, které vedly k opakovaným výbojům implantovaného ICD. Nemocná měla významnou lékovou polypragmazií (17 léků), z nichž řada má hepatotoxické vlastnosti (doxycyklin, amiodaron, atorvastatin). Zvýšení jaterních enzymů lze vysvětlit současným podáváním amiodaronu, doxycyklinu a statinu. Nelze opomenout ani vliv ischemie při oběhovém selhávání při dlouho běžících tachyarytmiích. Po zvládnutí oběhové závažných arytmií a výraznou redukcí farmakoterapie dochází k normalizaci jaterních funkcí.

## Klíčová slova

malignní arytmie – jaterní postižení – polypragmazie

## Abstract

**Multiple administration of medication and circulatory failure for malignant ventricular arrhythmias and impairment of liver function.** This article presents a case history of a polymorbid patient with serious arrhythmias in the ischemic substrate of the myocardium and circulatory failure. The patient was diagnosed with ventricular tachycardias, which led to repeated discharges of the implanted ICD. The patient was receiving multiple medicaments concurrently (17 medicaments), a number of which (doxycycline, amiodarone, atorvastatin) had hepatotoxic characteristics. The increase in liver enzymes can be explained through the simultaneous administration of amiodarone, doxycycline and statine. Nor can the effect of ischemia during circulatory failure in the case of long-term tachyarrhythmias be omitted. The normalisation of liver function occurs following the curbing of serious circulatory arrhythmias and the significant reduction of pharmacotherapies.

## Keywords

malignant arrhythmias – liver impairment – administration of multiple medicaments

## Úvod

Postižení jaterních funkcí u kardiovaskulárních onemocnění je časté, důvodů je více a ne vždy je na první pohled jasné, jaká je základní příčina. Může jít primárně o oběhové selhání s poruchou prokrvení jater anebo lékové postižení. Přinášíme kazuistiku, v níž se obě příčiny kombinují, a ukazujeme, jak je někdy těžké poznat pravou příčinu jaterní léze.

## Kazuistika

Pacientka, ročník narození 1933, s ischemickou chorobou srdeční, v roce 2004 prodělala infarkt myokardu. Dle echokardiografického vyšetření srdce byla ejekční frakce levé komory 30 %, dále byla popsána hypokineza

bazální části septa levé komory, dolní a laterální stěny. Koronarograficky byly zjištěny významné stenózy na ramus circumflexus a arteria coronaria dextra – tyto byly vyřešeny perkutánní koronární intervencí (PCI) s implantací dvou stentů. S odstupem několika dnů po infarktu vznikla fibrilace komor, která byla úspěšně zvládnuta. Pro stav po fibrilaci komor, nízkou ejekční frakci a zjištěný sick sinus syndrom byl implantován dvoudutinový implantabilní kardioverter-defibrilátor (ICD) Biotronik Lexos DR-T. Programování přístroje bylo následovné: režim DDDR, stimulační frekvence 70–130/min, detekční zóna pro komorovou tachykardii 167–200/min, detekční zóna pro fibrilaci komor nad 200/min. Z dalších přidružených onemocnění měla

nemocná hypertenzi, hyperlipoproteinemii, hyperurikemii, hypotyreózu, dále diabetes mellitus 2. typu na terapii perorálními antidiabetiky s těžkou polyneuropatií a chronické onemocnění ledvin středně těžkou ledvinou nedostatečností (GF 0,5–0,99 ml/s).

V průběhu sledování byly zaznamenány ojedinělé krátké epizody fibrilace síní, v květnu roku 2009 byla systémem hlášena nesetrválá komorová tachykardie bez nutnosti terapie, další epizoda v zóně VF byla zaznamenána 5. března 2012 – antitachykardická terapie bez efektu, úspěšně zrušena výbojem 40 J. Pacientka byla nadále hemodynamicky stabilní, bez dalších arytmií.

Dne 29. března 2012 byly systémem hlášeny opakované epizody fibrilace komor – celkem 20 epizod, z toho osm řešeno výbojem a další terminovaly spontánně (obr. 1). Po přehlédnutí intrakardiálních EKG odeslaných službou Home Monitoring se jednalo o běžící polymorfní komorovou tachykardii o frekvenci kolem 166/min – tedy pod detekční zónou pro komorovou tachykardii, na záznamu byl patrný intermitentní double-counting vln R a oversensing vln T. Ten vedl k falešné detekci komorové fibrilace a výbojům ICD (obr. 2). Po výboji ICD byla arytmie ukončena, ale opakovaně recidivovala. Pacientka byla přes noc hospitalizována na spádovém interním oddělení a druhý den ráno přeložena na naše pracoviště. Dle dokumentace byla pacientka před překladem na naše pracoviště opakovaně externě defibrilována vzhledem k synkopující komorové tachykardii neřešené ICD.

Pacientka přichází s touto farmakoterapií: kyselina acetylsalicylová, carvedilol, ramipril,

No.	Detection time	Type	Details	Predetection PPSR	Pretermination PPSR
50	Mar 30, 2012 3:10:22 PM	VF	Shocks delivered: 1	> 1995 / 142	— / —
44	Mar 30, 2012 8:21:16 AM	VF	Shocks aborted: 1	937 / 163	> 1990 / 356
42	Mar 30, 2012 8:14:31 AM	VF	Shocks aborted: 1	1166 / 241	> 1990 / 363
41	Mar 30, 2012 8:12:08 AM	VF	Shocks aborted: 1	1078 / 180	> 1991 / 692
40	Mar 30, 2012 4:30:01 AM	VF	Shocks delivered: 1; Shocks aborted: 1	1039 / 161	974 / 602
39	Mar 30, 2012 3:53:09 AM	VF	Shocks delivered: 1; Shocks aborted: 1	> 1998 / 145	> 1996 / 748
38	Mar 30, 2012 3:42:58 AM	VF	Shocks aborted: 1	660 / 150	> 1990 / 207
37	Mar 30, 2012 3:14:47 AM	VF	Shocks aborted: 1	1197 / 171	> 1990 / 380
36	Mar 30, 2012 3:05:53 AM	VF	Shocks delivered: 1; Shocks aborted: 1	> 1995 / 163	858 / 690
35	Mar 30, 2012 2:39:58 AM	VF	Shocks aborted: 1	> 1999 / 191	> 1990 / 394
34	Mar 29, 2012 11:55:40 PM	VF	Shocks aborted: 1	> 1999 / 206	> 1990 / 389
33	Mar 29, 2012 11:43:30 PM	VF	Shocks aborted: 1	> 1999 / 304	> 1990 / 300
32	Mar 29, 2012 11:30:42 PM	VF	Shocks aborted: 1	> 1999 / 158	> 1996 / 357
31	Mar 29, 2012 11:17:22 PM	VF	Shocks aborted: 1	> 1999 / 252	1205 / 372
30	Mar 29, 2012 10:49:56 PM	VF	Shocks delivered: 1; Shocks aborted: 1	> 1999 / 185	858 / 658
29	Mar 29, 2012 10:35:03 PM	VF	ATP: 1; Shocks aborted: 1	> 1999 / 216	858 / 658
27	Mar 29, 2012 9:28:22 PM	VF	Shocks aborted: 1	> 1999 / 176	858 / 658
26	Mar 29, 2012 8:28:45 PM	VF	Shocks delivered: 1	945 / 147	858 / 672
25	Mar 29, 2012 7:49:51 PM	VF	Shocks delivered: 1	> 1999 / 153	853 / 653
23	Mar 29, 2012 4:01:33 PM	VF	Shocks delivered: 1	> 1999 / 221	> 1996 / 790
22	Mar 5, 2012 1:57:43 PM	VF	ATP: 1; ATP One Shot: YES; Shocks delivered: 1	> 1999 / 272	858 / 658
21	Feb 1, 2012 12:40:42 AM	Periodic ECG	Monitoring only	— / —	— / —

Obr. 1. Záznam arytmií v záložce Recordings systému Biotronik Home Monitoring.

vyšetřením byly zjištěny nálezy těžké deprese systolické funkce levé komory s ejekční frakcí 25 % a aneuryzma levé komory posterobazálně (obr. 3), akineza dolní a zadní stěny levé komory, dále středně významná mitrální regurgitace a známky lehké plicní hypertenze. Za hospitalizace byla provedena koronografie, kde byly zjištěny nevýznamné změny oproti nálezu z roku 2004, a proto byl doporučen konzervativní postup.

Třetí den po přijetí na naše pracoviště byl v laboratorních odběrech zjištěn významný nárůst jaterních transamináz (AST 18,21, ALT 17,26 µkat/l) (tab. 2), proto byla upravena medikace – redukována dávka amiodaronu, tento byl převeden na perorální formu, vysazena antibiotická léčba vzhledem k normalizaci zánětlivých parametrů (doxycyklin), dále z medikace vysazen statin a další léky (tab. 1). Na náhlém zhoršení jaterních funkcí se kromě medikamentózních vlivů pravděpodobně podílela i hypoperfuze jater při recidivujících běžích synkopující komorové tachykardie v předešlých dnech. Na ultrazvuku břicha nebyla zjištěna závažná patologie, játra sonograficky bez známek hepatopatie, také sérologické vyšetření neprokázalo akutní infekční hepatitidu. Po výše uvedené úpravě medikace a infuzní terapii se jaterní testy postupně upravily téměř k normě (tab. 2).

V dalším průběhu již byla pacientka hemodynamicky stabilní, kardiopulmonálně kompenzovaná, bez dalších maligních arytmií, a proto byla ve stabilním stavu po 12 dnech propuštěna do ambulantní péče. Pro polypragmazií při přijetí jsme provedli výraznou redukci léků a ponechali jen ty nezbytné nutné. Výsledná medikace při propuštění byla výrazně redukována (tab. 1). Při telemetrickém sledování dosud nebyla zachycena žádná arytmie.

**Tab. 2. Vývoj jaterních testů.**

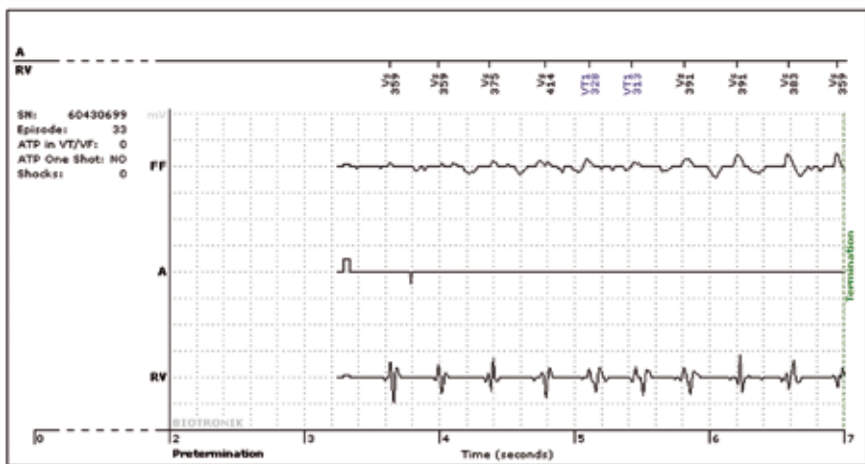
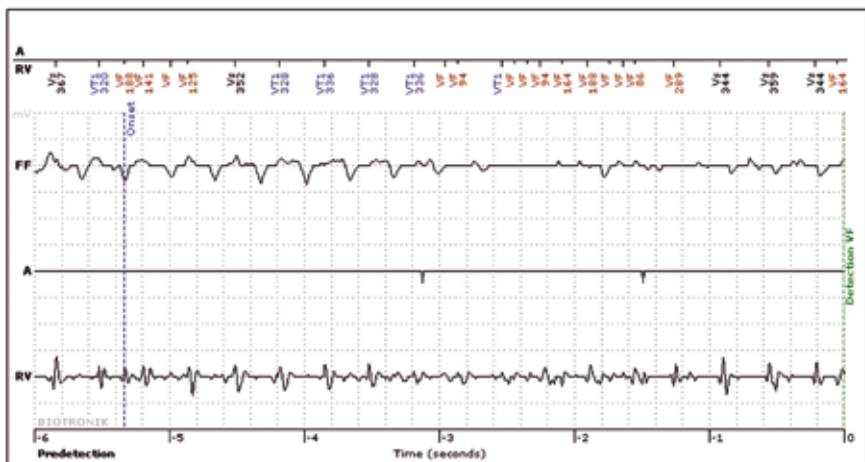
Dny hospitalizace	AST	ALT
30. 3. 2012	3,80	2,60
2. 4. 2012	18,21	17,66
3. 4. 2012	10,41	14,31
4. 4. 2012	4,45	10,69
5. 4. 2012	2,31	7,63
6. 4. 2012	1,32	6,23
7. 4. 2012	0,91	4,81
8. 4. 2012	0,84	3,81
10. 4. 2012	0,69	2,64

furosemid, trimetazidin, spironolakton, Loseprazol, atorvastatin, digoxin, magnesium lacticum, levotyroxin, alopurinol, Glimepirid, klonazepam, oxykodon. Dále pro respirační infekci byl navíc nasazen doxycyklin a zvýšena dávka amiodaronu (předtím chronicky 200 mg 5krát týdně) s převedením na nitrožilní formu (tab. 1).

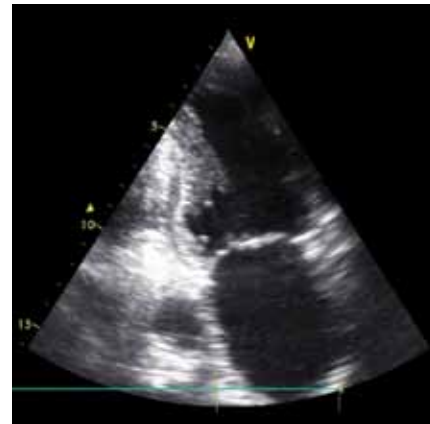
Bezprostředně po přijetí na naše pracoviště měla pacientka opakovaně setrvalou synkopující komorovou tachykardií neřešenou výboje ICD přes programátor s úspěšnou kardioverzí. Následně byla provedena kontrola přístroje, kde nebyla zjištěna porucha. Parametry stimulace neměněny, byly upraveny detekční zóny – rozšířeny na tři a upraveny frekvenční meze (1. detekční zóna pro komorovou tachykardií 140–176/min, 2. detekční zóna pro komorovou tachykardií 176–200/min, detekční zóna pro fibrilaci komor nad 200/min). Vzhledem k double-countingu R vln a oversensingu T vln upraveny parametry vnímání (sensing) u komorových arytmií. Pacientka měla v den přijetí po úpravě programu ICD ještě tři další epizody polymorfni komorové tachykardie o frekvenci nad 200/min – správně detekované a řešené výbojem ICD. Bylo pokračováno v parenterálním podávání amiodaronu, infuzně dodáván draslík a hořčík. Byly provedeny odběry na hladinu digoxinu a hormonů štítné žlázy, které byly v mezích normy. Dále byly při přijetí zjištěny známky levostranné kardiální dekompenzace (NT pro BNP 34 812 ng/l – norma do 200 ng/l), byla zavedena intravenózní diuretická terapie s uspokojivým efektem. Echokardiografickým

Tab. 1. Léky před přijetím a po propuštění.

Léky před přijetím	Léky při propuštění
carvedilol	carvedilol
ramipril	ramipril
furosemid	furosemid
amiodaron	amiodaron
spironolakton	spironolakton
digoxin	digoxin
levotyroxin	levotyroxin
glimepirid	glimepirid
trimetazidin	vyšazen
loseprazol	vyšazen
atorvastatin	vyšazen
magnesium lacticum	vyšazen
alopurinol	vyšazen
klonazepam	vyšazen
oxykodon	vyšazen
kyselina acetylsalicylová	vyšazen
doxycyklin	vyšazen



**Obr. 2. Intrakardiální elektrogram odeslaný službou Biotronik Home Monitoring – záznam před detekcí arytmie a těsně před její terminací – patrná běžící komorová tachykardie o frekvenci kolem 160–170/min, nedetekovaná přístrojem, intermitentně double-counting R vln a oversensing T vln s falešnou detekcí komorové fibrilace.**



**Obr. 3. Echokardiografické vyšetření – apikální dvoudutinová projekce – patrné aneurysma posterobazálního segmentu levé komory.**

detekční zónou přístroje, ale i double counting komplexů QRS a T-wave oversensing, které vedly k opakovaným výbojům implantovaného defibrilátoru (ICD). Nemocná měla významnou polypragmazií (17 přípravků), z nichž řada léků má hepatotoxické vlastnosti (doxycyklin, amiodaron, atorvastatin). Zvýšení jaterních enzymů lze vysvětlit současným podáváním amiodaronu, doxycyklinu a statinu. Nelze opomenout ani vliv ischemie při oběhovém selhávání při dlouho běžících tachyarytmiiích. Po zvládnutí oběhové závažných arytmiiích a výraznou redukcí farmakoterapie došlo k normalizaci jaterních funkcí (tab. 1) [1–3].

### Diagnózy při propuštění

- arytmiická bouře s opakovanými výboji implantovaného defibrilátoru (ICD) s nutností externí defibrilace pro intermitentní undersensing fibrilace komor, opakované běhy komorové tachykardie pod detekční zónou ICD, upraveno nastavení citlivosti a rozhraní detekčních zón
- toxické postižení jater po amiodaronu s podílem hypoperfuze jater při srdečním selhání a poruchách srdečního rytmu
- ischemická choroba srdeční, stav po infarktu myokardu, st. p. koronární angioplastice na art. coronaria dextra a ramus circumflexus v roce 2004 s implantací stentů
- chronické srdeční selhání na podkladě ICHS s ejekční frakcí 25 % a aneurysmatem levé komory NYHA II–III
- stav po implantaci defibrilátoru (ICD) v roce 2004 a následnou reimplantací ICD Bio-

- tronik Lumax 340 DR-T v režimu DDDR v roce 2008 pro fibrilace komor
- hypertenze III korigovaná medikací
- diabetes mellitus 2. typu s diabetickou polyneuropatií a chronickou ledvinovou nedostačností 3. stupně
- hypotyreóza na substituci
- st. p. pneumonii l. dx. 8/2011

### Závěr

Polymorbidní nemocná se závažnými komorovými arytmiiích při ischemickém substrátu v myokardu (poinfarktové aneurysma posterobazálního segmentu levé komory) přijata na spádovou internu a poté přeložena na naše pracoviště pro arytmiickou bouři s oběhovým selháváním. Ze systému Home Monitoring jsme již před překladem získali intrakardiální elektrogramy, ze kterých byly diagnostikovány komorové tachykardie pod

### Literatura

1. Simon JB, Manley PN, Brien JF et al. Amiodarone hepatotoxicity simulating alcoholic liver disease. N Engl J Med 1984; 311: 167–172.
2. Wilson JS, Podrid PJ. Side effects from amiodarone. Am Heart J 1991; 121: 158–171.
3. Ambrosy AP, Vaduganathan M, Huffman MD et al. EVEREST trial investigators. Clinical course and predictive value of liver function tests in patients hospitalized for worsening heart failure with reduced ejection fraction: an analysis of the EVEREST trial. Eur J Heart Fail 2012; 14: 302–311.

Doručeno do redakce 20. 3. 2012

Přijato po recenzi 11. 4. 2012

**prof. MUDr. Jiří Vítovec, CSc., FESC**  
**MUDr. Klaudia Židová**

I. interní kardiologická klinika LF MU  
a FN u sv. Anny, Brno  
jiri.vitovec@fnusa.cz