

# PRAKTICKÝ PŘÍSTUP K ODLIŠENÍ ATLETICKÉHO SRDCE OD HYPERTROFICKÉ KARDIOMYOPATIE

A. Linhart

## Souhrn

Pravidelný intenzivní fyzický trénink vede k navození změn kardiovaskulárního aparátu, jehož součástí je tzv. atletické srdce. To je charakterizováno hypertrofií myokardu, která se v řadě aspektů svojí fyziologickou povahou liší od hypertrofie patologické. Její odlišení však není vždy lehké. Přitom pro další osud atleta je klíčové vyloučit náhodnou koincidenci především hypertrofické kardiomyopatie, která je jednou z nejčastějších příčin náhlých úmrtí sportovců. V následujícím přehledu shrnujeme praktické poznatky, které by toto odlišení měly usnadnit.

## Klíčová slova

atletické srdce – hypertrofie levé komory – hypertrofická kardiomyopatie

## Summary

**Practical issues in differentiating athlete's heart from hypertrophic cardiomyopathy.** Regular intensive physical training induces cardiovascular changes including so called athlete's heart. It is characterized by left ventricular hypertrophy, differing in many aspects from pathological cardiac hypertrophy. However, this differentiation is not always easy. Nevertheless for the athlete's future it seems to be crucial to exclude the coincidence with hypertrophic cardiomyopathy, the most frequent cause of sudden death in young sportsmen. The following review summarizes practical issues in differentiating athlete's heart from hypertrophic cardiomyopathy.

## Keywords

athlete's heart – left ventricular hypertrophy – hypertrophic cardiomyopathy

preventivních prohlídek, ať už jako klidové nebo zátěžové vyšetření. Změny levé komory prokážeme nejčastěji echokardiograficky. Určení hranice remodelace levé komory, kterou lze ještě považovat za fyziologickou, je velmi důležité, neboť frekvence náhlých úmrtí u atletů není zanedbatelná. Přitom alespoň některým z nich by bylo možno předejít pečlivě vedeným preventivním programem, nebo u vysoce ohrožených dokonce implantací kardioverteru defibrilátoru. Naopak zbytečná traumatizace sportovce nepodstatným podezřením na onemocnění srdce může mít neblahé důsledky na jeho celkovou výkonnost a závodní úspěchy.

Náhlé úmrtí během sportovní aktivity je jedním z tragických, a bohužel nikoli zcela vzácných jevů. Vysoké stupně zátěže spolu s emocionálním vypětím spojeným se závodním nasazením se jeví jako velmi silné spouštěcí mechanismy pro vznik náhlé smrti v patologicky změněném terénu. Jejím podkladem je zpravidla vznik elektrické nestability a maligní fatální arytmie. U většiny takto zemřelých sportovců je možno zjistit preexistující strukturální srdeční onemocnění. U atletů nad 40 let věku je dominující příčinou ischemická choroba srdeční. U mladších jedinců přichází v úvahu celé spektrum srdečních onemocnění. Riziko náhlé smrti při sportu stoupá s věkem a je větší u mužů než u žen. Výskyt náhlého úmrtí u mladých atletů se udává maximálně kolem 1 na 100 000 sportujících za rok, zatímco u starších věkových kategorií je incidence až 1 na 15 000 za rok.

U jedinců pod 35 let věku je hlavním viníkem náhlých úmrtí hypertrofická kardiomyopatie (HKMP), která je podle některých zdrojů příčinou až 40 % úmrtí. U části zemřelých je jako jedi-

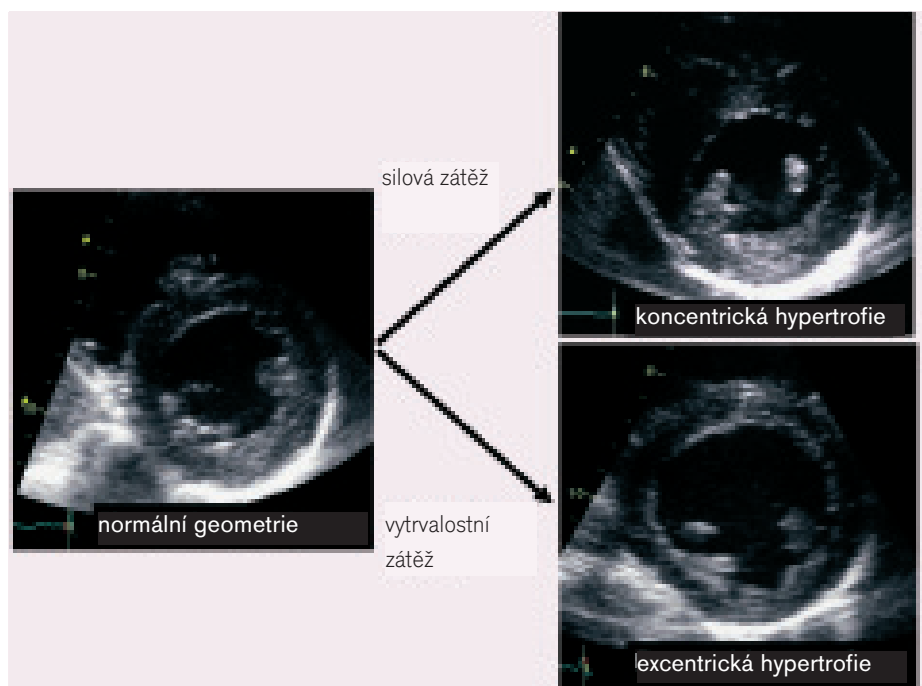
## Úvod

Náhlá úmrtí u sportovců jsou sice vzácným, zato však velmi tragickým jevem. U profesionálních sportovců pak bývají tyto případy často neadekvátně medializovány a vzbuzují otázky, zda byla lékařská péče o sportovce adekvátní. U vysoce trénovaných atletů jsou kardiovaskulární změny někdy natolik výrazné, že vzbuzují obavy, aby nešlo ve skutečnosti o patologický stav, který své nositele během sportovního výkonu ohrozí vznikem náhlé smrti nebo akutního srdečního selhání. Bohužel, některá sportovní odvětví byla v posledních desetiletích značně ovlivněna zneužíváním nepovolených podpůrných prostředků, které mohou fyziologický dopad tréninku na srdce akcentovat a potenciálně vést i k ireverzibilním změnám. Otázka, do jaké míry jsou pozorované změny srdeční struktury fyziologické, je tak často složitější, než by se mohlo zdát. Přitom mnohdy rozhoduje o další

sportovní a profesionální kariéře mladých tvrdě trénujících jedinců.

Atletické srdce bývá charakterizováno hypertrofií levé komory a snížením tepové frekvence v klidu. Jde však o hrubé zjednodušení. Změny levé komory mohou být značně různorodé a závisí na objemu a především na typu vykonávané zátěže. Jejich stupeň vedle samotného tréninku určuje také genetická výbava sportovce. Změny struktury a funkce levé komory jsou jen jedním z důsledků sportovního tréninku, který vede k řadě změn určujících kardiopulmonální zdatnost, svalovou sílu a vytrvalost, metabolismus i psychiku sportovce.

Ačkoli je fyzická zátěž považována za zdraví prospěšnou, jsou změny spojené s vrcholovým tréninkem často doprovázeny abnormálními nálezy při klinickém, a zejména instrumentálním vyšetření. Poměrně běžné jsou změny EKG-křivky, která je navíc často registrována v rámci



Obr. 1. Typy geometrické adaptace levé komory na zátěž.

ná patologie přítomna hypertrofie levé komory, avšak je posouzena jako nedidiagnostická. Přibližně v 8 % je příčinou jiné onemocnění myokardu, např. arytmogenní kardiomyopatie pravé komory, dilatační kardiomyopatie nebo myokarditida. Další příčinou, která se vyskytuje opakovaně, je anomálie koronárních tepen. Z nich je nejčastější odstup levé koronární tepny z pravého koronárního Valsalvova sinu, při němž kmen levé tepny probíhá mezi plicnicí a aortou. Situace může být také obrácená, a pravá tepna v takové případě odstupuje z levého koronárního sinu. Ostia anomální tepny bývají štěrbinovitá a ostře

ohnutá a v průběhu zátěže může docházet k jejich další kompresi mezi aortou a plicnicí. Na tuto anomálii je nutno pomýšlet zejména u atletů stěžujících si na náhlé záchvaty dušnosti či bolesti na hrudi. Méně častými anomáliemi jsou aneuryzma koronárních tepen, hypoplazie, odstupy z kmene plicnice apod.

Změny struktury levé komory u atletů sice závisí na objemu tréninku, se stupněm celkové kardiovaskulární trénovanosti korelují však jen volně. Nicméně u atletů, jejichž sportovní aktivita je sezonního typu, lze prokázat odpovídající kolísání velikosti a zbytnění levé komory. Re-

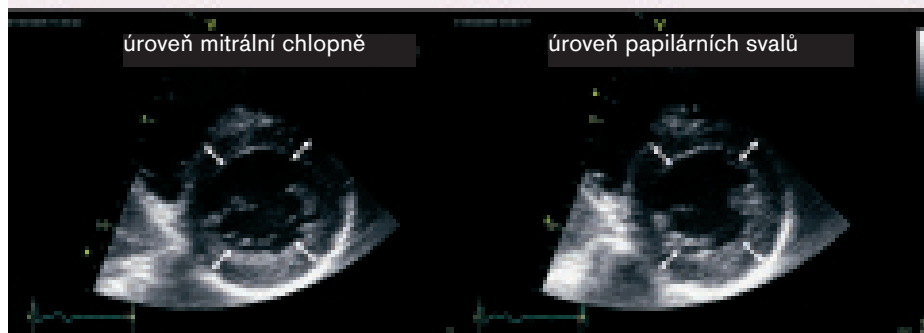akce komory na zátěž je však vysoce individuální a podmíněna především genetickou výbavou jedince. Proto lze někdy hypertrofii prokázat i u sportovců na amatérské úrovni, zatímco u některých vrcholových profesionálů mohou být změny zcela minimální. Daleko větší význam pro typ remodelace levé komory má převažující typ vykonávané zátěže.

- Vzestup afterloadu levé komory, který navozuje izometrická, statická, silová zátěž, vede k zesílení stěn bez doprovodné dilatace dutiny komory. Vzniká tak tzv. koncentrický typ hypertrofie (obr. 1) [1].
- Objemová zátěž se zvýšením preloadu charakterizuje vytrvalostní, izotonicou, dynamickou zátěž. Ta vede k dilataci dutiny bez excesivní hypertrofie stěn – excentrická hypertrofie. Jisté zesílení stěn však lze pozorovat oproti kontrolním netrénovaným jedincům i u vytrvalostně trénujících atletů. Je tomu tak proto, že vedle srdečního výdeje, který může narůstat při vytrvalostní zátěži až 10násobně a vede především k dilataci levé komory, stoupají při zátěži běžně i hodnoty krevního tlaku vedoucí k hypertrofii stěn (obr. 1) [2].
- U některých sportovních aktivit sdružuje zátěž jak izometrickou, tak izotonicou složku (např. veslování, ale také cyklistika, při níž je izometrická zátěž vykonávána horními končetinami, běh na lyžích, plavání). Hypertrofie je pak většinou excentrická, avšak s poměrně výrazným zesílením stěn. Nejvyšší stupně hypertrofie jsou pozorovány u cyklistiky, veslování, o něco méně pak také u plavání a běhu na lyžích.

Tab. Základní echokardiografické a funkční ukazatele odlišující patologickou a fyziologickou hypertrofii (upraveno podle [17]).

	fyziologická hypertrofie u atletů		patologické hypertrofie levé komory	
	vytrvalostní	silový	HKMP	hypertenze
rozměr levé komory	> 55 mm	> 45 mm	< 45 mm	> 45 mm
tloušťka stěny	< 13 mm	< 13 mm	> 15 mm	< 15 mm
	(15 mm veslování, cyklistika)			
zvětšení levé síně	do 45 mm	do 45 mm	ano	ano
asymetrická hypertrofie IVS (IVS/ZS nad 1,3)	ne	ne	ano	ne
dilatace PK	ano (jen při dilataci LK)	ne	ne	ne
celková systolická funkce	normální/lehce snížena	normální	hyperkinetická	normální
plnění LK	supranormální	normální	porušená	porušená
obstrukce LVOT (SAM)	ne	ne	ano (není podmínkou)	vzácně
regrese po přerušení tréninku	ano, po 3 měsících (zvětšení LK může trvat)	ano, po 3 měsících	ne	ne
aerobní vytrvalost	zvýšená	normální/zvýšená	snížená	snížená
koronární rezerva	zvýšená/normální	normální	snížená	snížená

## 2D skóre hypertrofie levé komory



Pro dg. HKMP svědčí:

maximální tloušťka stěny  $\geq 13$  mm

sens 62,5 % – spec 100 %

2D LVH skóre  $\geq$  teoretické skóre + 5 mm

sens 73 % – spec 96 %

teoretické skóre =  $18,95 + (0,12 \times \text{věk}) + (2,64 \times \text{sex} [1 = \text{muž}, 0 = \text{žena}]) + (6,41 \times \text{BSA})$

Forissier JF et al. Eur Heart J 2005; 26: 1882–6.

Obr. 2. Skórovací systémy pro přesnější diagnostiku (upraveno podle [4]).

Paradoxním pozorováním je studie japonských autorů u zápasníků sumo. U těchto monstrózně obézních jedinců dominovala dilatace levé komory a remodelace excentrického typu. O tom, zda jde již o extrémní vliv nadváhy spojený se specifickými metodami tréninku, lze jen hypotetizovat [3].

### Důležité kroky k odlišení atletického srdce od hypertrofické kardiomyopatie Stupeň strukturálních změn

Stupeň hypertrofie je většinou vyjadřován maximální tloušťkou myokardu, a nikoli vypočtenou hmotností levé komory či jejími indexy. Důvody pro tento přístup jsou dva. Za prvé hodnocení hypertrofie výrazně závisí na typu použité indexace. U atletů jsou často velmi různorodé změny celkového tělesného habitu v závislosti na typu sportu a s ním spojeného tréninku. Za druhé se v praxi jedná především o určení jedinců s vysokým rizikem HKMP, a tedy s vysokým rizikem náhlé smrti. U hypertrofické kardiomyopatie se opíráme právě o maximální tloušťku myokardu, a proto se tedy jeví rozumné odkazovat se na ni i u atletů. Pro diagnózu HKMP je často udávána hranice hypertrofie myokardu 13 mm. Hodnocení je zpravidla prováděno nejen z klasického způsobu M, ale ze 2D-vyšetření. Byly navrženy skórovací systémy zvyšující senzitivitu a specifitu stanovení diagnózy HKMP (obr. 2). Jejich vý-

znam pro odlišení sportovního srdce však nebyl testován [4].

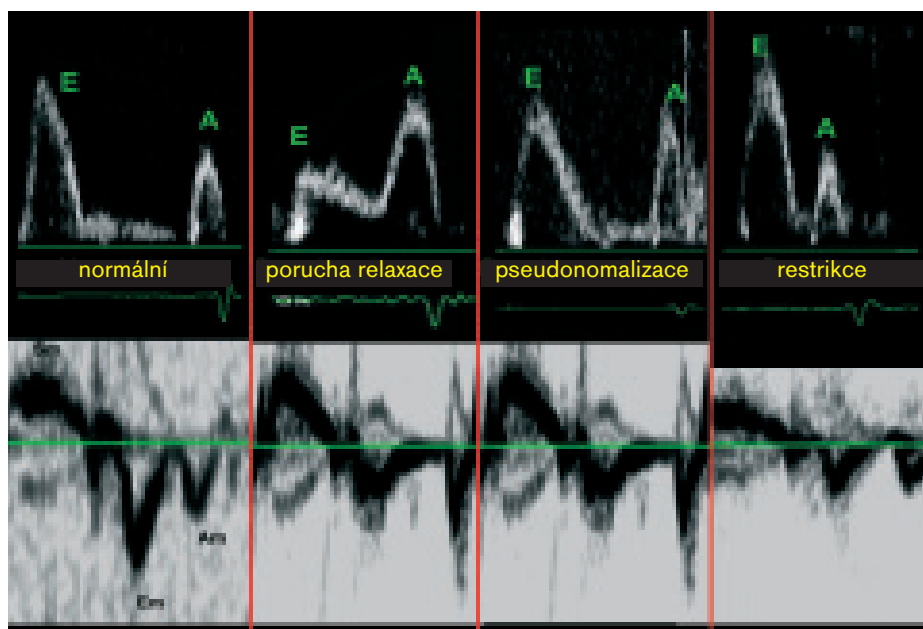
U atletické hypertrofie se rovněž udává, že by tloušťka stěn hodnocená pomocí echokardiografie neměla přesáhnout 13 mm [5]. Avšak u sportů, jako je cyklistika a veslování, uvádějí někteří autoři jako horní hranici normy až 16 mm. Podle našich zkušeností u skupiny 50 amatérských cyklistů jsou hodnoty nad 13 mm v této kategorii vzácné. Naproti tomu u profesio-

nálních cyklistů je hypertrofie přesahující 13 mm častá – v naší studované populaci 151 závodníků Tour de France 1995 byla přítomna v 15 % případů. Avšak hypertrofie nad 15 mm nebyla ani v této extrémně trénované populaci prokázána [6]. Ve studii provedené o 3 roky později byla nadto tendence k ještě nižšímu výskytu zesílení nad 13 mm (8,7 %) [7]. Lze tedy konstatovat, že snad s výjimkou veslařů, u nichž byla popsána tloušťka stěn až kolem 16 mm, by hypertrofie nad 15 mm měla vzbuzovat podezření na možnou koincidenci s hypertrofickou kardiomyopatií či na patologický vliv zakázaných podpůrných prostředků.

U juniorů byly horní hranice fyziologické adaptace popsány ještě na nižší úrovni. Sharma et al analyzovali soubor 720 elitních juniorů. U žen nenalezli ani jednu tloušťku stěny nad 11 mm a pouze u jediného muže – juniora byla tloušťka stěny nad 12 mm [8].

Výše uvedeným pravidlům se zcela vymykají ultramaratonci a jim podobní extrémní vytrvalci. U souboru 291 běžců 100km závodu ve věku 22 až 73 let byla v 11 % velikost levé komory nad 70 mm a tloušťky septa dosahující až 19 mm [9].

U sportovců se jen výjimečně vyskytuje asymetrická septální hypertrofie, která je definována jako poměr tloušťky mezikomorového septa k tloušťce zadní stěny přesahující 1,3. Pro diagnózu HKMP také svědčí vysoká relativní tloušťka stěny levé komory, tedy disproporčně



Obr. 3. Schematické využití tkáňového dopplerovského záznamu pohybu mitrálního anulu – u všech abnormálních typů plnění zůstává časná relaxační vlna Em redukována.

malá dutina. V případě přítomnosti dynamické obstrukce výtokové traktu s dopředným pohybem cípů mitrální chlopně (SAM) nebo midventrikulární obstrukce je diagnóza HKMP prakticky nepochybná [5].

U vytrvalostně trénujících sportovců se setkáváme s dilatací levé komory nad horní hranici normy. Malá levá komora pod 45 mm by tak měla budit diagnostické podezření. U silově trénujících atletů bývá hypertrofie spíše koncentrická a rozměr komory menší. Za zmínku stojí, že zejména vytrvalostní sportovci mohou mít zvětšenu nejen levou, ale i pravou komoru. Klidové tlaky v malém oběhu jsou však u nich normální.

Málo používaným diferenciativně diagnostickým nástrojem je stanovení akustické denzity myokardu, která je na rozdíl od atletů u hypertrofické kardiomyopatie abnormální. Metoda není zatím natolik rozšířena a standardizována, aby ji bylo možno doporučit do běžné klinické praxe [5].

### Diastolická funkce

Hypertrofie u atletů je označována za fyziologickou. Na rozdíl od hypertrofie provokované patologickou tlakovou zátěží (např. u nemocných s arteriální hypertenzí nebo s aortální stenózou) nebo objemovou zátěží (při regurgitačních chlopních vadách či hypervolemické cirkulaci) není u atletů vyjádřena porucha plnění, která je časnou a typickou známkou patologické hypertrofie. Diastolická funkce je přitom konstantně v mezích normy, a to bez ohledu na vykonávaný sport a na typ hypertrofie [5]. Zdá se, že v tomto směru je rozhodující především absence patologické intersticiální fibrózy nebo dezorganizace svalových vláken (disarray) u atletů.

K diagnostice normální diastolické funkce je dnes běžně používána pulzní dopplerovská echokardiografie. Analyzován je transmitrální průtok a tok v plicních žilách. U atletů je konstantně poměr vln E a A nad 1 (zpravidla však i daleko vyšší) a trvání reverzní vlny A v plicních žilách je kratší než na mitrálním ústí. Tento typ plnění však může být, zejména při nemožnosti dosáhnout validního záznamu plicními žilami, obtížně odlišitelný od pseudonormalizovaného nebo restriktivního patologického průtoku. V těchto případech lze s výhodou využít tkáňové dopplerovské echokardiografie (obr. 3) [10, 11]. Pro klinickou praxi je zajímavé, že i silově trénující atleti mají spektrum anulárních relaxačních rychlostí normální nebo dokonce nesignifikantně

lepší než nesportující kontrolní populace (časná relaxační rychlost  $E'$  a poměr  $E'/A'$ ) [12]. Naproti tomu mírně snížené relaxační rychlosti na mitrálním anulu jsou prokazatelné u atletů užívajících anabolické steroidy. Avšak překryv hodnot se sportovci bez tohoto typu „farmakologického tréninku“ je značný a hodnoty, byť snížené, většinou nedosahují skutečně patologického stupně, a snižují tak přínos tohoto ukazatele pro klinickou praxi [13]. Nicméně nález poruchy relaxace v klasickém dopplerovském záznamu nebo snížených hodnot  $E'$  ve tkáňovém dopplerovském záznamu (septálně  $E'$  pod 0,08 m/s a laterálně pod 0,11 m/s) ukazuje na poruchu plnění a na patologický typ hypertrofie a u nemocných s hypertrofickou kardiomyopatií jsou typicky snížené, a to často i před rozvojem typické masivní hypertrofie [14]. I hraniční rychlosti zejména  $E'$  na laterálních okrajích anulu by měly být posuzovány opatrně, neboť u fyziologické hypertrofie LK byly popsány obzvláště zvýšené rychlosti právě v této oblasti [15]. V oblasti zadní stěny byly rychlosti  $E'$  pod 0,07 m/s schopny odlišit atletické srdce od hypertrofické kardiomyopatie se senzitivitou 89 % a specificitou 84 % [16]. Myokardiální rychlosti u atletů navíc jeví během zátěže zvýšení, zatímco u patologické hypertrofie se nemění, nebo dokonce klesají [17].

S normálním plněním by měla být spojena normální velikost levé síně, která je snadno měřitelná jak ze záznamu způsobem M, tak ze 2D-zobrazení v apikální 4dutinové projekci. Avšak v sérii 1 777 atletů byla přítomna dilatace levé síně nad 40 mm v parasternální projekci až ve 20 %. Nicméně dilatace nad 45 mm byla nalezena jen ve 2 %. Zvětšení levé síně bylo přitom prokazatelné zejména u výrazně vytrvalostních sportů u jedinců s dilatovanými levými komorami, a tento nález nebyl spojen s vyšším výskytem supraventrikulárních arytmií [18].

### Systolická funkce

Systolická funkce je u drtivé většiny atletů normální. U některých jedinců je však systolická funkce hodnocená klidovou ejekční frakcí hraniční, či dokonce lehce snížená. Nejde však o pokles kontraktility myokardu, ale pravděpodobně jen o výraz snížených metabolických nároků myokardu v klidu, zvětšení objemu komory vyžadující menší kontrakci k dosažení normální klidového srdečního výdeje a zvýšené vagotonie spojené s poklesem stimulace sympatiky. Tento nález není doprovázen poklesem výkonnosti. Ejekční frakce při zátěži u těchto jedinců stoupá

zcela fyziologicky. Tyto známky umožňují odlišení v případě pochybností, zda se nejedná o počínající dilatační kardiomyopatii [5].

Použití tkáňové dopplerovské echokardiografie prokázalo, že oproti nemocným s hypertrofickou kardiomyopatií mají atleti zvýšené ukazatele longitudinální systolické funkce (systolické rychlosti pohybu mitrálního anulu, ale i intramyokardiální rychlosti). Změny byly ovšem prokazatelné i na úrovni radiální funkce, i když v poněkud menším rozsahu [19]. Jiným přístupem aplikujícím tkáňovou dopplerovskou echokardiografii je kvantifikace myokardiálních rychlostních gradientů, které jsou na rozdíl od HKMP a od nemocných s hypertrofií navozenou arteriální hypertenzí u atletů zvýšeny [20].

### Myokardiální perfuze

Patologická hypertrofie je také spojena s poklesem koronární rezervy. Ta nejen že u atletů snižena není, může být dokonce vyšší než u kontrolní populace i přes určitou redukci klidového koronárního průtoku [21]. Zdá se, že na tomto jevu se mimo jiné může podílet opakovaně prokázané zlepšení na endotelu závislé vazodilatace u atletů. Potenciálním zdrojem rozpaků může být sledování myokardiální perfuze pomocí zářezové scintigrafie myokardu. Švédští autoři popsali u atletů vysokou frekvenci defektů vychytávání radiofarmaka při vyšetření pomocí MIBI-SPECT. Příčina tohoto jevu není zcela jasná a může být dána jen úskalím metody samotné [22]. Metabolické studie s použitím pozitronové emisní tomografie naznačují, že utilizace energetických substrátů v atletickém srdci je odlišná od netrénovaného srdce. Zda se jedná jen o snížené klidové metabolické nároky myokardu či o snížení využití cesty oxidace mastných kyselin, je stále předmětem diskuse. Nověji byl prokázán přínos kvantifikace myokardiální perfuze pomocí tkáňové kontrastní echokardiografie při adenosinem navozené hyperemii [23].

### Mitrální regurgitace

Přes dilataci levé komory dosahující často značného stupně nedochází u atletů také téměř nikdy ke změnám vedoucím k významné mitrální insuficienci. Z analýzy změn levé komory vedoucí k patologické sekundární regurgitaci je zjevné, že vedle dilatace mitrálního anulu se na ní podílí především změna pozice papilárních svalů a napětí šlašiniek závěsného aparátu mitrální chlopně. K těmto jevům zjevně u atletů nedochází. Podle

některých autorů je prevalence minimální mitrální a trikuspidální regurgitace u atletů častější než u kontrol. Otázkou je, nakolik se však na tomto jevu podílí zpravidla vynikající vyšetřitelnost těchto mladých a neobězných jedinců [5].

## Regrese hypertrofie po přerušení tréninku

Dalším klasickým rysem hypertrofie u atletů je její regrese v případě přerušení intenzivního sportovního tréninku [24]. Ústup hypertrofie je přitom poměrně rychlý – určitý stupeň je prokazatelný již po 3 týdnech, jednoznačná literární data jsou však k dispozici až po 3 měsících. Ve studii, kterou publikovali Pelliccia et al, se ukázalo, že regrese indexu hmotnosti levé komory po ukončení závodní kariéry u špičkových atletů dosahovala téměř jedné třetiny. Nicméně u části sportovců tato regrese úplná nebyla, vždy však šlo o perzistenci dilatace levé komory, tloušťka stěny se postupně normalizovala u všech sledovaných. Tato přetrvávající dilatace byla přitom alespoň zčásti vysvětlitelná pokračující rekreační fyzickou aktivitou a tělesným habitem a neměla žádný vliv na fyzickou výkonnost a na krátkodobou prognózu atletů [24].

## Elevace kardiospecifických enzymů

U nemocných s hypertrofickou kardiomyopatií byla opakovaně popsána mírná elevace BNP. Avšak i u atletů, zejména po delším vytrvalostním výkonu byly popsány jak elevace BNP, tak i troponinů. Tyto hodnoty jsou zejména zvýšeny u jedinců, u nichž trénink neodpovídal podstatně zatěží (např. u méně trénujících sportovců po maratónském běhu) [25].

## Aerobní výkonnost

U elitních atletů se samozřejmě setkáváme s vysokou aerobní trénovaností spojenou se zvýšenou vrcholovou spotřebou  $O_2$ , vyšším anaerobním prahem a tepovým kyslíkem. Maximální spotřeba  $O_2$  dosažená během zátěžového testu nad 50 ml/kg/min nebo o více než 20 % nad predikovaným maximem odlišovala s vysokou senzitivitou a specificitou jedince s atletickým srdcem od pacientů s HKMP [26].

## Genetické testování a endomyokardiální biopsie

Jedinečným východiskem k odlišení atletické hypertrofie od hypertrofické kardiomyopatie by

bylo dostupné genetické testování sarkomerických kardiomyopatií. Avšak současná praxe toto nedovoluje pro velmi vysokou finanční náročnost a technickou nedostupnost. Mimo to nesmíme zapomenat, že klasické mutace sarkomerických proteinů jsou zodpovědné pouze za dvě třetiny případů hypertrofické kardiomyopatie. Ani biotické vyšetření zaměřené na pátrání po případné dezorganizaci myofibril nemusí být přínosné, jeho invazivní charakter navíc komplikuje praktickou využitelnost tohoto přístupu [27].

## Závěr

Odlišení atletického srdce od hypertrofické kardiomyopatie je ve většině případů dobře možné na základě klinického, echokardiografického a funkčního vyšetření (tab.). U většiny atletů není třeba přikročit k omezení tréninku s cílem sledovat případnou regresi hypertrofie levé komory. U sporných případů musí být přístup jednoznačně individuální s ohledem na případné symptomy, rodinnou anamnézu, nálezy pomocných vyšetření (EKG, Holterovo monitorování, BNP, spirometrie) a s ohledem na typ vykonávaného sportu. Biotické vyšetření myokardu je až krajním řešením. Genetické testování bohužel není v plně šíři dostupné a ani jeho negativní výsledek nemusí znamenat absenci onemocnění. Konečné doporučení bude vycházet ze zodpovědného posouzení rizika a také z preferencí nemocného. V řadě případů je totiž snaha o setrvání ve vrcholovém sportu natolik silná, že ani varování před možnými riziky sportovce od jeho úmyslu pokračovat v kariéře neodradí. Z tohoto pohledu je třeba dbát na pečlivou dokumentaci nejen všech prováděných vyšetření, ale i skutečnosti, že nemocný byl s možnými riziky seznámen.

## Literatura

1. Pluim BM, Zwinderman AH, van der Laarse A. The athlete's heart: a meta-analysis of cardiac structure and function. *Circulation* 1999; 100: 336–344.
2. D'Andrea A, Limongelli G, Caso P et al. Association between left ventricular structure and cardiac performance during effort in two morphological forms of athlete's heart. *Int J Cardiol* 2002; 86: 177–184.
3. Kinoshita N, Onishi S, Yamamoto S et al. Unusual left ventricular dilatation without functional or biochemical impairment in normotensive extremely overweight Japanese professional sumo wrestlers. *Am J Cardiol* 2003; 91: 699–703.
4. Forissier JF, Charron P, Tezenas du Montcel S et al. Diagnostic accuracy of a 2D left ventricle hypertrophy score for familial hypertrophic cardiomyopathy. *Eur Heart J* 2005; 26: 1882–1886.

5. Hildick-Smith DJR, Shapiro LM. Echocardiographic differentiation of pathological and physiological left ventricular hypertrophy. *Heart* 2001; 85: 615–619.
6. Abergel E, Linhart A, Chatellier G et al. Vascular and cardiac remodeling in world class professional cyclists. *Am Heart J* 1998; 136: 818–823
7. Abergel E, Chatellier G, Hagege AA et al. Serial left ventricular adaptations in world-class professional cyclists: implications for disease screening and follow-up. *J Am Coll Cardiol*. 2004; 44: 144–149.
8. Sharma S, Maron BJ, Whyte G et al. Physiologic limits of left ventricular hypertrophy in elite junior athletes: relevance of differential diagnosis of athlete's heart and hypertrophic cardiomyopathy. *J Am Coll Cardiol* 2002; 40: 431–436.
9. Nagashima J, Musha H, Takada H, Murayama M. New upper limit of physiologic cardiac hypertrophy in Japanese participants in the 100 km ultramarathon. *J Am Coll Cardiol* 2003; 42: 1617–1623.
10. Caso P, D'Andrea A, Galderisi M. Pulsed Doppler tissue imaging in endurance athletes: relation between left ventricular preload and myocardial regional diastolic function. *Am J Cardiol* 2000; 85: 1131–1136.
11. Derumeaux G, Mulder P, Richard V et al. Tissue Doppler imaging differentiates physiological from pathological pressure-overload left ventricular hypertrophy in rats. *Circulation*; 2002; 105: 1602–1608.
12. Vinereanu D, Florescu N, Sculthorpe N et al. Left ventricular long-axis diastolic function is augmented in the hearts of endurance-trained compared with strength-trained athletes. *Clinical Science* 2002; 103: 249–257.
13. Nottin S, Nguyen LD, Terbah M, Obert P. Cardiovascular Effects of Androgenic Anabolic Steroids in Male Bodybuilders Determined by Tissue Doppler Imaging. *Am J Cardiol* 2006; 97: 912–915.
14. Nagueh SF, McFalls J, Meyer D, Hill R et al. Tissue Doppler Imaging Predicts the Development of Hypertrophic Cardiomyopathy in Subjects With Subclinical Disease. *Circulation*. 2003; 108: 395–398.
15. Zoncu S, Pelliccia A, Mercurio G. Assessment of regional systolic and diastolic wall motion velocities in highly trained athletes by pulsed wave Doppler tissue imaging. *J Am Soc Echocardiogr* 2002; 15: 900–905.
16. Derumeaux G, Douillet R, Troniou A et al. Distinguishing between physiologic hypertrophy and primary hypertrophic cardiomyopathy. Importance of tissue color Doppler. *Arch Mal Coeur Vaiss* 1999; 92: 197–199.
17. D'Andrea A, D'Andrea L, Caso P et al. The Usefulness of Doppler Myocardial Imaging in the Study of the Athlete's Heart and in the Differential Diagnosis between Physiological and Pathological Ventricular Hypertrophy. *Echocardiography* 2006; 23: 149–154.
18. Pelliccia A, Maron BJ, Di Paolo FM et al. Prevalence and clinical significance of left atrial remodeling in competitive athletes. *J Am Coll Cardiol* 2005; 46: 690–696.
19. Cardim N, Oliveira G, Longo S et al. Doppler Tissue Imaging: Regional Myocardial Function in Hypertrophic Cardiomyopathy and in Athlete's Heart. *J Am Soc Echocardiogr* 2003; 16: 223–232.
20. Palka P, Lange A, Fleming AD et al. Differences in myocardial velocity gradient measured throughout the cardiac cycle in patients with hypertrophic cardiomyopathy, athletes and patients with left ventricular hypertrophy due to hypertension. *J Am Coll Cardiol* 1997; 30: 760–768.

- 21.** Hildick-Smith DJ, Johnson PJ, Wisbey CR et al. Coronary flow reserve is supranormal in endurance athletes: an adenosine transthoracic echocardiographic study. *Heart* 2000; 84: 383–389.
- 22.** Bouvier F, Nejat M, Berglund B et al. High incidence of scintigraphic myocardial uptake defects at rest and during exercise in male elite runners. *Heart* 1997; 77: 252–255.
- 23.** Intermühle A, Vogel R, Meier P et al. The relative myocardial blood volume differentiates between hypertensive heart disease and athlete's heart in humans. *Eur Heart J* 2006; 27: 1571–1578.
- 24.** Pelliccia A, Maron BJ, De Luca R et al. Remodeling of left ventricular hypertrophy in elite athletes after long-term deconditioning. *Circulation* 2002; 105: 944–949.
- 25.** Scharhag J, Herrman M, Urhausen A et al. Independent elevations of N-terminal pro-brain natriuretic peptide and cardiac troponins in endurance athletes after prolonged strenuous exercise. *Am Heart J* 2005; 150: 1128–1134.
- 26.** Sharma S, Elliott PM, Whyte GW et al. Utility of metabolic exercise testing in distinguishing hypertrophic cardiomyopathy from physiologic left ventricular hypertrophy in athletes. *J Am Coll Cardiol* 2000; 36: 864–70.
- 27.** Watkins H. Hypertrophic cardiomyopathy: from molecular and genetic mechanisms to clinical management. *Eur Heart J Supplements* 2001; 3 (Suppl L): 43–50.

**prof. MUDr. Aleš Linhart, DrSc.**

II. interní klinika kardiologie a angiologie

1. LF UK a VFN, Praha

[alinh@lf1.cuni.cz](mailto:alinh@lf1.cuni.cz)

**WWW.MEDTRONIC.CZ**