

SOUČASNÉ MOŽNOSTI CHIRURGICKÉ LÉČBY FIBRILACE SÍNÍ

J. Kupec

Souhrn

V přehledném článku uvádím pohled na chirurgickou léčbu fibrilace síní v širším kontextu. Zmiňuji dříve užívané metody, jejich inovace i dnešní postupy; předkládám i výsledky z předních pracovišť. Zvláštní pozornost věnuji MAZE III/IV a mini-MAZE, výhodám a komplikacím jednotlivých postupů.

Klíčová slova

fibrilace síní – chirurgická léčba – MAZE – mini-MAZE

Summary

Current options for surgical treatment of atrial fibrillation. This synoptic article provides an overview of surgical treatment of atrial fibrillation in a wider context. Reference is made to previously used methods, their innovations and current procedures; also presented are results from renowned establishments. Special attention is given to MAZE III/IV and mini-MAZE, the advantages and complications of the different procedures.

Keywords

atrial fibrillation – surgical treatment – MAZE – mini-MAZE

Úvod

Fibrilace síní patří mezi nejčastější arytmie u osob vyšší věkové kategorie (prevalence cca 4 % u osob nad 60 let). Pacienty kompromituje palpitacemi, absence síňokomorové synchronie snižuje srdeční výdej a stáza krve v levé síni působí systémové embolizace. Incidence embolizačních příhod u pacientů bez antikoagulační léčby dosahuje u rizikových nemocných až 7 %. Farmakoterapie si klade za cíl buď kontrolu rytmu (antiarytmická terapie), nebo kontrolu komorové odpovědi, u obou přístupů je nezbytná i antikoagulační léčba. Zejména u paroxysmálních forem fibrilace síní u pacientů bez organického srdečního onemocnění je vhodná katetrizační izolace plicních žil. U jinak neřešitelných případů chronické fibrilace síní přistupujeme k neselektivní ablacii síňokomorového převodu a implantaci kardiostimulátoru. Chirurgická léčba fibrilace síní je obvykle součástí komplexnějších kardiochirurgických zákroků a může představovat kauzální léčbu jak chronických, tak paroxysmálních forem fibrilace síní.

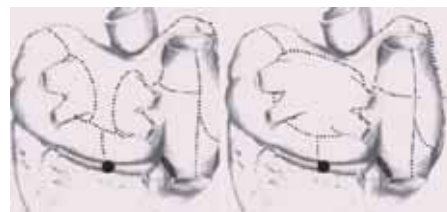Dříve užívané metody a MAZE I-III

V 80. letech minulého století byly provedeny první chirurgické zákroky s cílem ovlivnit fibrilaci

síní. V roce 1980 popsal Cox izolaci levé síně. Při tomto zákroku dochází k opětovnému nastolení sinusového rytmu, fibrilace je přítomna pouze v levé síni. Tím nedochází k ovlivnění incidence embolizačních příhod. V roce 1985 popsal Guidaron [1] operaci „corridor“. Zárok spočívá ve vytvoření koridoru vodivé tkáně zahrnující sinoatriální i atriventrikulární uzel. Výhodou procedury bylo nastolení pravidelného srdečního rytmu, nevýhodou nadále trvající fibrilace v myokardu předsíní s trvajícím rizikem embolizací a absence síňového přispěvků minutového objemu. Výše popsané nevýhody vedly ke snaze o vytvoření postupu, který by vedl k odstranění fibrilace síní a k úpravě rytmu se zachováním mechanické funkce síní.

Tento přístup je podstatou MAZE procedury, která prošla četnými modifikacemi. Původní přístupy tzv. MAZE I a II byly opuštěny pro technickou obtížnost, modifikace MAZE III [2] je používána dodnes. Zárok spočívá ve vytvoření série lézí v obou síních – v levé síni obkružující izolace ústí plicních žil, konexe pravostranných a levostranných plicních žil, linie k mitrálnímu anulu a k amputovanému oušku levé síně, v pravé síni série lineárních lézí k horní duté žíle, dolní duté žíle, přes kavotrikuspidální istmus,

linie k septu a laterálně rovněž s amputací ouška (obr. 1). Smyslem zákroku je přerušení makro reentry okruhů, lézí kolem plicních žil i izolace triggerů fibrilace síní, čímž je zajištěna účinnost i chronických i paroxysmálních forem fibrilace síní. Elektrické izolace se původně dosahovalo technikou cut and saw (neboli protětím a suturou). Výsledky Coxových prací [3] ukazují až 98 % úspěšnost samotného zákroku, s podporou antiarytmické terapie je úspěšnost až nad 99 %. Po 15letém sledování přetrvává sinusový rytmus u 95 % pacientů. Minimální je incidence embolizačních příhod, a to jak bezprostředně po operaci, tak i dlouhodobě (0,1 % ročně). To lze zdůvodnit jednak uzavěrem ouška, jednak úpravou mechanické funkce levé síně [4]. K selhání procedury dochází při výraznější dilataci levé síně [5], poměrně často rovněž dochází k manifestaci a priori přítomného sick sinus syndromu, který byl maskován běžící fibrilací síní.



Obr. 1. Cox-MAZE III – tečkovaně jsou vyznačeny průběhy lézí, v levé polovině obrázku modifikace zákroku popsaná v textu.

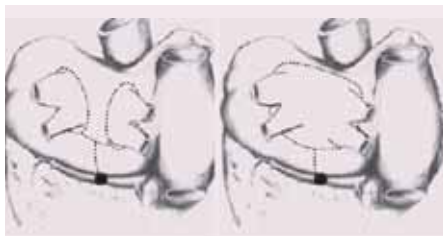
Současné možnosti chirurgické léčby fibrilace síní

V poslední době se snažíme výše popsaný zárok zjednodušit. Modifikují se chirurgické techniky i zdroje ablační energie. Klasickou metodou je bipolární radiofrekvenční ablace. Dnes je částečně nahrazována kryoablací, k je-

jímž hlavním přednostem patří dostatečná transmuralita lézí a minimální trombogenicita. Dalšími možnými přístupy je laserová ablace, použití vysokofrekvenčního ultrazvuku (HIFU) či mikrovlnná ablace. Úpravy techniky zákroku byly popsány jako MAZE IV. Při tomto zákroku není amputováno ouško pravé síně, od něj jsou kaudálním směrem vedeny dvě lineární linie. Použitím tohoto přístupu dosáhl Damiano [6] v souboru 37 pacientů při použití bipolární radiofrekvenční ablace úspěšnosti 92 % při cca ročním sledování, bez antiarytmické léčby bylo 81 % pacientů. Výhodou bylo i podstatné zkrácení procedurálního času. Další používanou modifikací je omezení zákroku na léze provedené pouze v levé síni, tzv. mini-MAZE (obr. 2). Zjednodušení zákroku, který je možné provést i epikardiálně na bijícím srdci [7], je vykoupeno poněkud horším dlouhodobým efektem [8] a vyšší incidencí síňového flutteru [9]. Dále je třeba zmínit značný technický pokrok v používaném instrumentariu. Jsou používány staplery na prošíání ouška síně, k izolaci plicních žil se používají instrumenty tvaru svorky, do kterých jsou zavzaty stejnostranné plicní žíly a zařízení samo podle sledované impedance tkáně dávkuje radiofrekvenční energii k dosažení bezpečné transmurality. Epikardiálně vedenou modifikovanou MAZE proceduru lze rovněž provést torakoskopicky i u klasické sternotomie.

Závěr

Chirurgická léčba fibrilace síní prožívá s rozvojem technologií a operačních postupů renesanci.



Obr. 2. Mini-MAZE – zákrok omezený pouze na levou síň, v levé části modifikace používaná často při radiofrekvenční ablací nebo při kryoablací, v pravé části obrázku technika používaná při mikrovlnné ablací.

Dříve zdoluhavé procedury jsou nyní usnadněny novým instrumentariem, modifikacemi operačních postupů. MAZE procedury jsou nyní součástí nejen operací mitrální a trikuspidální chlopně, lze je provést i bez atriotomie epikardiálně na bijícím srdci. Při tomto přístupu je limitujícím faktorem chladicí efekt protékající krve při použití zdroje energie na termickém principu (kryoablace). Dalším prediktorem efektu MAZE procedury je rozměr levé síně, proto je nutné zákrok v některých případech spojit s redukcí objemu levé síně. Velkým přínosem chirurgické léčby fibrilace síní je kromě úpravy rytmu i podstatná redukce embolizačních příhod.

Literatura

1. Guidaron GM, Campbell CS, Jones DL et al. Combined sinoatrial node atrio-ventricular node isolation: A surgical alternative to His'bundle ablation in patients with atrial fibrillation. *Circulation* 1985; 72(suppl 3): 320.
2. Cox JL, Jaquiss RDB, Schuessler RB, Boineau JP. Modification of the maze procedure for atrial flutter and atrial

fibrillation. *Surgical technique of the maze III procedure.* *J Thorac Cardiovasc Surg* 1995; 110: 485–495.

3. Cox JL. Cardiac surgery for arrhythmias. *PACE* 2004; 27: 266–282.
4. Lee JW, Choo SJ, Kim KI et al. Atrial fibrillation surgery simplified with cryoablation to improve left atrial function. *Ann Thorac Surg* 2001; 72: 1479–1483.
5. Chen MC, Chang JP, Chang HW. Preoperative atrial size predicts the success of radiofrequency MAZE procedure for permanent atrial fibrillation in patient undergoing concomitant valvular surgery. *Chest* 2004; 125: 2129–2134.
6. Damiano RJ. Surgery for lone atrial fibrillation: Present state of confusion. *ISMICS 2006. Postgraduate course: Surgical treatment of atrial fibrillation.*
7. Mazzitelli D, Park CH, Park KY et al. Epicardial ablation on the beating heart without cardiopulmonary bypass. *Ann Thorac Surg* 2002; 73: 320–321.
8. Sueda T, Nagata H, Shikata H et al. Simple left atrial procedure for chronic atrial fibrillation associated with mitral valve disease. *J Thorac Cardiovasc Surg* 1996; 62: 1796–1800.
9. Usui A, Inden Y, Mizutani S et al. Repetitive atrial flutter as a complication of the left-sided simple MAZE procedure. *Ann Thorac Surg* 2002; 73: 1457–1459.

Doručeno do redakce 10. 1. 2007

Přijato k otištění po recenzi 15. 3. 2007

MUDr. Jindřich Kupec

Kardiologické oddělení Nemocnice Na Homolce, Praha
jindrich.kupec@homolka.cz