

Léčba hypertrofické kardiomyopatie

J. Veselka



doc. MUDr. Josef Veselka, CSc., FESC, FSCAI

Promoval v roce 1989 na FVL UK v Praze, složil atestace z vnitřního lékařství a kardiologie, je kandidátem věd a od roku 2002 docentem UK v oboru vnitřních nemocí. Od roku 2002 je „European Cardiologist“, od 2003 „Fellow of European Society of Cardiology“ a od 2005 „Fellow of Society for Cardiovascular Angiography and Interventions“. Je autorem nebo spoluautorem 3 monografií a 121 odborných článků. V současné době je pověřen vedením Kardiologické kliniky

2. LF UK a FN v Motole.

Klíčová slova

hypertrofická kardiomyopatie – terapie – kardiostimulace – myektomie – septální ablace

Souhrn

Hypertrofická kardiomyopatie (HCM) je heterogenní onemocnění s relativně vysokou prevalencí s potenciálně nepříznivým průběhem u některých skupin pacientů. Po stanovení diagnózy je hlavním úkolem lékaře stratifikovat pacientovo riziko na základě anamnézy a neinvazivních kardiologických vyšetření. U vysoce rizikové skupiny pacientů je indikována implantace kardiovertoru-defibrilátoru. Asymptomatictí pacienti se dlouhodobě sledují, u symptomatických se podávají betablokátory nebo verapamil. Symptomatickým nemocným s obstrukční formou HCM, u nichž medikamentózní léčba nevedla k výraznému potlačení symptomů, lze provést chirurgickou myektomii, alkoholovou septální ablací nebo v krajním případě 2dutinovou kardiostimulaci.

Keywords

hypertrophic cardiomyopathy – therapy – cardiostimulation – myectomy – septal ablation

Summary

Treatment of hypertrophic cardiomyopathy. Hypertrophic cardiomyopathy (HCM) is a heterogeneous disease with a relatively high prevalence with potentially adverse development in some groups of patients. After stating diagnosis the main task of the doctor is to stratify patient's risk with the help of anamnesis and non-invasive cardiology check-up. An implantation of cardioverter-defibrillator is indicated in a group of high-risk patients. Asymptomatic patients are monitored in the long term; symptomatic patients are given beta blockers or verapamil. On symptomatic patients with obstructive form of HCM – on those that medicament treatment did not subdue the symptoms – surgical myectomy, alcohol septal ablation or in a special case biventricular cardiostimulation can be performed.

ziko HCM spojené s roční mortalitou pohybující se mezi 3–6 %. V posledních 10 letech se však díky neselektovaným souborům pacientů s HCM podařilo prokázat, že roční mortalita nositelů tohoto onemocnění se signifikantně neliší od běžné populace a činí přibližně 1 % [1–3]. Díky tomu je správná diagnóza stanovena u některých pacientů až ve věku nad 70 let a pacienti ve věku nad 75 let tvoří dokonce až 1/4 všech nemocných zařazených do neselektovaných souborů s HCM. Z velkých souborů pacientů s HCM vyplývá, že část této populace je ohrožena náhlou smrtí, a tudíž prognóza určitých malých podskupin pacientů bude horší, než je tomu u běžné populace. Velice jednoduchým parametrem, pomáhajícím rozlišit mezi potenciálně ohroženými nositeli onemocnění a pacienty s benigním průběhem a dobrou prognózou, je jejich věk. Nejvíce ohrožení jsou pacienti ve věku do 30 let, avšak ještě věk pod 50 let s sebou přináší vyšší riziko náhlé smrti oproti běžné populaci. Po překonání tohoto věku předpokládáme na základě dostupných dat již relativně dobrou prognózu stran nebezpečí náhlé smrti nebo srdečního selhání v důsledku HCM, ačkoliv ve věku nad 70 let posléze opět stoupá riziko srdečního selhání a cévní mozkové příhody [4].

Náhlá smrt

Náhlá smrt představuje největší potenciální riziko nemocných s HCM. Ačkoliv prognóza neselektovaných populací se pohybuje kolem 1 %, některé malé podskupiny pacientů mají riziko náhlé smrti až 5 % ročně [1–5]. Neplatí široce akceptovaná představa, že k náhlé smrti u HCM dochází při výrazné fyzické námaze. Naopak většina náhlých smrtí vzniká v klidu nebo při lehké zátěži. Avšak HCM je jednou z nejčastějších příčin náhlé smrti u mladých atletů a z tohoto důvodu se všeobecně ujala představa o náhlé smrti mladých pacientů s HCM během výrazné fyzické zátěže.

Díky řadě studií byla postupně stanovována jednotlivá kritéria rizikového profilu pacientů

Hypertrofická kardiomyopatie (HCM) je dědičné onemocnění způsobené mutacemi genů kódujících sarkomerické proteiny. HCM je relativně častá s prevalencí pohybující se kolem 0,2 %. Morfologie onemocnění, změny hemodynamiky, klinické projevy a průběh jsou nesmírně heterogenní. Onemocnění bývá diagnostikováno v mládí (ale někdy až u osmdesátníků), může mít fatální průběh již během dětství nebo je celoživotně zcela benigní. U takto heterogenního onemocnění se poměrně obtížně stanovují jednoznačná léčebná pravidla, která budou zahrnovat všechny indivi-

duální pacienty. Přesto máme dnes již dostatek informací k tomu, abychom aspoň částečně dokázali určit vysoce rizikové skupiny pacientů, u nichž je zapotřebí preventivní implantace kardiovertoru-defibrilátoru (ICD), a další skupiny pacientů, kterým můžeme zlepšit symptomatologii pomocí farmakologické i nefarmakologické terapie.

Prognóza

Starší data pocházející ze specializovaných „terciárních“ center ukazovala na vysoké ri-

s HCM. Za nejvýznamnější faktory náhlé smrti považujeme v současné době [2]:

1. prodělanou synkopu nebo presynkopu, zvláště pokud je u mladých pacientů vyloučena vazovagální etiologie
2. prodělanou resuscitaci
3. rodinnou anamnézu náhlé smrti v souvislosti s HCM
4. paroxysmy setrvalé nebo nesetrvalé komorové tachykardie při holterovském monitorování
5. hypotenzní reakci na zátěž ověřenou např. bicyklovou ergometrií, zvláště u mladých pacientů
6. hypertrofii stěny levé komory přesahující 30 mm, zvláště u mladých pacientů (na druhou stranu existují rodiny s vysokým rizikem náhlé smrti, jejichž členové při mutaci kódující troponin T mají pouze minimální hypertrofii levé komory).

U většiny pacientů s HCM nenalezneme výše uvedené rizikové faktory a pouze 5 % náhlých smrtí v souvislosti s HCM nastává v této nerizikové populaci. Na druhou stranu nositelé vysokého rizika představují přibližně 10–20 % z neselektovaných souborů pacientů s HCM.

Zcela zvláštním a teprve nedávno popsaným rizikovým faktorem náhlé smrti a srdečního selhání je přítomnost nitrokomorové obstrukce s tlakovým gradientem přesahujícím 30 mm Hg. Je velice zajímavé, že samotná přítomnost klidové obstrukce je již významným rizikem, a to nezávisle na její velikosti [6]. Jinými slovy, nezávisí na velikosti samotného gradientu, ale především na jeho přítomnosti. Pro tento fakt nemáme dosud žádné dobré vysvětlení, snad kromě toho, že velikost tlakového gradientu je velice nespolehlivým parametrem a opakovaně bylo dokumentováno jeho každodenní významné kolísání. Díky tomu, že obstrukci jako rizikový faktor dokumentovala dosud pouze jediná větší studie [6] a riziko náhlé smrti bylo zvýšené pouze lehce (relativní riziko 2,0 pro náhlou smrt a 4,4 pro progresi srdečního selhání), nemůžeme tento parametr zatím považovat za adekvátně silný k zařazení mezi ostatní „velké“ rizikové faktory.

Za další rizikový faktor se někdy považují tzv. „maligní“ genové mutace spojené u některých svých nositelů s vysokým rizikem náhlé smrti. Ačkoliv by se zdálo logické, že všichni nositelé mutací troponinu T nebo těžkého řetězce betamyozinu (Arg403Gln, Arg719Gln) budou ohroženi, klinická sledování ukázala slabý vztah mezi genotypem a fenotypem. Genetické poradenství má tedy i v zemích s rozvinutým genetickým zázemím pro klinickou medicínu zatím velmi omezený klinický význam [2,7].

Při hodnocení rizikovosti pacienta z hlediska náhlé smrti tedy zvažujeme výše uvedené rizikové faktory a při přítomnosti více než 1 parametru indikujeme pacienta k preventivní implantaci ICD. Nutno zdůraznit, že nám při tomto rozhodnutí další elektrofyziologické vyšetření včetně programované stimulace komor není nijak nápomocno [2].

Srdeční selhání

Dušnost jako projev srdečního selhání je nejčastějším klinickým příznakem u pacientů s HCM, a to zcela nezávisle na přítomnosti nitrokomorové obstrukce. Hlavním patofyziologickým mechanismem je diastolická dysfunkce levé komory (porucha relaxace i poddajnosti) vedoucí k vyšším plnicím tlakům levé komory. Určitý podíl na srdečním selhání má i častá přítomnost ischemie (obvykle při normálním nálezu na velkých epikardiálních tepnách), mitrální regurgitace a poruch srdečního rytmu, z nichž se nejčastěji vyskytuje fibrilace síní. Rozvoj srdečního selhání představuje negativní prognostické znamení, a to i při známém faktu, že stabilní dušnost provází řadu pacientů dlouhá léta bez jakékoliv další progresi. U malé části pacientů známky

srdečního selhání progredují, a to v některých případech za postupného rozvoje systolické dysfunkce levé komory.

Známky srdečního selhání jsou hlavním příznakem, kvůli kterému pacientům nasazujeme medikamentózní léčbu. Dalšími méně častými příznaky jsou stenokardie a palpitace. V případě nepřítomnosti symptomatologie pacienty pouze dlouhodobě sledujeme.

Medikamentózní léčba

Nejčastější skupinou léků používaných v léčbě symptomatických pacientů s HCM jsou beta-blokátory (BB) [1–3]. Většinou se podávají středně vysoké nebo dávky BB vedoucí k výraznému snížení tepové frekvence a prodloužení diastoly, a tím i prodloužení plnicí periody levé komory a věnčitých tepen. BB příznivě ovlivňují výskyt ischemie a snižují případnou obstrukci v levé komoře. U absolutní většiny pacientů vedou BB ke zmírnění obtíží, avšak při použití vyšších dávek dochází k chronotropní inkompetenci, únavě, dušnosti a poruchám potence.

Stejně často jako BB se v léčbě symptomatických pacientů s HCM používá verapamil [1–3].

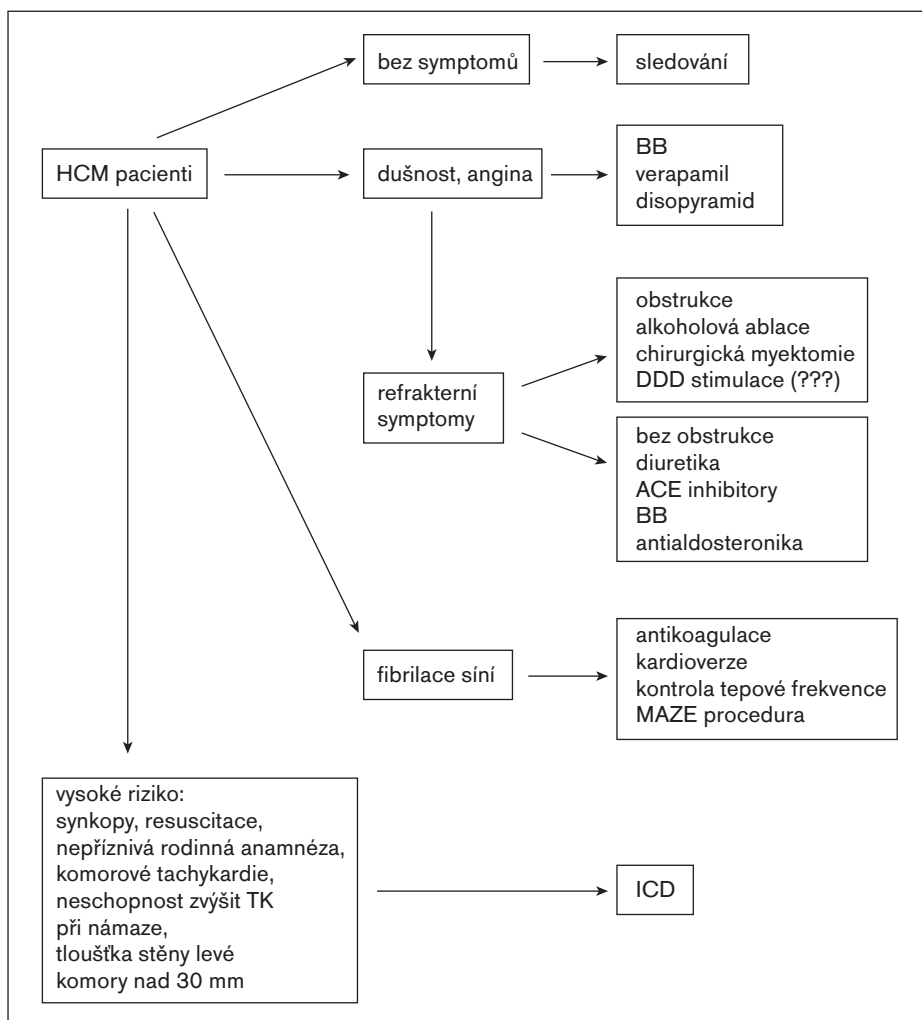


Schéma 1.

Při jeho použití dochází ke zlepšení diastolických vlastností levé komory, snížení nitrokomorové obstrukce i potlačení ischemických příhod. Při použití vyšších dávek však bylo v souvislosti s vazodilatačním efektem popsáno zhoršení nitrokomorové obstrukce i zhroucení hemodynamiky v souvislosti s elevací tlaku v levostranných srdečních oddílech.

V některých zemích se jako základní lék používá ještě disopyramid, a to především u pacientů s klidovou nitrokomorovou obstrukcí vyššího stupně. Díky jeho nežádoucím účinkům včetně prodloužení QT-intervalu se však jeho používání u nás nerozšířilo. Osobně jako lék první volby preferuji používání některého BB a verapamil používám v případě kontraindikací k léčbě BB. Výhodnost kombinované léčby verapamilem a BB nebyla zatím prokázána.

U pacientů s obstrukcí nesmí být zapomínáno na prevenci infekční endokarditidy, a to i přesto, že její riziko je poměrně malé a představuje pouze 3,8 případů na 1000 patientských let.

Nefarmakologická léčba

Pacienti s nitrokomorovou obstrukcí, symptomatictí i přes plnou medikamentózní léčbu, jsou kandidáty dalších léčebných opatření. Na prvním místě připadá ve většině zemí provedení chirurgické septální myektomie, při které se transaortální cestou odstraní část interventrikulárního septa podílejícího se na subaortální obstrukci [1–3,8,9]. V rukou zkušeného kardiochirurga může být výkon doprovázen provedením plastiky subvalvulárního aparátu mitrální chlopně nebo její náhradou. K té se přistupuje při těžké, organicky podmíněné deformaci mitrální chlopně spojené s její těžkou regurgitací. Chirurgický postup vykazuje na některých pracovištích vynikající výsledky s mortalitou kolem 1–2 % [1–3,9–12]. Současně však všechna pracoviště začínající s tímto způsobem léčby referovala značné iniciální problémy spojené s neuspokojivými výsledky. V České republice se tento výkon rutinně neprovádí na žádném pracovišti dospělé kardiologie. Po operaci vykazuje 90 % pacientů významné klinické zlepšení objektivizované zlepšenou tolerancí zátěže a zvýšenou maximální spotřebou kyslíku při zátěži [9–12]. Nevýhodou operace je častý výskyt pooperační aortální regurgitace.

V 1. polovině 80. let zjistil Ulrich Sigwart, že inflace balonkového katétru v 1. septální větvi vedoucí k přerušení perfuze bazálního interventrikulárního septa je spojena s rychlým poklesem gradientu ve výtokovém traktu levé komory u nemocných s obstrukční formou HCM. O 10 let později již zdokumentoval, že pokud se do této tepny aplikuje malé množství koncentrovaného alkoholu, pak je v důsledku jizvení v oblasti proximálního segmentu inter-

ventrikulárního septa snížení tlakového gradientu trvalé [13–17]. Pro tento výkon se uvádí řada názvů. V literatuře se nejčastěji objevují označení perkutánní transluminální septální myokardiální ablace – percutaneous transluminal septal myocardial ablation – PTSMA, transc coronary ablation of septum hypertrophy – TASH, ethanol septal reduction, alcohol septal ablation – ASA či nonsurgical septal reduction therapy – NSRT. Indikační kritéria nejsou zatím zcela ustálená. Ve většině případů léčíme pacienty s výrazně limitující symptomatologií při plné medikamentózní léčbě nebo nesnášenlivostí obvykle užívaných léků. Tlakový gradient v levé komoře by měl v klidu přesahovat 30 mm Hg nebo při zátěži 50 mm Hg. U některých symptomatologických pacientů však musíme provést provokační testy, protože v klidu mají tlakový gradient zcela minimální. V těchto případech používáme nejčastěji podání izosorbiddinitrátu nebo inhalací amylnitritu. Indukce tlakového gradientu nad 50 mm Hg při provokačních testech je rovněž indikací k intervenci. Kromě uvedených kritérií se obvykle navíc doporučuje, aby diastolická tloušťka interventrikulárního septa v bazálním segmentu převyšovala 15 mm. Nejčastější komplikací výkonu je vznik trifasikulární blokády bezprostředně po aplikaci etanolu. Ta nastává přibližně u 25 % nemocných. Ve většině případů je však reverzibilní a nutnost trvalé kardiostimulace se v poslední době udává kolem 10 %. Hlavním mechanismem poklesu nitrokomorového gradientu v levé komoře je pravděpodobně zeslabení a hypokineza bazálního interventrikulárního septa. Díky jeho hypokineze dochází k bezprostřednímu poklesu tlakového gradientu ihned po aplikaci etanolu. V následujících hodinách a dnech však tlakový gradient obvykle opět stoupá. Příčinou je zřejmě vznik edému v oblasti nekrozy. Po jeho vymizení dochází k postupnému zeslabování bazálního interventrikulárního septa a poklesu tlakového gradientu v následujících měsících. Ve většině studií poklesla symptomatologie HCM ze stupně NYHA 3 na stupeň 1–1,5. Více než 90 % pacientů udává výrazné zmírnění symptomů. K dispozici jsou i data ze zátěžových testů o zvýšení maximální spotřeby kyslíku a tolerance zátěže po alkoholové septální ablacii.

Nefarmakologickým způsobem léčby, o jehož oprávněnosti jsem nejméně přesvědčen, je implantace DDD-kardiostimulátoru. Mechanismus snížení tlakového gradientu v důsledku DDD-stimulace nebyl a není dosud zcela jasný. Předpokládá se, že asynchronní pohyb interventrikulárního septa vznikající v důsledku stimulace hrotu pravé komory a při současně nastaveném kratším AV-intervalu může vést ke snížení obstrukce ve výtokovém traktu levé komory, což má za následek pokles průtokových rychlostí krve, snížení Ven-

turiho efektu, zmenšení dopředného pohybu mitrální chlopně a jejího závěsného aparátu a rovněž snížení stupně mitrální regurgitace. Je však třeba konstatovat, že pozitivní výsledky DDD-stimulace byly dokumentovány pouze observačními studii. Dvojitě slepé, randomizované, zkřížené studie však ukázaly, že pozitivní efekt DDD-stimulace je do značné míry dán placebo efektem [18,19]. Na základě těchto dat jsme k indikaci 2dutinové stimulace u nemocných s obstrukční formou HCM nyní velmi rezervovaní. Je pravděpodobné, že určité, avšak dosud nedefinované skupině pacientů DDD-stimulace zřejmě významně snižuje tlakový gradient, a tím i pozitivně ovlivňuje symptomatologii. Jaký je poměr reálného efektu kardiostimulace a placebo efektu však zatím není známo. DDD-stimulaci můžeme tudíž doporučit pouze výrazně symptomatologickým nemocným ve vyšším věku, kteří nejsou vhodní k jinému způsobu terapie. Další indikací by mohl být terapeutický pokus před indikací k chirurgické léčbě u starších a rizikových pacientů.

Závěr

Pacienti s HCM představují velmi heterogenní populaci. Přesto strategii jejich léčby můžeme shrnout do několika jednoduchých pravidel (schéma 1):

1. Při prvním kontaktu s pacientem odeberáme anamnézu a provádíme vyšetření nutná ke zhodnocení individuálního rizika daného pacienta; rizikové pacienti jsou indikováni k implantaci ICD; asymptomatictí, nerizikové pacienti se sledují – k rozvoji onemocnění může dojít v kterémkoliv věku.
2. Symptomatictí nemocní jsou indikováni k farmakologické léčbě založené na podávání BB nebo verapamilu.
3. Při selhání této léčebné strategie indikujeme symptomatické pacienty s obstrukcí k některému z invazivních způsobů léčby – v podmínkách České republiky pravděpodobně k alkoholové septální ablacii.
4. Při známkách progresu srdečního selhání používáme další léky běžné při léčbě srdečního selhání v jiných indikacích (diuretika, ACE-inhibitory, BB, antialdosteronika).
5. Poslední možnost léčby představuje srdeční transplantace.

Literatura

1. Elliott P, McKenna WJ. Hypertrophic cardiomyopathy. *Lancet* 2004; 363: 1881–91.
2. Maron BJ, McKenna WJ, Danielson GK et al. ACC/ESC clinical expert consensus document on hypertrophic cardiomyopathy. *Eur Heart J* 2003; 24: 1965–91.
3. Maron BJ, Spirito P. Impact of patient selection biases on the perception of hypertrophic cardiomyopathy. *J Am Coll Cardiol* 2003; 41: 974–80.
4. Maron BJ. Hypertrophic cardiomyopathy. *Lancet* 1997; 350: 127–33.

5. Maron BJ. Hypertrophic cardiomyopathy. A systematic review. *JAMA* 2002; 287: 1308–20.
6. Maron MS, Olivetto I, Betocchi S et al. Effect of left ventricular outflow tract obstruction on clinical outcome in hypertrophic cardiomyopathy. *N Engl J Med* 2003; 348: 295–303.
7. Watkins H. Sudden death in hypertrophic cardiomyopathy. *N Engl J Med* 2000; 372: 422–3.
8. Spirito P, Seidman CE, McKenna WJ, Maron BJ. Management of hypertrophic cardiomyopathy. *N Engl J Med* 1997; 336: 775–85.
9. Morrow AG, Reitz BA, Epstein SE et al. Operative treatment in hypertrophic subaortic stenosis: techniques, and the results of pre and postoperative assessment in 83 patients. *Circulation* 1975; 52: 88–102.
10. Heric B, Lytle BW, Miller DP, Rosenkranz ER, Lever HM, Cosgrove DM. Surgical management of hypertrophic obstructive cardiomyopathy: early and late results. *J Thorac Cardiovasc Surg* 1995; 110: 196–208.
11. McCully RB, Nishimura RA, Tajik AJ et al. Extent of clinical improvement after surgical treatment of hypertrophic obstructive cardiomyopathy. *Circulation* 1996; 94: 467–71.
12. Maron BJ, Nishimura RA, Danielson GK. Pitfalls in clinical recognition and a novel operative approach for hypertrophic cardiomyopathy with severe outflow obstruction due to anomalous papillary muscle. *Circulation* 1998; 98: 2505–8.
13. Sigwart U. Non-surgical myocardial reduction for hypertrophic obstructive cardiomyopathy. *Lancet* 1995; 346: 211–4.
14. Seggewiss H. Percutaneous transluminal septal myocardial ablation: A new treatment for hypertrophic obstructive cardiomyopathy. *Eur Heart J* 2000; 21: 704–7.
15. Veselka J, Duchoňová R, Procházková Š, Páleníčková J, Sorajja P, Tesař D. Effects of varying ethanol dosing in percutaneous septal ablation for obstructive hypertrophic cardiomyopathy on early hemodynamic changes. *Am J Cardiol* 2005; 95: 675–8.
16. Veselka J, Procházková Š, Duchoňová R et al. Alcohol septal ablation for hypertrophic obstructive cardiomyopathy: Lower alcohol dose reduces size of infarction and has comparable hemodynamic and clinical outcome. *Catheter Cardiovasc Interv* 2004; 64: 231–5.
17. Veselka J, Honěk T. Early remodelling of left ventricle and improvement of myocardial performance in patients after percutaneous transluminal septal myocardial ablation for hypertrophic obstructive cardiomyopathy. *Int J Cardiol* 2003; 88: 27–32.
18. Linde C, Gadler F, Kappenberger L, Rydén L. Placebo effect of pacemaker implantation in obstructive hypertrophic cardiomyopathy. PIC Study Group. *Pacing In Cardiomyopathy. Am J Cardiol* 1999; 83: 903–7.
19. Maron BJ, Nishimura RA, McKenna WJ, et al. Assessment of permanent dual-chamber pacing as a treatment for drug-refractory symptomatic patients with obstructive hypertrophic cardiomyopathy. A randomized, double-blind, crossover study (M-PATHY). *Circulation* 1999; 99: 2927–33.

Doručeno do redakce 10. 6. 05

Přijato k otištění po recenzi 30. 6. 05

**doc. MUDr. Josef Veselka, CSc.,
FESC, FSCAI**

Kardiologická klinika 2. LF UK
a FN Motol, Praha