

TWIDDLERŮV SYNDROM – NEOBÝVKLÁ PŘÍČINA OVERSENSINGU VEDOUcí K INADEKVÁTNÍM VÝBOJŮM IMPLANTABILNÍHO KARDIOVERTERU- -DEFIBRILÁTORU

K. Židová, M. Novák, J. Lipoldová

Souhrn

Prezentujeme kazuistiku 74leté pacientky s chronickou ischemickou chorobou srdeční a permanentní fibrilací síní, které byl z důvodu sekundární prevence náhlé srdeční smrti implantován implantabilní kardioverter-defibrilátor v červenci 2012. Měsíc po implantaci byla pacientka vyšetřena na našem pracovišti pro dva výboje implantabilního kardioverteru-defibrilátoru. Při interogaci bylo zjištěno 18 epizod komorových arytmií – čtyři epizody v zóně komorové fibrilace, čtyři v zóně komorové tachykardie a deset nesetrválých komorových tachykardií, které byly řešeny celkem dvěma výboji implantabilního kardioverteru-defibrilátoru a pěti antitachykardickými stimulacemi. Dle intrakardiálních záznamů byly tyto terapie inadequate z důvodu oversensingu síňových fibrilačních vln, přičemž příčinou poruchy sensingu byla dislokace defibrilační elektrody do oblasti pravé síně potvrzená rentgenologicky. Tato kazuistika demonstruje neobvyklou příčinu oversensingu vedoucí k nepatřičným výbojům implantabilního kardioverteru-defibrilátoru, způsobenou opakovaným otočením defibrilátoru v kapse přístroje (Twiddlerův syndrom) s dislokací defibrilační elektrody do síně.

Klíčová slova

implantabilní kardioverter-defibrilátor – dislokace elektrody – inadequate ICD terapie

Abstract

Twiddler's syndrome – an unusual cause of oversensing leading to inadequate implantable-cardioverter discharges. We present a case of a 74-year-old woman with the history of chronic coronary artery disease and permanent atrial fibrillation that underwent implantable cardioverter-defibrillator implantation for a secondary prevention of sudden cardiac death in July 2012. One month after the implantation the patient was referred to our department because of the 2 implantable cardioverter-defibrillator shocks. Upon interrogation 18 ventricular arrhythmia episodes were revealed – 4 in ventricular fibrillation zone, 4 in ventricular tachycardia zone and 10 episodes of nonsustained ventricular tachycardia, managed by 2 implantable cardioverter-defibrillator shocks and 5 antitachycardia pacings in total. According to the intracardial electrograms of the episodes, all the therapies were inappropriate due to atrial fibrillation waves oversensing. The cause of the oversensing was a defibrillator lead dislodgement into the right atrium which was confirmed by a chest X-ray. This case demonstrates an unusual case of oversensing leading to inappropriate implantable cardioverter-defibrillator discharges caused by the repetitive spinning of the pacemaker's pulse generator in the pocket (Twiddler's syndrome).

Keywords

implantable cardioverter-defibrillator – lead dislodgement – inadequate ICD therapy

Úvod

Dislokace kardiostimulační nebo defibrilační elektrody je historicky nejčastější komplikací u nositelů kardiostimulátorů a implantabilních kardioverterů-defibrilátorů (ICD).

Incidence této komplikace byla v minulosti značně vysoká, s rozvojem fixačních mechanismů elektrod se v současnosti pohybuje v rozmezí 0,93–2,2 % [1,2]. Vyšší riziko dislokace je udáváno u síňových elektrod ve

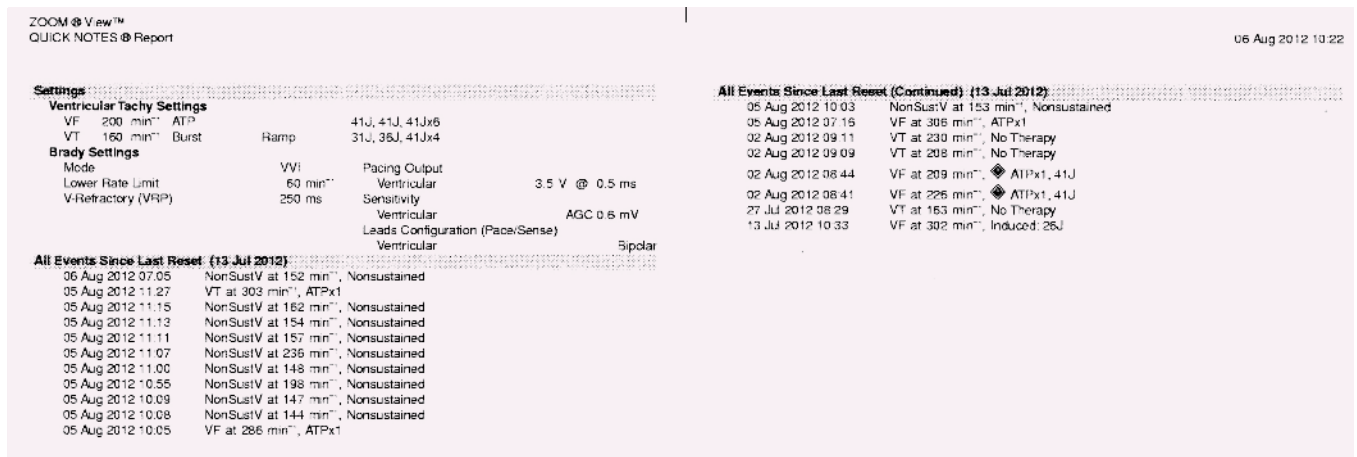
srovnání s elektrodami komorovými, naproti tomu mezi elektrodami s aktivní a pasivní fixací zásadní rozdíl co se týče dislokací prokázán nebyl [3].

V naprosté většině případů se dislokace vyskytuje v časném období po implantaci. Mezi potencionální příčiny této komplikace patří nedostatečná fixace elektrody, silné re-gurgitační toky v srdečních dutinách u chlo-penních vad nebo absence klidového režimu časně po implantaci.

Vzácnou příčinou dislokace může být tak-zvaný Twiddlerův syndrom, popsáný Bay-lissem et al v roce 1968 [4]. Tento syndrom vzniká při opakované rotaci generátoru kardiostimulátoru nebo ICD v kapse, čímž dochází k retrakci a následné dislokaci elektrody. Nej-častějšími důvody bývají příliš volná kapsa generátoru nebo manipulace přístrojem (manuální přetáčení v kapse) samotným pa-cientem. Jako predisponující faktory Twiddle-rova syndromu jsou v literatuře uváděna psy-chiatrická onemocnění nebo pokročilý věk pacienta, dále ženské pohlaví, úbytek na váze nebo naopak obezita [5].

Popis případu

Prezentujeme kazuistiku 74leté pacientky s chronickou ischemickou chorobou srdeční a prodělaným infarktem myokardu přední stěny v roce 2006, který byl řešený perku-tánní koronární intervencí s implantací stentu do ramus interventricularis anterior, ve stejné



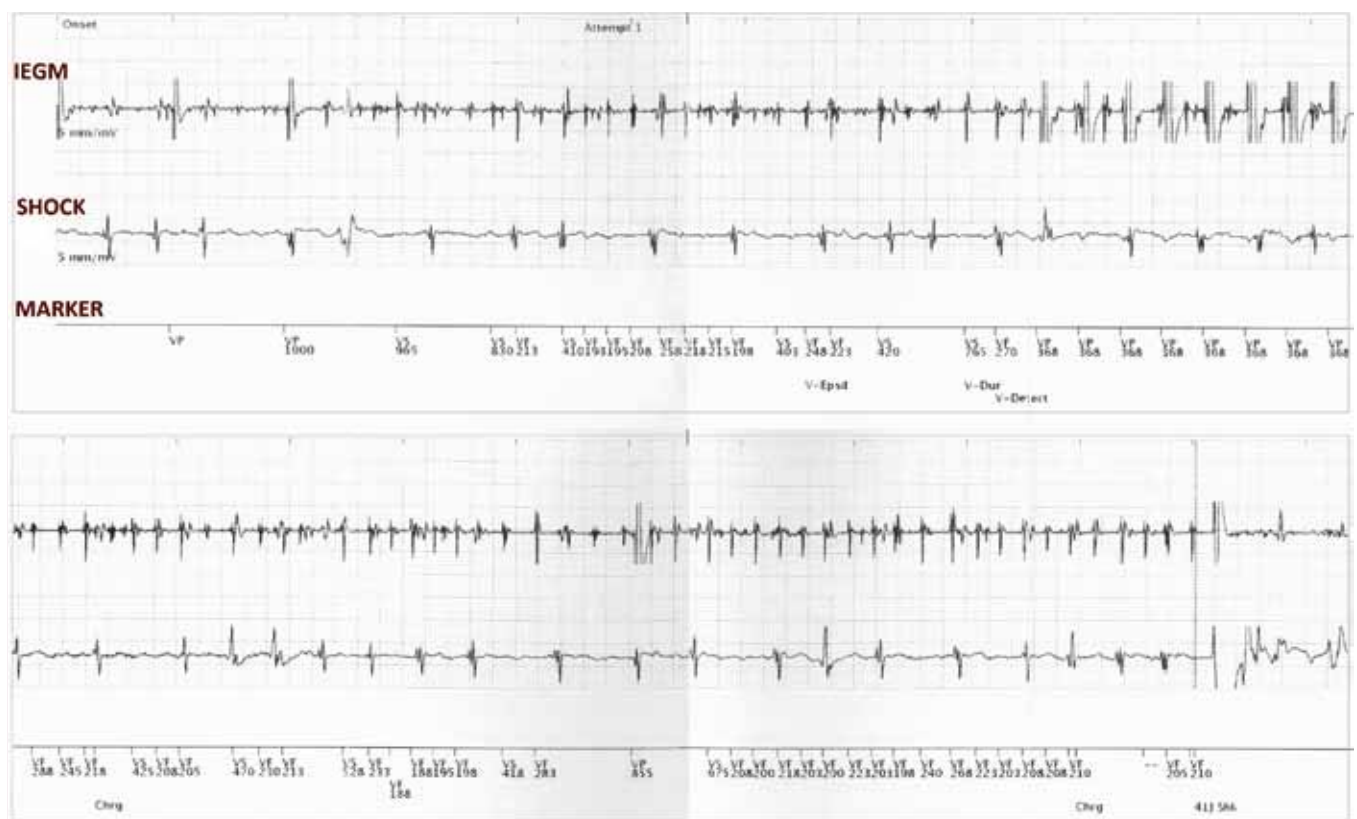
Obr. 1. Záznam arytmií v paměti ICD: opakované detekce komorových událostí do měsíce od implantace. NonSustV – nesetrválá komorová tachykardie, VT – komorová tachykardie, VF – komorová fibrilace, ATP – antitachykardická stimulace.

době byla také provedena balonková angioplastika na ramus circumflexus. Z dalších diagnóz měla pacientka chronickou fibrilaci síní, hypertenzi a dyslipidemii. Dále byly pacientce v roce 2009 provedeny plastika trikuspidální chlopně prstencem a náhrada aortální chlopně bioprotézou pro chronické chlopní regurgitace.

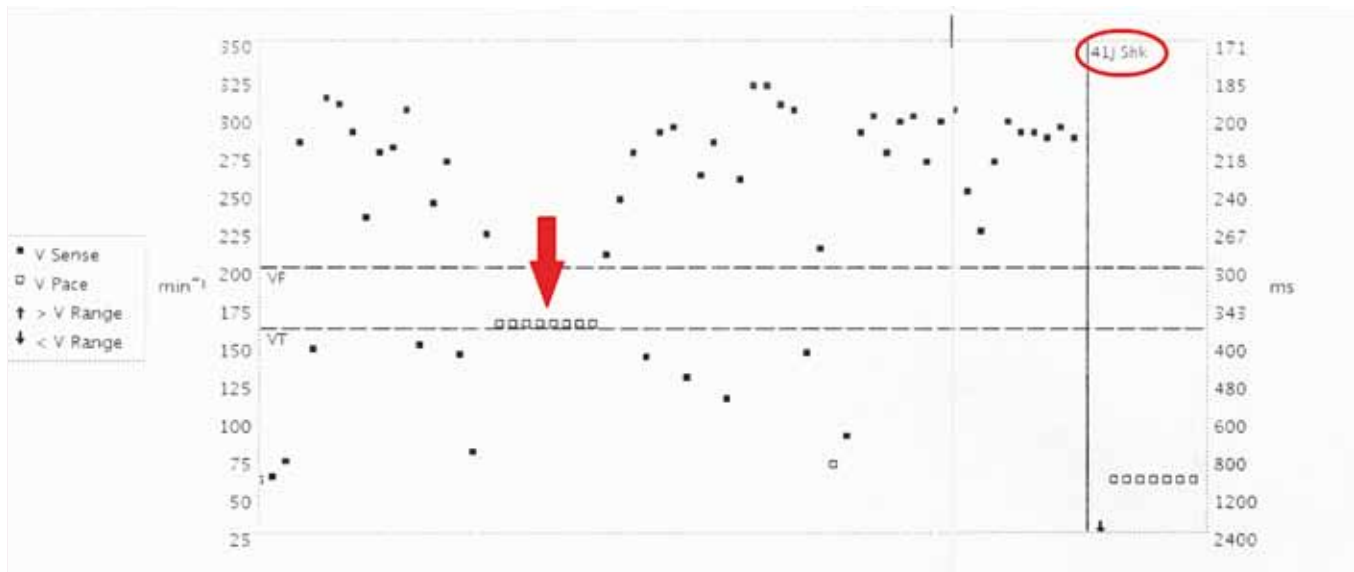
Začátkem července 2012 prodělala pacientka fibrilaci komor s úspěšnou kardiopulmonální resuscitací. Bezprostředně po arytmiické epizodě byl vyloučen akutní infarkt myokardu – kardiospecifické markery byly negativní, pacientka negovala stenokardie před arytmiickou epizodou. Echokardiograficky byla zjištěna systolická dysfunkce levé komory

(ejekční frakce 35 %), dle rekonarografického vyšetření byl verifikován optimální efekt ve stentu na ramus interventricularis anterior i po balonkové angioplastice na ramus circumflexus. Neurologický stav pacientky po kardiopulmonální resuscitaci nebyl alterován.

Z důvodu sekundární prevence náhlé srdeční smrti byl pacientce v souladu s plat-



Obr. 2. Záznam události v zóně VF v paměti ICD: na intrakardiálním elektrogramu patrna porucha sensingu – undersensing R vln a současně intermitentní vnímání fibrilačních vln z pravé síně s falešnou detekcí komorové fibrilace řešené antitachykardickou stimulací a následným výbojem ICD. IEGM – intrakardiální elektrogram vnímaný defibrilační elektrodou, SHOCK – far-field IEGM – signál mezi cívkou defibrilační elektrody a pouzdem ICD, MARKER – markerový kanál zobrazující interpretaci IEGM implantabilním defibrilátorem (VS – vnímání vlastní fyziologické komorové aktivity, VF – vlastní aktivita v zóně komorové fibrilace, VP – komorová stimulace).



Obr. 3. Záznam události v zóně VF v paměti ICD: velká variabilita V-V intervalů (185–1 200 ms) svědčící pro poruchu sensingu, na záznamu patrný burst (označeno šipkou) a následně výboj 41J. V Sense – vnímání vlastní komorové aktivity, V Pace – stimulovaná událost.

nými doporučeními České kardiologické společnosti implantován jednodutinový defibrilátor (Boston Scientific Teligen 100, Boston Scientific/Guidant, Natick, MA, USA) dne 13. 7. 2012 [6].

Samotný výkon proběhl bez komplikací, defibrilační elektroda (Guidant Endotak Reliance G, Boston Scientific/Guidant, Natick, MA, USA) byla zavedena punkčně Seldingerovou metodou cestou levé podklíčkové žíly do hrotu pravé komory. Implantační hodnoty byly příznivé – sensing R vlny 16–22 mV, stimulační práh 0,9 V při 0,5 ms, stimulační odpor 473 Ω a defibrilační odpor 48 Ω . Testování defibrilačního výboje proběhlo úspěšně. Nastavení tachykardických zón bylo následující: zóna pro komorovou tachykardii 160–200/min (léčena čtyřikrát antitachykardickou stimulací a následně výboji ICD), zóna pro komorovou fibrilaci nad 200/min (léčena antitachykardickou stimulací v průběhu nabíjení ICD a následně výboji). Pacientka byla propuštěna čtvrtý den po zákroku ve stabilním stavu.

Měsíc po výkonu byla pacientka vyšetřena pro dva výboje defibrilátoru, při interogaci přístroje byly zjištěny opakované epizody komorových arytmií (datovány od 14. dne od implantace) – čtyři epizody v zóně komorové fibrilace, další čtyři epizody v zóně komorové tachykardie a celkem deset epizod nesetřvalé komorové tachykardie (obr. 1). Epizody byly řešeny celkem dvěma výboji a pěti antitachykardickými stimulacemi. Při kontrole

přístroje byla zjištěna absence sensingu R vln a neefektivní stimulace i při maximálním stimulačním výdeji, dále došlo k nárůstu stimulační impedance na 950 Ω z původní hodnoty 473 Ω , šoková impedance byla změřena 56 Ω .

Po přehlédnutí intrakardiálních záznamů arytmií se u všech epizod jednalo o undersensing R vln a současně o intermitentní oversensing fibrilačních vln vedoucí k falešné detekci komorových arytmií (obr. 2, 3). Podezření na dislokaci defibrilační elektrody bylo verifikováno rentgenologicky – na rentgenovém snímku byla patrná dislokace elektrody, která se promítala do oblasti pravé síně a byla jednoznačně zkrácena (obr. 4). Již z rentgenového snímku bylo vysloveno podezření na Twiddlerův syndrom (v okolí generátoru ICD byli viditelné konvoluty tvořené povytaženou defibrilační elektrodou). Pacientka negovala manipulaci přístrojem v kapse nebo extenzivní fyzickou zátěž před přijetím.

U pacientky byla druhý den provedena operační repozice, již po otevření relativně volné kapsy ICD bylo patrné, že defibrilační elektroda je zamoтанá do četných smyček v okolí přístroje. Po odpojení generátoru ICD byla pod skiaskopickou kontrolou provedena repozice původní elektrody s umístěním do nové polohy v hrotu pravé komory. Výkon proběhl bez komplikací. Parametry citlivosti a stimulace změřené po zákroku byly příznivé – sensing R vlny 23–26 mV, stimulační práh 0,5 V při 0,5 ms, stimulační odpor 573 Ω

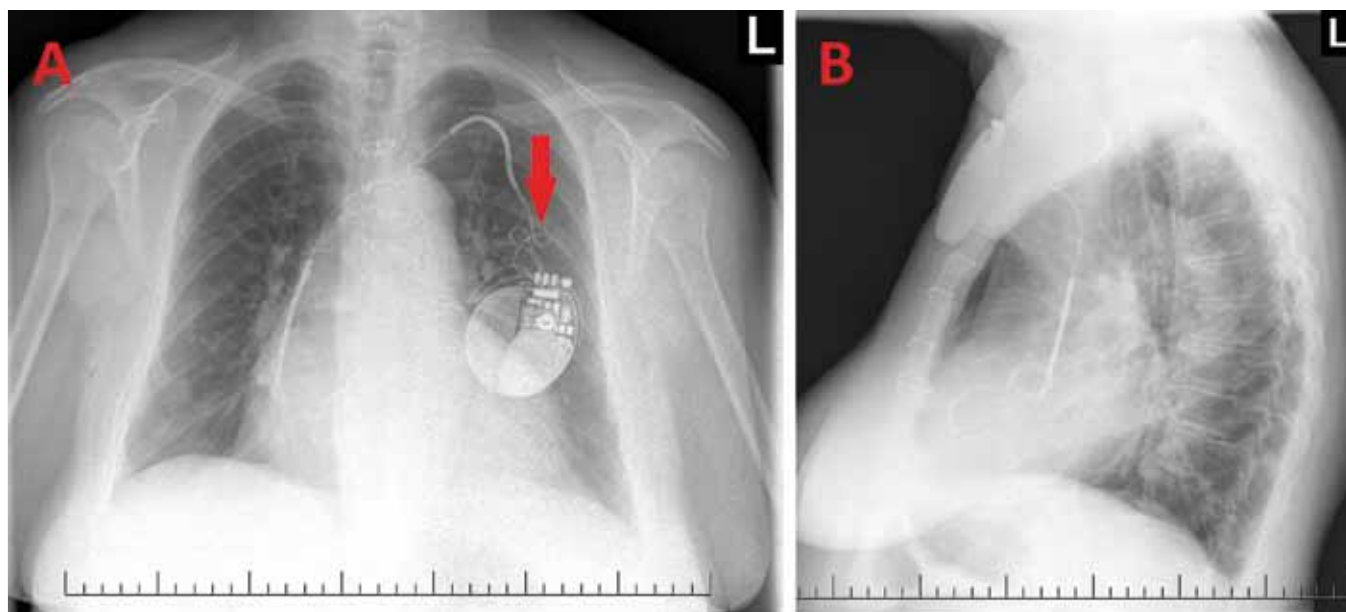
a defibrilační odpor 41 Ω . Testování defibrilačního prahu bylo taktéž úspěšné, bylo ponecháno původní nastavení antitachykardických funkcí.

Při dalších ambulantních kontrolách byla pacientka bez potíží, elektrofyziologické parametry defibrilátoru se nadále pohybovali v mezích normy, od operační repozice byla pacientka bez dalších výbojů ICD.

Diskuze

Na možnou dislokaci elektrod je nutno pomyslet zejména v časném období po implantaci. Mezi nejznámější možné příčiny této komplikace patří nedostatečná fixace elektrody, silné regurgitační toky v srdečních dutinách u chlopenních vad nebo absence klidového režimu časné po implantaci – zejména rázy horní končetinou na straně implantátu (nejčastěji při sekání dřeva a sportovních aktivitách, jako jsou plavání a tenis). Příliš volná kapsa generátoru nebo také psychiatrické onemocnění a manipulace pacienta přístrojem mohou vést k raritnímu typu dislokace elektrody – Twiddlerovu syndromu, kde je dislokace způsobena opakovanou rotací generátoru kardiostimulátoru nebo ICD v podkožní kapse [4].

Klíčovou metodou při diagnostice dislokace elektrod je interogace přístroje s kontrolou parametrů sensingu a stimulačního prahu, přehlédnutím intrakardiálních elektrogramů v paměti přístroje a kontrolou trendů hodnot impedance. Základním vy-



Obr. 4. Rentgenový snímek hrudníku – předozadní (A) a levý boční (B): patrná dislokace defibrilační elektrody, jejíž hrot se promítá do oblasti pravé srdeční síně. Šipka ukazuje na konvoluty vytvořené z povytažené elektrody v oblasti kapsy generátoru ICD.

šetřením umožňujícím vizualizaci polohy stimulačních nebo defibrilačních elektrod je rentgenový snímek. V případě, že je dislokace elektrody evidentní již z rentgenového snímku, jedná se o „makrodisplacement“, zatímco dislokace, která na rentgenovém snímku patrná není, bývá označována jako „mikrodisplacement“ [3]. Pozici elektrody je výjimečně možné ověřit i echokardiograficky, toto vyšetření je však mnohdy limitováno habitem pacienta a bývá často nekonkluzivní vzhledem k obtížné detekci hrotu elektrody pro artefakty způsobené kovovým materiálem.

Co se týče klinického obrazu dislokace elektrod, ten může být velmi variabilní. Zatímco u kardiostimulátorů se většinou projevují příznaky jako před implantací vzhledem k náhle vzniklé poruše v oblasti vnímání a/nebo stimulace, u defibrilátorů může narušení sensingu navíc vyústit v neadekvátní detekci arytmií a s tím související nepatřičné výboje ICD [7]. Právě problematika inadekvátních výbojů ICD představuje velmi aktuální problém s ohledem na narůstající populaci nositelů ICD. Je známo, že výboje ICD, a to jak adekvátní, tak inadekvátní, mají nejen nepříznivý psychologický dopad na pacienty, ale negativně ovlivňují i mortalitu [8–9].

Četnost nepatřičných výbojů ICD uváděná v odborné literatuře je značně vysoká – udává se, že se inadekvátní terapie (antitachykardická stimulace i výboje) vyskytuje až u 15 % pacientů během prv-

ního roku po implantaci ICD, navíc toto číslo s prodloužením doby sledování narůstá – během prvních tří let je uváděn výskyt nepatřičné terapie ICD až u 21 % pacientů. Nejčastější příčiny nepatřičné léčby ICD jsou: fibrilace/flutter síní, supraventrikulární tachykardie včetně sinusové a nepatřičný sensing (nejčastěji artefaktů nebo T vln) [9,10].

Oversensing fibrilačních vln způsobený dislokací elektrody do pravé síně prezentovaný v naší kazuistice je zcela ojedinělý, v literatuře je však popsán případ četných inadekvátních výbojů ICD na základě oversensingu vln P při sinusové tachykardii u pacientky s dislokací elektrody do síně [7].

Závěr

Případ naší pacientky je možné označit jako Twiddlerův syndrom, opakovaná otáčení generátoru ICD v kapse způsobila vytažení hrotu defibrilační elektrody do pravé srdeční síně prostřednictvím trakce, pro to svědčí přítomnost konvolutů vytvořených z povytažené elektrody v kapse generátoru, které byly patrné při chirurgické revizi. Pacientka negovala manuální přetáčení přístroje, k otáčení však mohlo dojít i nevědomě v nočních hodinách při relativně volné kapse ICD.

Chronická fibrilace síní současně s dislokací elektrody do pravé síně způsobily u této pacientky neobvyklou formu inadekvátního sensingu – absenci vnímání R vln a intermitentní sensing fibrilačních vln o vysoké frek-

venci, čímž došlo k naplnění detekčních kritérií pro komorové arytmie a aplikaci přístrojem naprogramované terapie. Tato kazuistika demonstruje neobvyklou příčinu oversensingu vedoucí k nepatřičným výbojům ICD.

Práce byla podpořena Evropským regionálním rozvojovým fondem – Projekt FNUSA-ICRC (č. CZ.1.05/1.1.00/02.0123).

Literatura

- Porterfield JG, Porterfield LM, Kuck KH et al. Clinical performance of the St. Jude Medical Riata defibrillation lead in a large patient population. *J Cardiovasc Electrophysiol* 2010; 21: 551–556.
- Link MS, Estes NA 3rd, Griffin JJ et al. Complications of dual chamber pacemaker implantation in the elderly. Pacemaker Selection in the Elderly (PASE) Investigators. *J Interv Card Electrophysiol* 1998; 2: 175–179.
- Hayes DL, Friedman PA. Implantation-related complications. In: Hayes DL, Friedman PA (eds). *Cardiac Pacing, Defibrillation and Resynchronization*. 2nd ed. Wiley-Blackwell Publishing; 2011: 202–233.
- Bayliss C, Beanlands D, Baird R. The Pacemaker Twiddler's syndrome: a new complication of implantable transvenous pacemakers. *Can Med Assoc J* 1968; 99: 371–373.
- Boyle N, Anselme F, Monahan K et al. Twiddler's syndrome variants in ICD patients. *Pacing Clin Electrophysiol* 1998; 21: 2685–2687.
- Táborský M, Kautzner J, Bytešníř J et al. Zásady pro implantaci kardiostimulátorů, implantabilních kardioverterů-defibrilátorů a systémů pro srdeční resynchronizační léčbu 2009. *Cor Vasa* 2009; 51: 602–614.

7. Spencker S, Poppelbaum A, Müller D. An unusual case of oversensing leading to inappropriate ICD discharges. *Int J Cardiol* 2008; 129: e24–e26.

8. Daubert JP, Zareba W, Cannom DS et al. MADIT II Investigators. Inappropriate implantable cardioverter-defibrillator shocks in MADIT II: frequency, mechanisms, predictors, and survival impact. *J Am Coll Cardiol* 2008; 51: 1357–1365.

9. Kleemann T, Hochadel M, Strauss M et al. Comparison between atrial fibrillation-triggered implantable

cardioverter-defibrillator (ICD) shocks and inappropriate shocks caused by lead failure: Different impact on prognosis in clinical practice. *J Cardiovasc Electro-physiol* 2012; 23: 735–740.

10. Sweeney MO, Wathen MS, Volosin K et al. Appropriate and inappropriate ventricular therapies, quality of life, and mortality among primary and secondary prevention implantable cardioverter defibrillator patients: results from the Pacing Fast VT REduces Shock ThERapies (PainFREE Rx II) trial. *Circulation* 2005; 111: 2898–2905.

Doručeno do redakce 25. 10. 2012

Přijato po recenzi 16. 11. 2012

MUDr. Klaudia Židová
doc. MUDr. Miroslav Novák, CSc.
MUDr. Jolana Lipoldová, Ph.D.

I. interní kardiologická klinika FN u sv. Anny
v Brně, Mezinárodní centrum klinického výzkumu,
Brno

zidova@fnusa.cz

Komplexní lázeňská péče zůstává zachována

Od 1. října platí nový Indikační seznam, který upravuje nárok na komplexní a příspěvkovou lázeňskou léčbu. Dobrou zprávou pro všechny pacienty i lékaře je to, že oba typy lázeňské péče jsou i nadále v systému zdravotní péče České republiky zachovány. Nový Indikační seznam mimo jiné ponechává u většiny chronických onemocnění možnost opakování lázeňské léčby, ať už ve formě komplexní či příspěvkové lázeňské péče, stanovuje délku lázeňské péče pro dospělé na 21 dnů, pro děti a dorost na

28 dnů. Délku příspěvkové lázeňské péče stanovuje na 21 nebo 14 dnů (dle dohody pacienta s lékařem) – možnost zkrácené dvoutýdenní příspěvkové lázeňské péče

je výhodou i šancí pro všechny, kdo si dosud nemohli dovolit absolvovat třítydenní pobyt z finančních či časových důvodů.

Více informací naleznete na www.lecebnelazne.cz



Kampaň na propagaci léčebného lázeňství je realizována v rámci Integrovaného operačního programu financovaného Evropskou unií z Evropského fondu pro regionální rozvoj.



EVROPSKÁ UNIE
EVROPSKÝ FOND PRO REGIONÁLNÍ ROZVOJ
ŠANCE PRO VÁŠ ROZVOJ



MINISTERSTVO
PRO MÍSTNÍ
ROZVOJ ČR