

# METODY NUKLEÁRNÍ MEDICÍNY V DIAGNOSTICE KARDIOVASKULÁRNÍCH ONEMOCNĚNÍ

J. Bakala

## Souhrn

Článek se zabývá neinvazivními metodami nukleární medicíny, které se využívají k diagnostice postižení srdce při ICHS. Patří sem myokardiální perfuzní scan SPECT (Single Photon Emission Computed Tomography) a gatovaná SPECT myokardu s výpočtem objektivních hodnot ejekční frakce a sledování změn kinetiky v klidu a po zátěži. Dále nabízí možnosti diagnostiky u srdeční autonomní neuropatie nebo u srdečního selhání pomocí preparátu <sup>123</sup>I – metaiodobenzylguanidinu (MIBG) metodou SPECT. V závěru se autor zabývá výhledem do budoucna a metodami, které jistě ovlivní lékaře i pacienty a do kterých budou patřit perkutánní transluminární koronární angioplastika (PTCA – percutaneous transluminal coronary angioplasty), výpočetní tomografie spojená se SPECT, PET/CT (positron emission tomography/computered tomography). Rovněž v závěru pak pojednávají o využití telemedicíny a systému PACS (Picture Archiving and Communications System) nejen v diagnostice, ale i při elektronické výuce (e-learningu) k edukacím pacientů.

## Klíčová slova

perfuzní scintigrafie myokardu SPECT–SPECT/CT–PET/CT–<sup>123</sup>I – MIBG

## Summary

**Nuclear medicine methods in the diagnosis of cardiovascular illnesses.** The article deals with non-invasive nuclear medicine methods used to diagnose heart problems in ICHS. These include Single Photon Emission Computed Tomography (SPECT) myocardial perfusion scans and gated SPECT of the myocardium with a calculation of the objective values for the ejection fraction and monitoring of changes in kinetics at rest and under load. It goes on to offer options for the diagnosis of cardiac autonomic neuropathy or of cardiac failure through the use of <sup>123</sup>I-MIBG (m-iodobenzylguanidine) using the SPECT method. In their conclusion the authors examine the emerging techniques that are certain to influence physicians and patients in the future, including percutaneous transluminal coronary angioplasty (PTCA), computer tomography combined with SPECT, positron emission tomography/computed tomography (PET/CT) and also the use of telemedicine and the PACS system (Picture Archiving and Communications System) not only in diagnosis, but also in e-learning for patient education.

## Keywords

perfusion scintigraphy of the myocardium SPECT-SPECT/CT-PET/CT-<sup>123</sup>I MIBG

- gatovaná perfuzní SPECT myokardu v klidu a po zátěži
- SPECT k vyšetření adrenergní inervace pomocí <sup>123</sup>I – metaiodobenzylguanidinu (MIBG)
- PET (Pozitronová Emisní Tomografie)
- v poslední době pak SPECT/CT – hybridní metoda k zobrazení funkce a dokonalé anatomické informace
- PET/CT

Metody nukleární kardiologie jsou určeny:

- k detekci a určení rozsahu ischemie myokardu v klidu a po zátěži
- k posouzení viability myokardu
- ke stanovení perfuze a funkčních parametrů při gatované SPECT myokardu v klidu a po zátěži – ejekční frakce, poruch kinetiky a systolického ztlušťování
- ke zjištění poruch adrenergní inervace
- k vyšetření před a po PTCA
- před a po revascularizačních výkonech
- ke stratifikaci rizika u asymptomatických diabetiků a starších lidí
- k posouzení prognózy (u žen je efektivnější než u mužů)

V poslední době, zejména v USA, pak roste počet nukleárně kardiologických vyšetření u specifických skupin pacientů. K těmto skupinám patří zejména asymptomatické diabetici, u kterých vyšetření stanoví stratifikaci rizika jejich onemocnění, dále jsou tato vyšetření žádána u obézních pacientů a dalších rizikových skupin [3,4]. Touto problematikou se v USA zabývá několik studií, zejména DIAD (Detection of Ischemia in Asymptomatic Diabetics). Pomocí markerů a perfuzní scintigrafie bylo vyšetřeno 1 000 diabetiků. Byla srovnávána skupina, která toto zobrazení neměla, se skupinou, která je měla – skupina se zobrazením pak byla opět

## Úvod

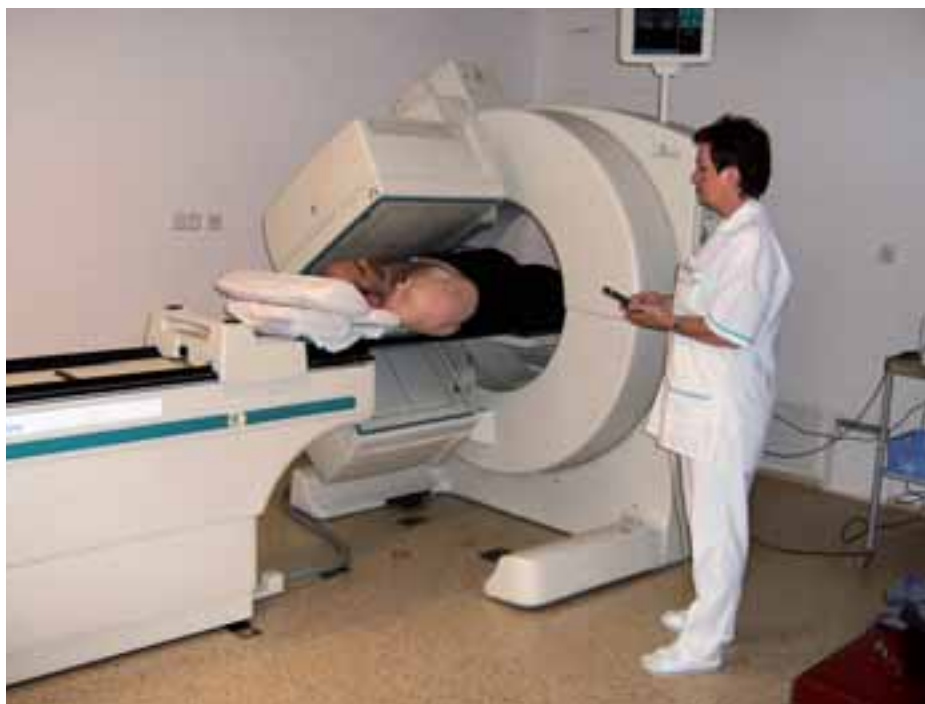Za posledních 20 let se nukleární kardiologie stala důležitou, ověřenou a neinvazivní zobrazovací metodou, která je využívána u pacientů se známou nebo suspektní ischemickou chorobou srdeční. Navzdory tomu, že nukleární kardiologie má mnoho předností, je počet myokardiálních perfuzí MPI vyhotovených v Evropě poměrně nižší než v USA, jak vyplývá ze statistik. Důvodem méně častého využívání nukleární kardiologie v Evropě může být to, že v USA metody nukleární kardiologie využívají kardiologové, dalším důvodem může být dostupnost oddělení nukleární medicíny. Tímto problémem se zabývá článek v prosincovém čísle European Journal of Nuclear Medicine and Molecular Imaging. Zabývá se jím i Evrop-

ská kardiologická společnost a byla ustanovena European Council of Nuclear Cardiology (ECNC, <http://www.ecnc-nuclearcardiology.org/index.php>), která by měla sloužit ke zvýšení počtu nukleárních kardiologických vyšetření [1].

Specifické postavení metod nukleární kardiologie je dáno tím, že mimo morfologického zobrazení poskytuje informaci o metabolické aktivitě orgánů, o funkci buněk a transportních systémů; v poslední době mohou tyto metody zprostředkovat i genetické informace.

Metody v nukleární kardiologii:

- perfuzní SPECT myokardu (Single Photon Emission Computed Tomography) v klidu a po zátěži

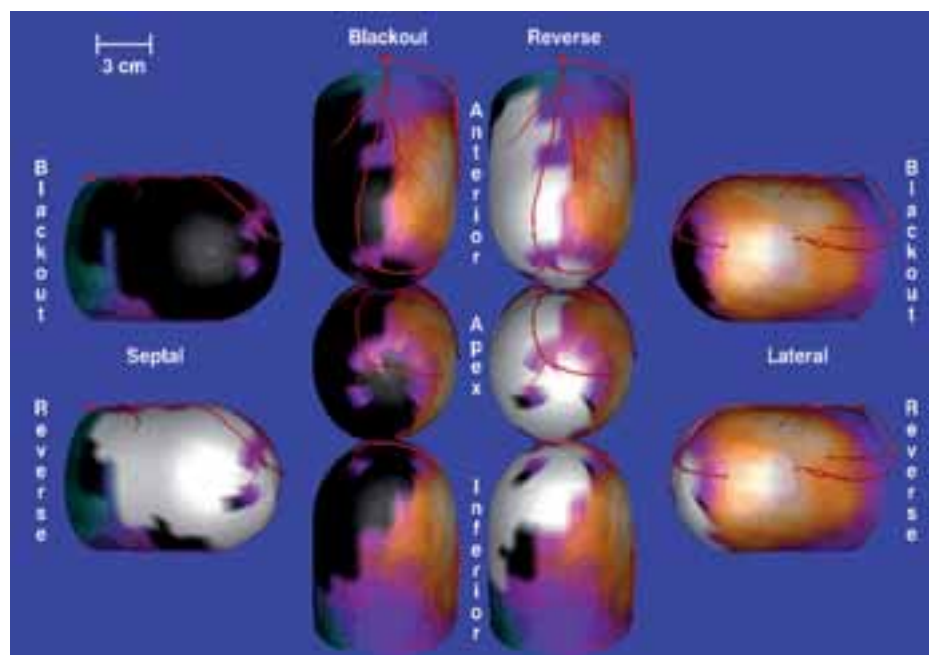


Obr. 1. Dvouhlavá gama kamera. Snímání pacienta při gatovaném perfuzním SPECT.

rozdělena do 2 skupin: normální a abnormální. Studie jasně pomohla identifikovat prevalenci ICHS u asymptomatických diabetiků pomocí perfuzní scintigrafie. Kombinace perfuzní/funkční analýzy pomocí gatované SPECT přidává další informace o pacientech s diabetem či jinými riziky, protože postihuje mikro-

cirkulaci, která nemusí být vždy identifikována koronarograficky [5, 6].

Ukazuje se, že největší prospěch z tohoto vyšetření mají asymptomatictí diabetici s abnormálními variacemi na EKG. Rizikový scan je reprezentován na 43 % u pacientů s Q-vlnou; 26 % s ST-T abnormalitou a 28 % s projevy angiepatie DK.



Obr. 2. Srovnání pozátěžové a klidové perfúzní scintigrafie. Černě pozátěžová ischemie, bíle viabilní myokard.

## Vyšetření myokardiální perfuze metodou SPECT a gated SPECT

Vyšetření perfuzní scintigrafie myokardu metodou SPECT je v posledních 10 letech nejrozšířenějším vyšetřením v kardiologii.

Od roku 2003 je vyšetření SPECT navíc rozšířeno o gatovanou SPECT.

Preparáty k zobrazení perfuze myokardu:

- v nukleární kardiologii se dnes nejvíce používá preparátů značených  $^{99m}\text{Tc}$  –  $^{99m}\text{Tc}$  methoxyizobuthylitrát Sesta-MIBI a  $^{99m}\text{Tc}$  tetrofosmin. Uptake v srdeční buňce je přímo úměrný průtoku a normální mitochondriální funkci, protože radiofarmaka se váží v mitochondriích a uptake je snížen při buněčné ischemii
- nebo  $^{201}\text{Tl}$  ( $^{201}\text{Tl}$ ) – jde o analog draslíku, tedy intracelulární prvek. Při jeho použití je umožněno sledování wash-out [8,9].

Z rozsáhlých klinických studií vyplývá, že klinické využití, specifita a senzitivita je pro obě látky identická. Nejčastějšími protokoly jsou protokoly 1 denní, 2 denní nebo metodou dvojího izotopu v klidu a po zátěži.

Zátěž se provádí jako:

- klasická bicyklová ergometrie se stupňující se zátěží. Radiofarmakon se i. v. aplikuje na vrcholu zátěže, nejlépe po překročení 85% maximální aerobní kapacity nebo při dvojnásobku nad 25 tisíc. Dvojnásobek je součin systolického TK a maximální tepové frekvence. Je doporučeno – při použití  $^{201}\text{Tl}$  – pokračovat v zátěži 1 minutu; u  $^{99m}\text{Tc}$  značených radiofarmak ještě jednu a půl minuty.
- nebo zátěž farmakologická; při farmakologických zátěžích se používají buď
  - a) vazodilatační látky:
    - dipyridamol nebo adenosin
  - b) ionochronotropní adrenergické látky:
    - dobutamin
    - dobutamin + atropin
    - arbutamin

Radiofarmakon se aplikuje na vrcholu zátěže. Toto vyšetření lze výhodně spojit se zátěžovou echokardiografií.

Snímání se provádí vleže, po i. v. aplikaci 740 MBq  $^{99m}\text{Tc}$  značených preparátů. K detekci se nejčastěji používá dvouhlavá gammakamera. Detektor kolem pacienta opisuje dráhu 180°. Předem jsou stanoveny protokoly pro vyšetření  $^{201}\text{Tl}$  a  $^{99m}\text{Tc}$ . Každé vyšetření je nutné

pacientovi vysvětlit a optimalizovat polohu tak, aby během vyšetření nedošlo k sebene-patrnějšímu pohybu.

Méně často se používají protokoly u  $^{201}\text{Tl}$ , které jsou 1denní. Nejprve je po zátěži pacientovi aplikováno 111 MBq  $^{201}\text{Tl}$  a provedena perfuzní pozátěžová scintigrafie myokardu SPECT a za 3 a 4 hodiny redistribuční perfuzní scintigrafie SPECT, při které se měří jednak poruchy perfuze, wash-out a provádí se semikvantitativní vyhodnocení. Při použití  $^{99m}\text{Tc}$  značených preparátů je možno použít buď 1denní či 2denní protokol. Optimální je protokol 2denní, kdy 1 den pacient absolvuje zátěž, druhý den pak vyšetření klidové. U rizikových pacientů je výhodné provést nejprve klidové vyšetření, které odhalí možné poruchy perfuze a funkce [12,13].

### Zpracování výsledků a jejich hodnocení

Po kontrole dat, která zjistí, zda se pacient nepohnul, se provádí transverzální rekonstrukce dvojitou metodou. Po transverzálních řezech a postfiltraci se provádí rekonstrukce v jednotlivých osách, podobně jako vyšetření echokardiografické

- HLA – horizontal long axis
- VLA – vertical long axis
- SA – short axis

Vizuálně se hodnotí v různých barevných škálách vystihujících aktivitu od 0 do 100 %, vždy stres a rest vedle sebe. Výhoda tohoto zobrazení spočívá v tom, že lze kvantifikovat.

Hodnocení poruchy perfuze:

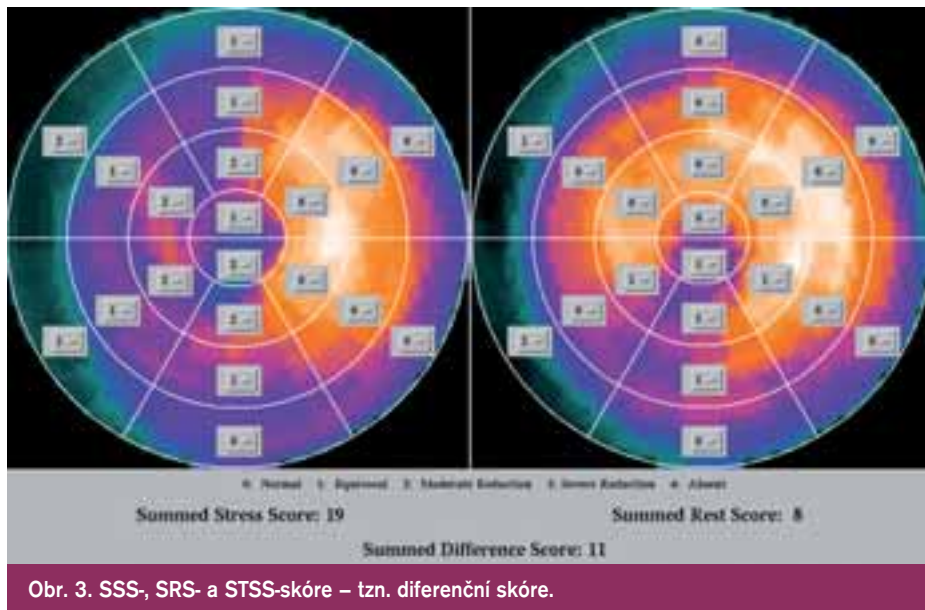
- 0 – normální perfuze
- 1 – lehká porucha perfuze
- 2 – střední porucha perfuze
- 3 – těžká porucha perfuze
- 4 – absence perfuze

Zobrazení a interpretace je vizuální a semikvantitativní. Obvyklé dělení je do 9 nebo 20 segmentů při semikvantitativním hodnocení [13–15].

### Některé normální variace při posouzení perfuzního scanu

Nejčastější variací v zobrazení je zeslabení dolní stěny atenuací. Dolní stěna je od hlavy gamakamery umístěna nejdále. Někdy je udávána:

- přední atenuace, zejména u žen s velkými prsy



Obr. 3. SSS-, SRS- a STSS-skóre – tzn. diferenční skóre.

- normální apikální ztenčení, které může být až na 50 % normálního uptake
- atenuace septa, a to zejména v bazální části membranózní
- septální aktivita je vždy nižší než v boční stěně
- někdy pozorujeme laterální atenuaci, a to u žen s velkými prsy nebo u obézních mužů.

Dalším kritériem je hodnocení velikosti levé komory v klidu a po zátěži. Hodnotí se TID (transit ischemic dilatation index), kterým se hodnotí velikost levé komory v klidu a po zátěži. Jako patologické hodnotíme TID větší než 1,26 [13,2].

Perfuzní se vždy hodnotí jako reverzibilní a fixní. Reverzibilní svědčí pro ischemický myokard – viabilní; fixní indikuje ireverzibilní změny. Záleží na zkušenosti lékaře, kvalitě detekčního zařízení a na ostatních parametrech.

Některé nálezy poruch perfuze u normálních koronarografií vidáme u bloků levého raménka Tawarova a u hypertrofických kardiomyopatií [3].

Negativní koronarografie s pozitivní perfuzní SPECT může být u:

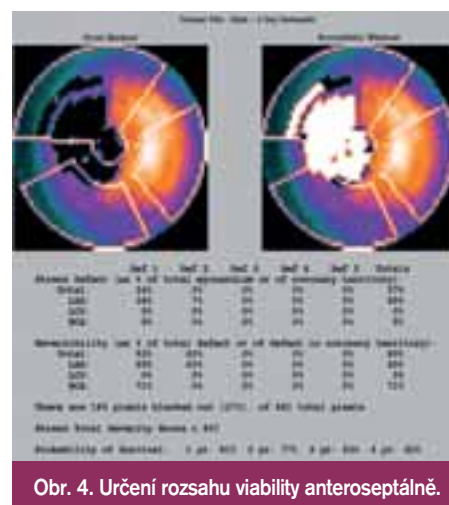
- X-syndromu
- diabetes mellitus
- hypertrofické kardiomyopatií
- dilatace myokardu
- komorové hypertrofii
- někdy k němu dochází u sarkoidózy [16,17].

Vizuální hodnocení lze zlepšit semikvantitativním vyhodnocením. Nejčastěji se používají systémy bull's eye (býčí oko) – jde o polární mapy.

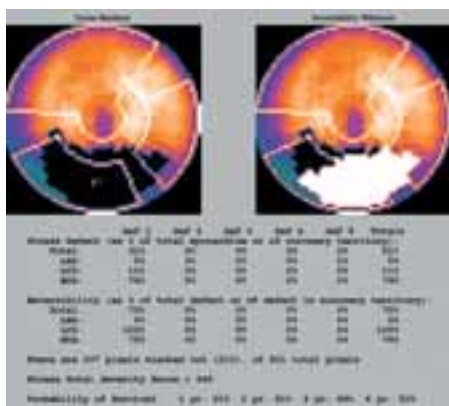
Většina programů vznikla v MIT (Massachusetts Institute of Technology) a jsou běžně používány na klinických pracovištích. Obrázek myokardu je srovnáván od hrotu po bázi.

Polární mapy většinou zobrazují stres a rest; dělení bývá podle teritorií koronární a nově podle 20 segmentů. Na našem pracovišti a na některých zahraničních jsou vypracovány normální databáze zdravých lidí a jednotlivých preparátů, které slouží k porovnání. Zcela moderní, a u diabetes nejdůležitější, je gatovaná perfuzní SPECT, která už má v nukleární kardiologii své pevné místo. Rozdíl při snímání spočívá v tom, že se při ní používá EKG gatované perfuzní scintigrafie SPECT. Toto vyšetření umožňuje prostorové, tedy 3D zobrazení a zobrazení perfuze během srdečního cyklu.

Snímání: je vybrán střední RR interval, 20% okno, kde jsou strádány cykly, takže vznikne



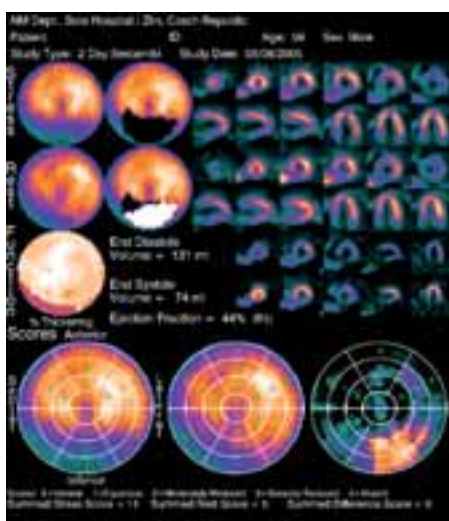
Obr. 4. Určení rozsahu viability anteroseptálně.



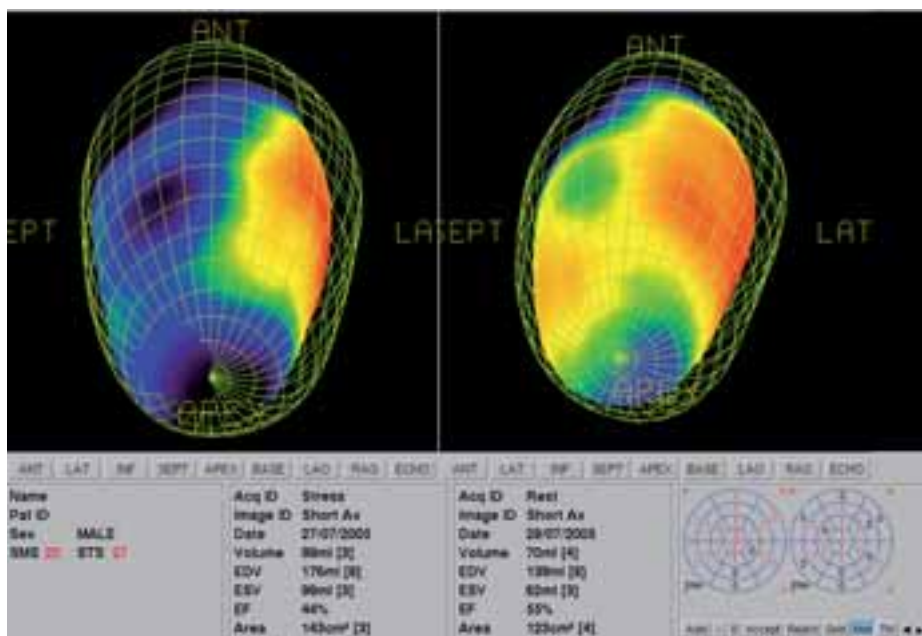
Obr. 5. Určení rozsahu viability dolní stěny.

sumační reprezentativní srdeční cyklus v trojrozměrném prostoru [20,21].

Kromě posouzení perfuze v klidu a po zátěži umožňuje hodnocení funkce levé komory, a to výpočtáním end systolických a end diastolických objemů v ml, výpočet dalších semikvantitativních faktorů jako je SSS (stress summary score), skóre index, dále umožňuje sledování kvantitativní a hodnocení poruchy kinetiky ve smyslu poruch kinetiky či poruchy ztlušování. V USA v letech 1993–1998 došlo k markantnímu vzestupu užití gatované SPECT, a to přibližně o 50 %, v letech 2002–2004 o dalších 50 %. K vyhodnocení se nejčastěji používá program QGS Emory Cardiac TOOLS aj. Jak bylo ověřeno prací na našem oddělení jsou výsledky shodné. Při QGS hodnotíme obrázky vizuálně v jednotlivých řezech. Mohou být ukazovány v trojrozměrném modu v klidu a po zátěži, dostupné jsou výsledky perfuze, enddiastoly a end systoly, regionální ejekční frakce, srdeční kinetiky



Obr. 6. Výsledek perfúzní a funkční scintigrafie. Viabilita dolní stěny.



Obr. 7. Srovnání funkčních parametrů srdce v klidu a po zátěži. Vlevo po zátěži rozsáhlé ischemie a porucha kinetiky dolní stěny. V klidu se nález normalizuje. Po zátěži dochází k zvětšení objemu a poklesu EF.

a ztlustění srdeční stěny, SSS, SRS (summed rest score), STSS (stress total severity score) a rozdílové skóre, což je vlastně SSS minus SRS [20,21].

V roce 1998 byla prezentována databáze 23 400 pacientů vyšetřených v nukleární kardiologii. Studie se zúčastnila řada center v USA a vyšetření byla srovnávána s vyšetřením koronarografickým. Hodnocení SPECT obrázků bylo prováděno ve 20 segmentech pomocí SSS. Indikuje-li normální stav 0, hodnota větší než 13 svědčí pro závažnou ischemii [22]. Zajímavý je závěr dr. Bermanna z Cedar Sinai Hospital, který napsal: „Při gatované SPECT dochází k minimálnímu zvýšení nákladů. Tato metoda by se tedy měla stát rutinní součástí zobrazení perfuze myokardu.“ Ukazuje se, že tato metoda má kladný dopad na další terapeutický a diagnostický postup, a to zejména na pravděpodobnost úmrtí na infarkt myokardu. V dnešní době mohou lékaři využívat výsledky gatované SPECT při určení postupu invazivního nebo konzervativního postupu. Ukazuje se, že SSS, SRS a STSS (STSS vyšší než 100) mohou hrát významnou roli při posouzení rizikových pacientů.

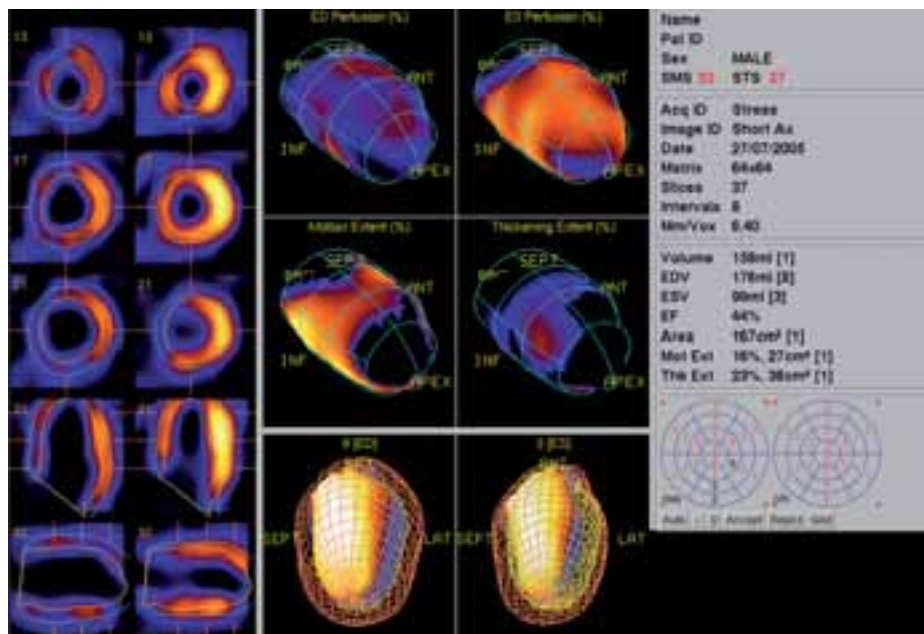
### Diagnostika poruch autonomní inervace pomocí <sup>123</sup>I – metaiodobenzylguanidinu (MIBG) metodou SPECT

Tato nukleární metoda se využívá u diabetiků a v poslední době u pacientů se srdečním sel-

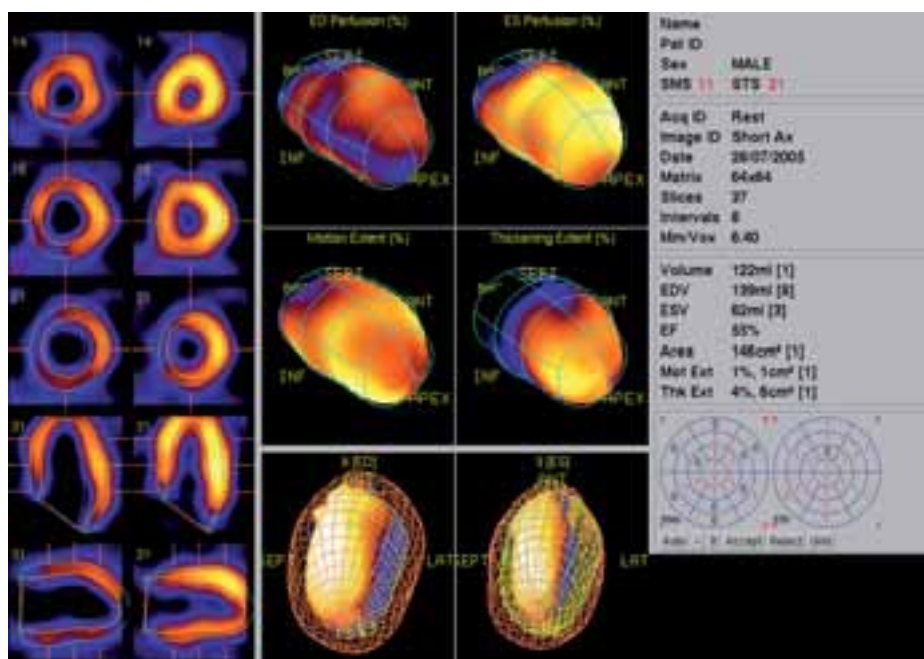
háním. U diabetiků se často vyskytuje autonomní diabetická neuropatie, která má vždy špatnou prognózu [24]. Existuje řada testů, ale ty, které jsou tradičně užívány k diagnóze, mají mnohem nižší senzitivitu než <sup>123</sup>I – MIBG, která umožňuje diagnostikovat časná stadia tohoto onemocnění. K vyšetření se používá analog noradrenalinu metaiodobenzylguanidinu (MIBG) označený <sup>123</sup>Jodem (<sup>123</sup>I), který se vylučuje na sympatickém nervovém systému. Toto vyšetření hraje významnou roli v určení včasné diagnózy, vyšetření a monitorování diabetické kardiální autonomní neuropatie [26]. V poslední době se tato metoda více a více využívá při diagnostice a sledování prognózy u srdečního selhání.

### Provedení

Vyšetření se provádí za 1 hodinu a 3 hodiny po i. v. aplikaci <sup>123</sup>I – MIBG, nejprve jako planární zobrazení srdce a mediastina v AP projekci. Poté následuje vyšetření metodou SPECT a kvantifikace na počítači. V první fázi se pomocí oblastí zájmu – ROI (Region of Interest) – vypočítává vychytávání nad srdeční krajinou a nad mediastinem – hodnotí se jako heart/mediastinum poměr. Dále se při provedení SPECT zobrazuje srdeční inervace, kde lze hodnotit regionální poruchy inervace na přední, dolní a zadní stěně myokardu. Klidový SPECT umožňuje zachytit rozložení MIBG v myokardu v typických řezech H-long ax., V-long ax a short ax. MIBG se dá nazvat oknem do patofyziologie



Obr. 8. Funkční parametry po zátěži a v klidu. Na horních obrázcích rozsáhlá porucha perfuze v enddiastole a v end systole. Uprostřed porucha kinetiky a porucha systolického ztlusňování na přední stěně.



Obr. 9. Prakticky normalizující perfuze v klidu a normalizace kinetiky v klidu i v systolickém ztlusňování na přední stěně.

srdečního onemocnění. Je známo, že myokardiální zhoršení oxidace při kardiomyopatiích a jiných abnormalitách vede ke zhoršení využití kyslíku v mitochondriích. Není zcela jasné, zda jsou metabolické abnormality v důsledku zhoršení myokardiální perfuze zvýšením napětí ve stěně srdeční nebo abnormalitami v sympatické funkci. Ukazuje se, že tato vyšetření mohou hrát roli v koronárních mikrovaskulárních procesech, jako je mikrocirkulační ischemie, která může před-

cházet poruchy perfuze a dysfunkce. Časná evidence zhoršení koronární endoteliální funkce pomůže porozumět dysfunkci, která je příčinou dalších metabolických a funkčních změn [27,28]. Ačkoli se jedná o vyšetření nákladné, jeho užití v indikovaných případech bude v budoucnosti jistě hrát velkou roli. Toto vyšetření se dále může uplatnit při diagnostice kardiomyopatií a poslední dobou se ukazuje, jak velký význam má u chronického srdečního selhání [29].

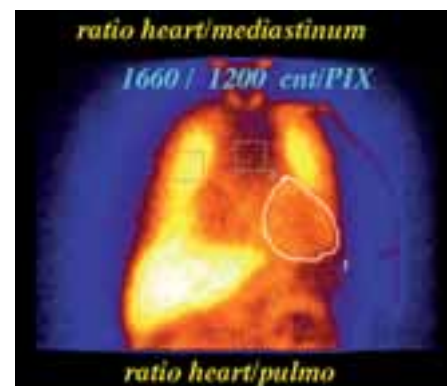### Perspektiva využití možností nukleární medicíny u pacientů s diabetem

V roce 2004 vznikla společnost CTCA (Computed Tomography Coronary Angiography), která na 16 a 64 MSCT dokonale zobrazuje anatomii koronárních cév. Fuze obrazů SPECT/CT ukazuje jednak dokonalé anatomické a funkční zobrazení poruch perfuze spolu s dokonalým anatomickým přehledem [31,32]. Toto hybridní zobrazení bude mít význam v tom, že intervenční kardiologie bude vyhrazena k zákrokům u postižených pacientů.

Další metodou, která bude v budoucnu velmi významná, je pozitronová emisní tomografie (PET) 3D a fuze PET/CT, která se bude kromě zjišťování viability myokardu, souběžně s rozvojem pozitronových radiofarmak, zabývat různými metabolickými aspekty srdečního svalu, zejména pak u pacientů s diabetem.

Oblastí, která bude hrát velkou roli ve vyšetření pacientů s ICHS, je telemedicina a použití systému PACS (Picture Archiving and Communications System), jež umožňují konzultace zobrazovacích metod s předními odborníky, integraci zobrazovacích metod na jeden display, dále moderní trendy v zobrazovacích technikách, kterými jsou jednak parametrické zobrazení, 3D-zobrazení, metody dvojího čtení, home working a e-learning nejen pro lékaře, ale též pro diabetiky.

V poslední době se ve zdravotnictví často mluví o ekonomice; je tedy zajímavé uvědomit si celoroční náklady na terapii např. diabetu: v České republice tato suma činí 8,35 miliardy Kč; léčba ICHS u všech diabetiků II. typu činí 12 miliard Kč. Z toho tedy vyplývá důležitost včasného



Obr. 10. Zobrazení adrenergní inervace a počítání poměrů srdce versus mediastinum či plíce u SPECT scintigrafie. <sup>123</sup>I – metaiodobenzylguanidinu (MIBG) u pacienta se známkami srdečního selhání.

odhalení veškerých komplikací, zejména kardiálních, včasná terapie a prevence onemocnění. Zde bych si dovolil citovat slova doc. MUDr. Tolara z roku 1931, který po cestě do USA napsal, že americké pojišťovny měly zjištěno, že 1 dolar vložený do prevence ušetří 2 dolary na pojistném, což má nesmírný ekonomický přínos [30].

## Literatura

- Marcassa C, Delaloye AB, Cuocolo A et al. The regulatory background of nuclear cardiology in Europe: a survey by the European Council of Nuclear Cardiology. *Eur J Nucl Med* 2006; 33(12): 1509–1512.
- Adamikova A, Bakala J, Bernatek J, Rybka J, Svacina S. Transient ischemic dilation ratio (TID) correlates with HbA1c in patients with diabetes type 2 with proven myocardial ischemia according to exercise myocardial SPECT. *Ann Nucl Med* 2006; 20(9): 615–621.
- Biagini E, Shaw LJ, Poldermans D et al. Accuracy of non-invasive techniques for diagnostic of coronary artery disease and prediction of cardiac events in patients with left bundle branch block: a meta-analysis. *Eur J Nucl Med* 2006; 33(12): 1442–1451.
- Wiersma JJ, Verberne HJ, Trip MD et al. Prevalence of myocardial ischaemia as assessed with myocardial perfusion scintigraphy in patients with diabetes mellitus type 2 and mild anginal symptoms. *Eur J Nucl Med* 2006; 33(12): 1468–1476.
- Noble GL, Heller GV. Single-photon Emission Computed Tomography Myocardial Perfusion Imaging in Patients with Diabetic. *Curr Cardiol Rep* 2005; 7(2): 117–123.
- Rajagopalan N, Miller TD, Hodge DO et al. Identifying high-risk asymptomatic diabetic patients who are candidates for screening stress single-photon emission computed tomography imaging. *J Am Coll Cardiol* 2005; 45: 43–49.
- Ritchie JL, Bateman TM, Bonow RO et al. ACC/AHA Task Force report Guidelines for clinical use of cardiac radionuclide imaging. Report of the American College of Cardiology/American Heart Association Task Force on assessment of diagnostic and therapeutic cardiovascular procedures (Committee on Radionuclide Imaging); developed in collaboration with the American Society of Nuclear Cardiology. *J Am Coll Cardiol* 1995; 25: 521–547.
- Gokcel A, Aydin M, Yalcin F et al. Silent coronary artery disease in patients with type 2 diabetes mellitus. *Acta Diabetol* 2003; 40(4): 176–180.
- Basoglu T, Coskun C, Bernay T et al. Myocardial perfusion SPECT imaging with Tc-99m-Tetrofosmin in type II diabetes mellitus patients: A comparison to TI-201 SPECT, preliminary results. *Eur J Nucl Med* 1996; 23(9): 1027–1028. EANM Copenhagen Poster Presentation.
- Abdulnabi T, Mahussain SA, Sadanandan S. Cardiac tests in asymptomatic type diabetics. *Med Princ Prac* 2002; 11(4): 171–175.
- Trease L, van Every B, Bennel K et al. A prospective blinded evaluation of exercise thallium-201 SPET in patients with suspected chronic exertional compartment syndrome of the leg. *Eur J Nucl Med* 2001; 28(6): 688–695.
- Cerqueira MD. Myocardial Perfusion Imaging: Role in Prognosis, Future Applications. <http://www.medscape.com/viewprogram/1806>.
- Abidov A, Berman D. Transient ischemic dilation associated with poststress myocardial stunning of the left ventricle in vasodilator stress myocardial perfusion SPECT: True marker of severe ischemia? *J Nucl Cardiol* 2005; 12(3): 258–260.
- Bonow R. O, Bohannon N, Hazzard W. Risk stratification in coronary artery disease and special populations. *Am J Med* 1996; 101(Suppl): 17–22.
- Khaleeli E, Peters SR, Bobrowsky K et al. Diabetes and the associated incidence of subclinical atherosclerosis and coronary artery disease: implications for management. *Am Heart J* 2001; 141: 637–644.
- Kang X, Berman DS, Lewin HC et al. Incremental prognostic value of myocardial perfusion single photon emission computed tomography in patients with diabetes mellitus. *Am Heart J* 1999; 138: 1025–1032.
- Nesto RW, Phillips RT, Kett KG et al. Angina and exertional myocardial ischemia in diabetic and nondiabetic patients: assessment by exercise thallium scintigraphy. *Ann Intern Med* 1988; 108: 170–175.
- Hachamovitch R, Berman DS, Kiat H et al. Exercise myocardial perfusion SPECT in patients without known coronary artery disease: incremental prognostic value and use in risk stratification. *Circulation* 1996; 93: 905–914.
- Sasao H, Nakata T, Tsuchihashi K et al. Impaired exercise-related myocardial uptake of technetium-99m-tetrofosmin in relation to coronary narrowing and diabetic state: Assessment with quantitative single photon emission computed tomography. *Jpn Heart J* 2001; 42(1): 29–42.
- Germano G. *Clinical Gated Cardiac SPECT*. New York: Futura Publishing 1999.
- Germano G, Kiat H, Kavanagh et al. Automatic quantification of ejection fraction from gated myocardial perfusion SPECT. *J Nucl Med* 1995; 36(11): 2138–2147.
- Petix NR, Sestini S, Coppola A et al. Prognostic Value of Combined Perfusion and Function by Stress Technetium-99mSestamibi Gated SPECT Myocardial Perfusion Imaging in Patients With Suspected or Known Coronary Artery Disease. *Am J of Cardiology* 2005; 95(11): 1351–1387.
- Pena H, Guilhermina G, Machado AP et al. Risk factors and coronary artery disease in myocardial perfusion gated. *J Nucl Cardiol* 2003; 10: 37–72.
- Belch JFF, Topol EJ, Agnelli G et al. Critical issues in peripheral arterial disease detection and management: a call to action. *Arch Intern Med* 2003; 163: 884–892.
- Giordano A, Calcagni ML, Verrillo A et al. Assessment of sympathetic innervation of the heart in diabetes mellitus using <sup>123</sup>I-MIBG. *Diabetes Nutr Metab* 2000; 13(6): 350–355.
- Machac J. Conventional, Metabolic, and Neuroendocrine Imaging in the Selection of Patients for Bypass vs. Transplant Surgery. 1st Virtual Congress of Cardiology 2003. <http://pcvc.sminter.com.ar/cvirtual/cvirteng/cienteng/icceng/icc0308i/imachac/imachac.htm>.
- Bengel FM, Permanetter B, Ungerer M et al. Alteration of the sympathetic nervous system and metabolic performance of the cardiomyopathic heart. *Eur J Nucl Med* 2002; 29(2): 198–202.
- Marini C, Giorgetti A, Gimelli A et al. Extension of myocardial necrosis differently affects MIBG retention in heart failure caused by ischaemic heart disease or by dilated cardiomyopathy. *Eur J Nucl Med* 2005; 32(6): 682–688.
- Scott LA, Kench PL. Cardiac Autonomic Neuropathy in the Diabetic Patient: Does <sup>123</sup>I-MIBG Imaging Have a Role to Play in Early Diagnosis? *J Nucl Med Technol* 2004; 32(2): 66–71.
- Tolar V. Význam vyšetřování zdravých pro prevenci. *Prakt lék* 1936; 16:5: 1–8 (zvláštní tisk).
- Lucignani G. Data acquisition and analysis: the strength of methodology in nuclear medicine and molecular imaging. *Eur J Nucl Med* 2006; 33(12): 1513–1516.
- Lucignani G. PET/CT in cardiology: an area whose boundaries are still out of sight. *Eur J Nucl Med* 2006; 33(5): 622–623.
- <http://www.mdlinx.com>
- <http://www.auntminnie.com>
- <http://www.diagnosticimaging.com>
- <http://www.medscape.com>
- <http://www.docguide.com>
- <http://www.csnm.cz>

*Doručeno do redakce 28. 2. 2007  
Přijato k otištění po recenzi 17. 3. 2007*

### MUDr. Jiří Bakala

oddělení nukleární medicíny,  
Krajská nemocnice T. Bati a.s., Zlín  
[nuklmed@bnzlin.cz](mailto:nuklmed@bnzlin.cz)