

Klinická kardiologie (obrazový text)

Current Medical Literature Ltd., London 1998, 438s.

George C. Sutton, Kanu Chatterjee

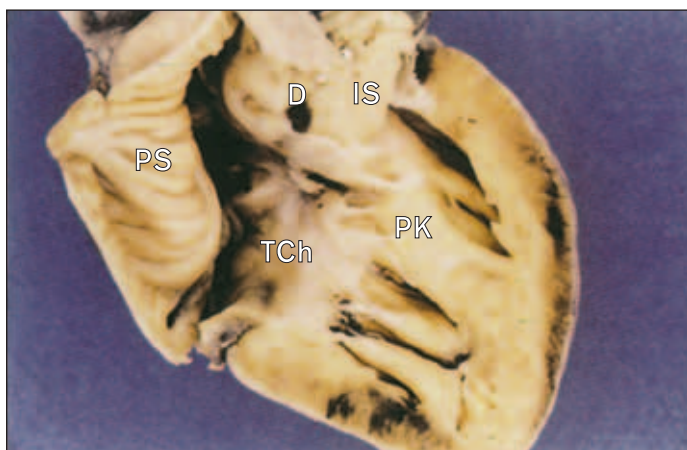
Defekt septa komor

Incidence činí 2 případy na 1 000 porodů živých novorozenců a představuje asi 20–30 % všech kongenitálních malformací srdce. Prevalence defektů u školních dětí činí okolo 1/1 000 a u dospělých 0,5/1 000. U dospělých může být součástí komplexní srdeční malformace, jakou je Fallotova tetralogie, o které však pojednáme odděleně.

Patofyziologie

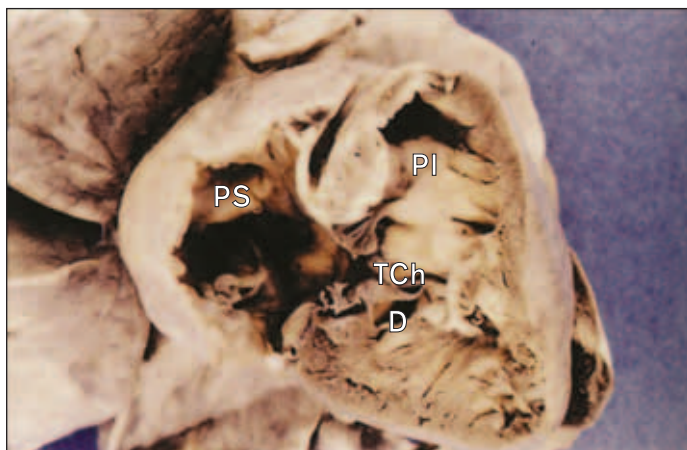
Defekt septa komor se může objevit v membranózním septu (1) nebo v kterékoliv části svalové přepážky. Defekt může být jediný (2) nebo

vícečetný (3). Obvykle umožňuje komunikaci mezi oběma komorami, vzácněji – je-li defekt v atrioventrikulární části membranózního septa – je komunikace mezi levou komorou a pravou síní (*Gerbodeův* defekt). Nejčastější jsou defekty uvnitř nebo okolo komorové části membranózního septa (4). Velikost defektu je různá, a podle toho se mění hemodynamické následky. Zejména membranózní defekty mohou vést k aortální regurgitaci vlivem prolapsu aortálního cípu (5). Mnoho defektů komorového septa, které jsou přítomny již při narození, se uzavírají



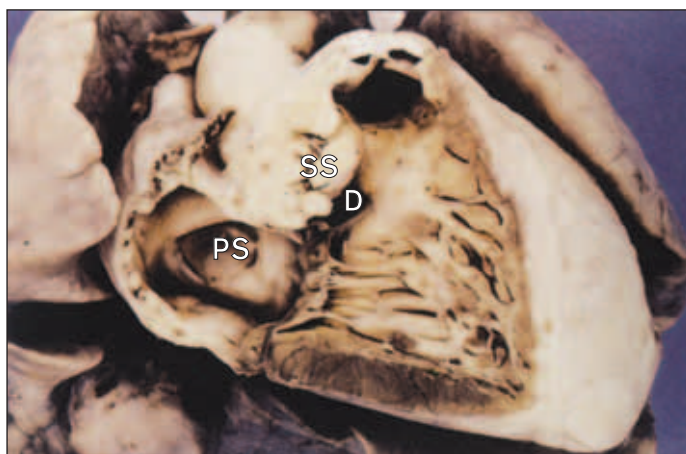
1. Volná stěna pravé komory byla odstraněna. Vidíme skulině podobný defekt v místě membranózního septa.

TCh – trikuspidální chlopeč, PS – pravá síň, D – membranózní defekt, IS – infundibulární septum, PK – pravá komora



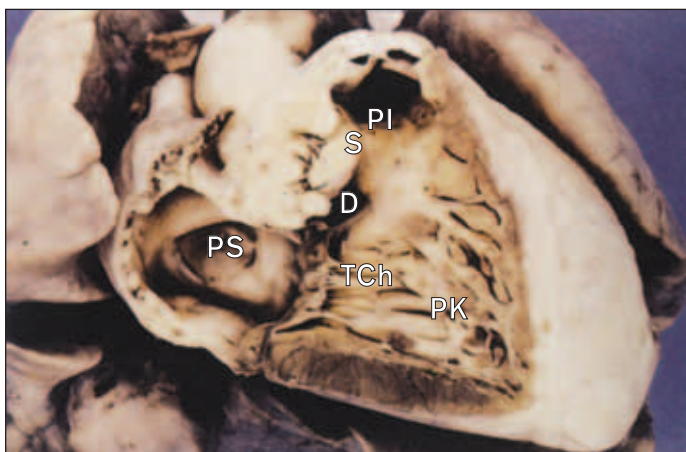
2. Zadní muskulární defekt.

D – zadní muskulární defekt, PS – pravá síň, PI – pulmonální infundibulum, TCh – trikuspidální chlopeč



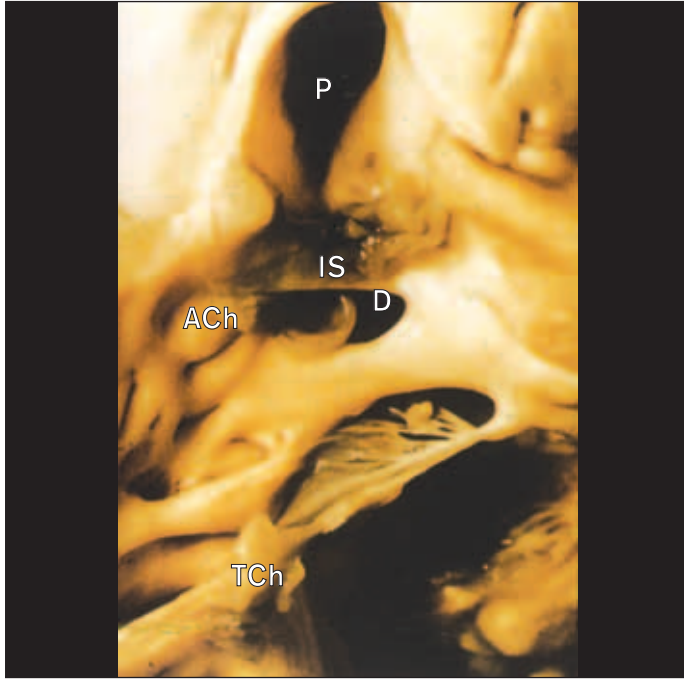
3. Mnohotné muskulární defekty v trabekulárním septu.

PS – pravá síň, SS – střední papilární sval, D – muskulární defekty v trabekulárním septu



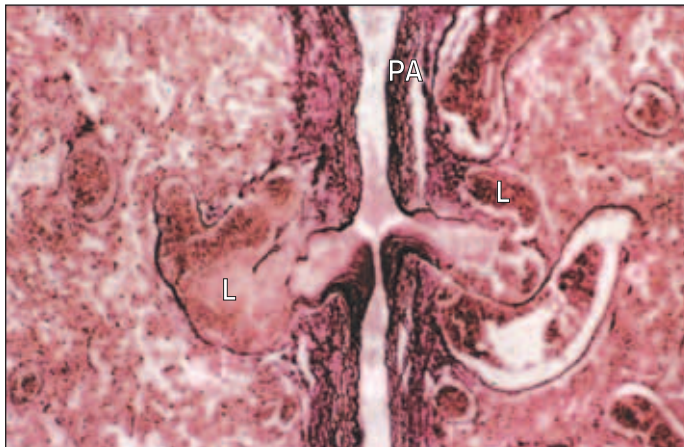
4. Srdce bylo otevřeno jako v případě (1). Vidíme velký muskulární defekt obklopující membranózní septum.

PS – pravá síň, D – membranózní defekt, S – infundibulární septum je nedostatečné, PI – primární infundibulum, PK – pravá komora, TCh – trikuspidální chlopeč



5. Infundibulární septální defekt s prolabujícím aortálním cípem.

TCh – trikuspidální chlopeč, ACh – prolabující aortální chlopeč, P – plicnice, IS – infundibulární septum, D – infundibulární defekt septa



6. Pulmonální cévní nemoc u defektu septa komor.

PA – elastická plicní arterie, L – léze označující plicní hypertenzi

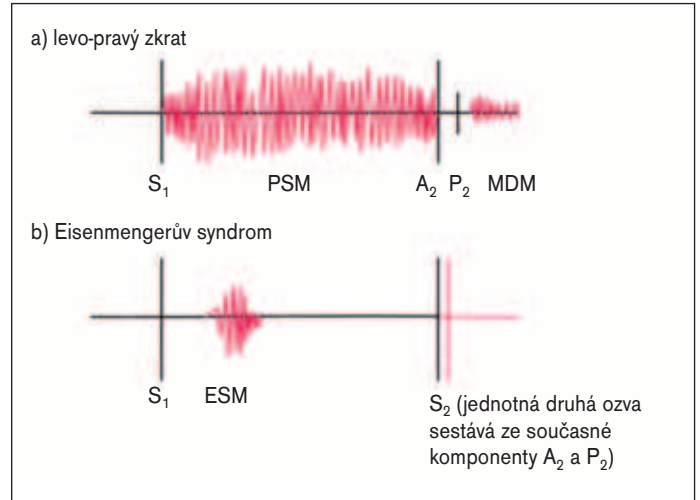
spontánně. Později v životě se, pokud byl levo-pravý zkrat trvalý, může vyvinout onemocnění plicních cév (6). Je-li plicní cévní rezistence nižší než systémová cévní rezistence, snižuje se závažnost levo-pravého zkratu. Při stejné plicní a systémové cévní rezistenci dochází k reverzi zkratu zprava doleva, nazývané Eisenmengerův komplex.

Infekční endokarditida je závažnou komplikací, i když vada není hemodynamicky významná.

Klinický obraz

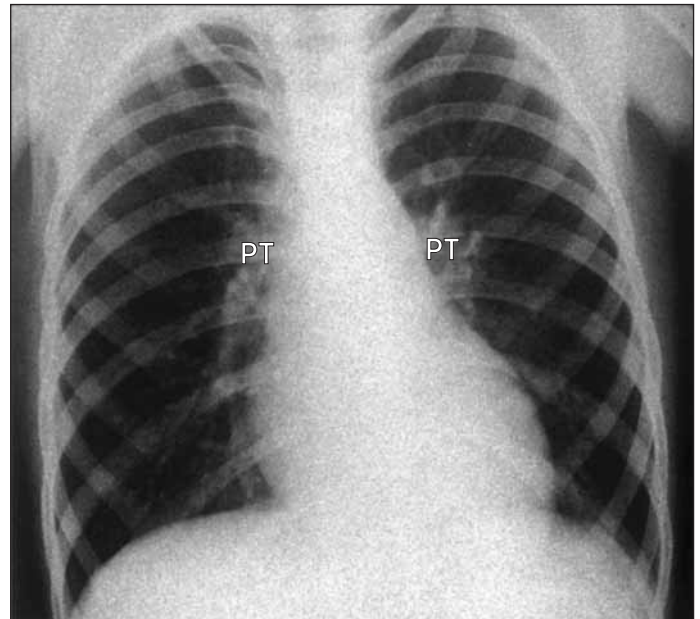
Subjektivní příznaky

Pacient s malým levo-pravým zkratem a normálním tepenným tlakem v plicnici (Rogerova nemoc) je obvykle asymptomatický a vada se zjistí při rutinním vyšetření. Dítě nebo mladý dospělý s velkým levo-pravým zkratem a zvýšením plicního tepenného tlaku si může stěžovat na dušnost a únavnost. Vznikne-li nemoc plicních cév (Eisenmengerova



7. Auskultační nálezy u defektu septa komor. Při levo-pravém zkratu (a) nalézáme pansystolický šelest, široký rozštěp 2. ozvy, průtokový šelest na hrotu. Při Eisenmengerově syndromu (b) je 2. ozva jednotná (fúze A_2 a P_2) vlivem stejně dlouhých ejekčních časů pravé a levé komory. Pansystolický šelest nebývá slyšet. Může být přítomen krátký ejekční systolický šelest spojený s plicní hypertenzí.

S_1 – první ozva, A_2 – aortální komponenta druhé ozvy, P_2 – plicní komponenta 2. ozvy, PSM – pansystolický šelest, ESM – ejekční systolický šelest, MDM – mezodiastolický průtokový šelest



8. Skiagram ukazující normální srdeční velikost s lehkým rozšířením centrálních plicních tepen u malého komorového defektu.

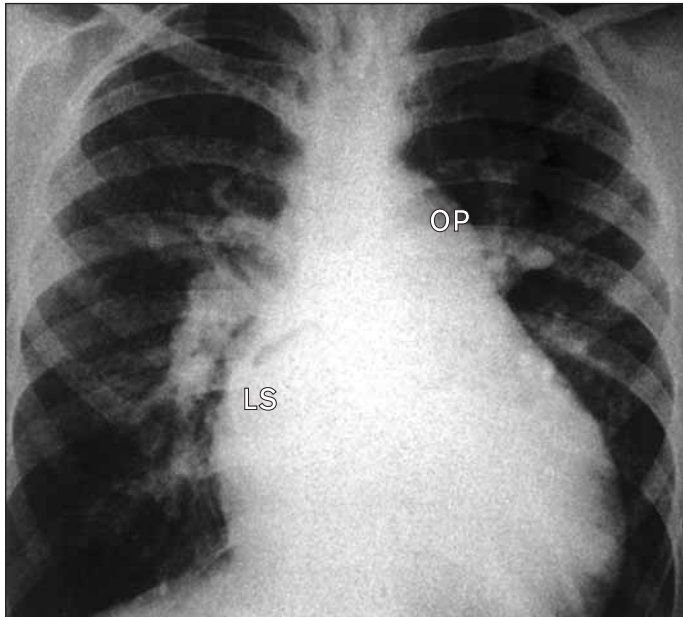
PT – mírně rozšířené plicní tepny

reakce), může být asymptomatický nebo mít dušnost a únavnost, nebo dokonce cyanózu.

Objektivní příznaky

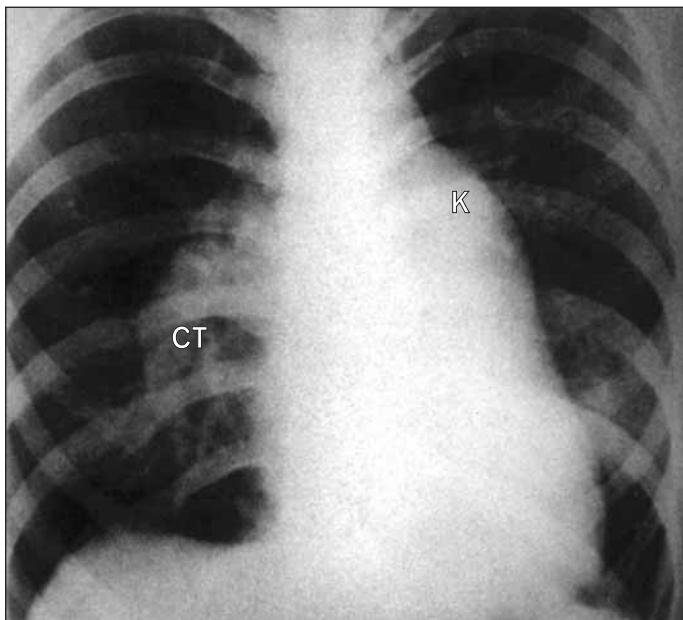
Pacient s Rogerovou nemocí má pouze pansystolický šelest doprovázený obvykle vírem u levého okraje sternu. Druhá ozva může být abnormálně široce rozštěpená v expiraci, ale normální v inspiraci.

Pacient s velkým levo-pravým zkratem a plicní hypertenzí má hyperdynamický úder hrotu vlivem zvětšeného tepového objemu levé komory. Při auskultaci slyšíme vedle pansystolického šelestu akcentovanou druhou ozvu, avšak s fyziologickým rozštěpem. Častý je přídatný mezo-



9. Skiagram ukazuje zvětšené srdce s dilatací levé síně, rozšířený plicní kmen a plicní pleturu u defektu septa komor s plicní hypertenzí.

LS – levá síň, OP – zvětšený oblouček plicnice

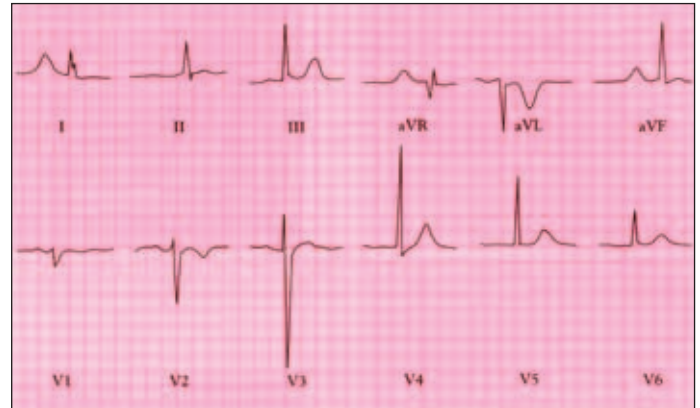


10. Skiagram u Eisenmengerova syndromu ukazuje mírné zvětšení srdce a značnou dilataci centrálních plicních tepen.

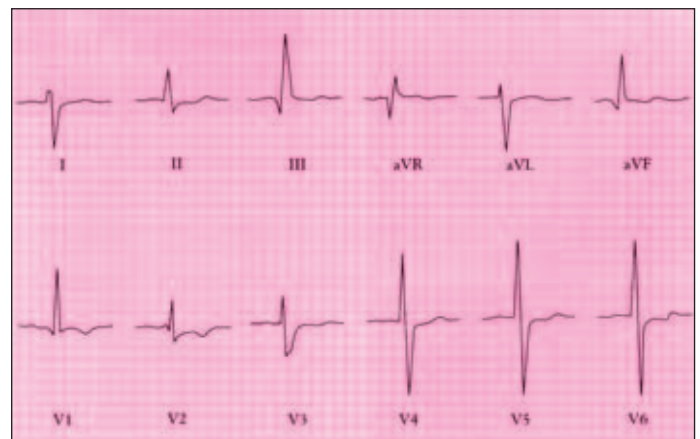CT – široké centrální tepny, K – velký pulmonální kmen

diastolický šelest nad hrotovou oblastí jako výsledek zvýšeného průtoku normální mitrální chlopní.

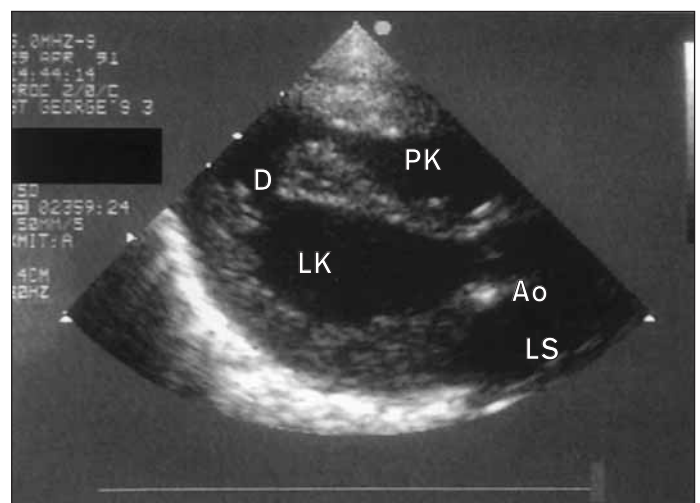
Pacienti s Eisenmengerovou reakcí mohou být cyanotičtí s paličkovitými prsty. Jugulární žilní pulz může vykazovat převahu vlny „a“, zatímco tepenný pulz je obvykle normální. Při auskultaci je druhá ozva charakteristicky jednotná (nerozštěpená), ačkoliv sestává z obou komponent, které fúzovaly. Je však akcentovaná vlivem hlasité plicní komponenty. Nezjistíme žádný chlopněvý šelest, i když můžeme slyšet pulmonální ejekční klik a krátký ejekční systolický šelest (7).



11. EKG 10letého pacienta s defektem septa komor. Poměr plicní/systémový průtok byl 2 : 1 a plicní vaskulární rezistence normální. Vidíme mírnou hypertrofii levé komory s vysokými voltážemi kmítů R v levých prekordiálních svodech V₄-V₆, NB: 1 mV = 0,5 cm.



12. EKG 21letého pacienta s Eisenmengerovým syndromem. Vidíme deviaci osy doprava s dominantním kmítem R ve V₁, invertovanými vlnami T v prekordiálních svodech zprava a hluboké kmity S ve V₅-V₆, NB: 1 mV = 0,5 cm.



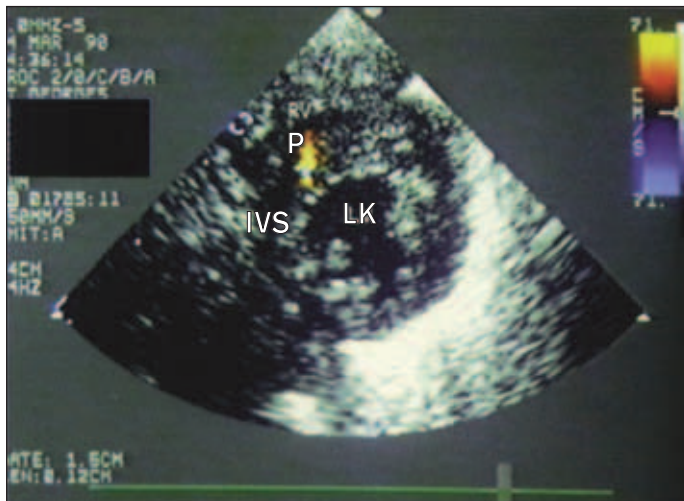
13. Parasternální 2D-pohled v dlouhé ose u dítěte s velkým defektem septa komor v apikální části muskulárního septa.

D – defekt, PK – pravá komora, LK – levá komora, Ao – aorta, LS – levá síň

Vyšetření

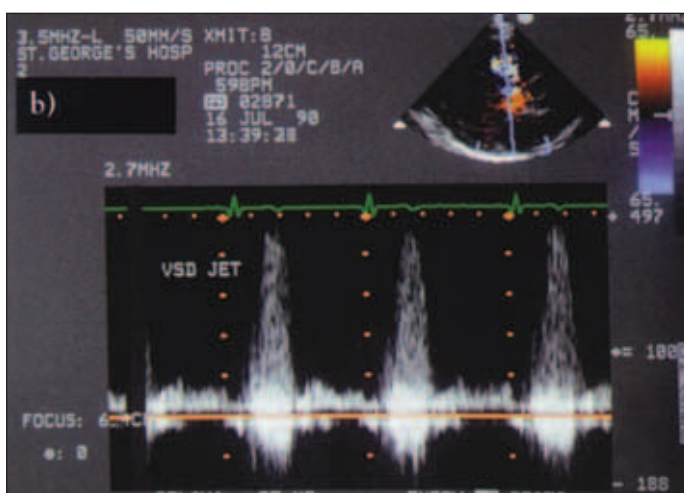
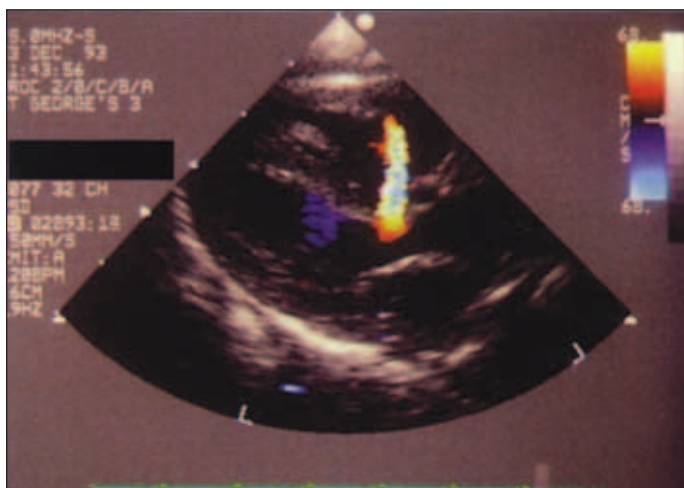
Radiologie

Malý defekt septa komor nezpůsobuje zvětšení srdce, ale centrální plicní arterie jsou obvykle lehce na skiagramu rozšířeny (8). Při velkém de-

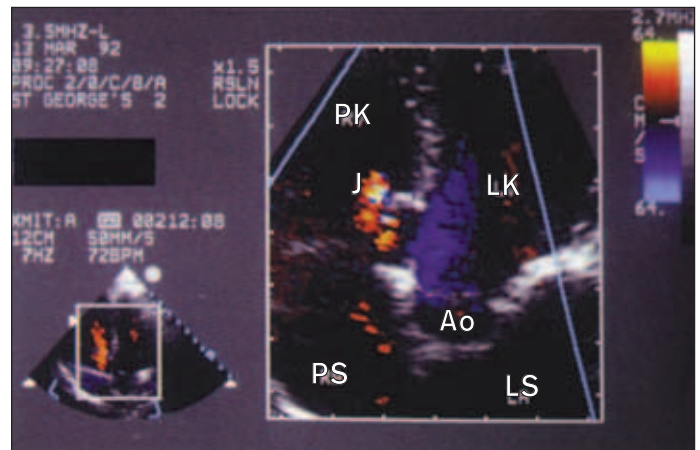
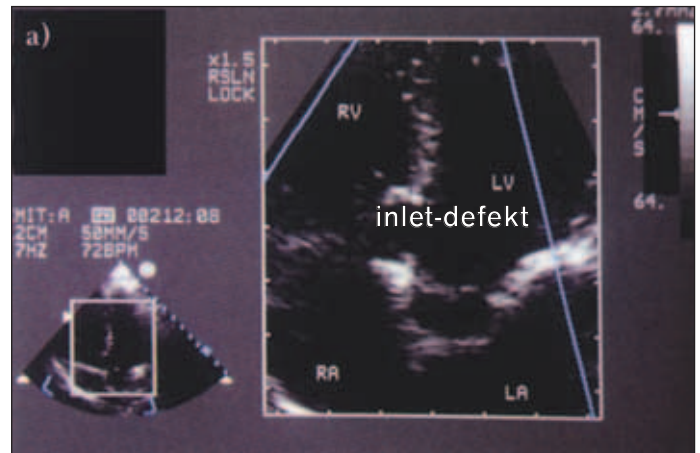


14. Parasternální 2D-pohled v krátké ose ukazuje malý defekt v muskulární trabekulární části septa. Přítomnost defektu odhaluje pouze světlý plamen na barevném dopplerovském vyšetření.

P – „plamen“, IVS – intraventrikulární septum, LK – levá komora

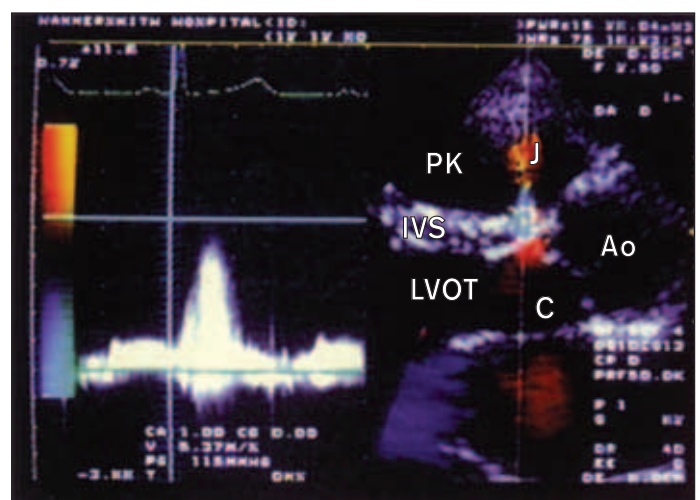


15. (a) Parasternální pohled v dlouhé ose ukazuje muskulární outlet defekt. Otvor je dosti velký, aby byl viděn v 2D-obrazu, ale přítomnost zkratu potvrzuje barevné dopplerovské vyšetření. (b) Kontinuální dopplerovské vyšetření ukazuje vysokou rychlost (4,5 m/s) jetu svědčícího pro restriktivní defekt s vysokým tlakovým gradientem (80 mm Hg) mezi levou a pravou komorou.



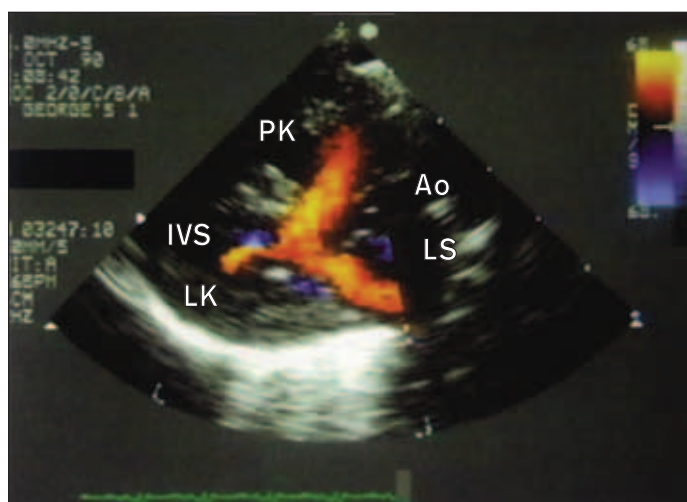
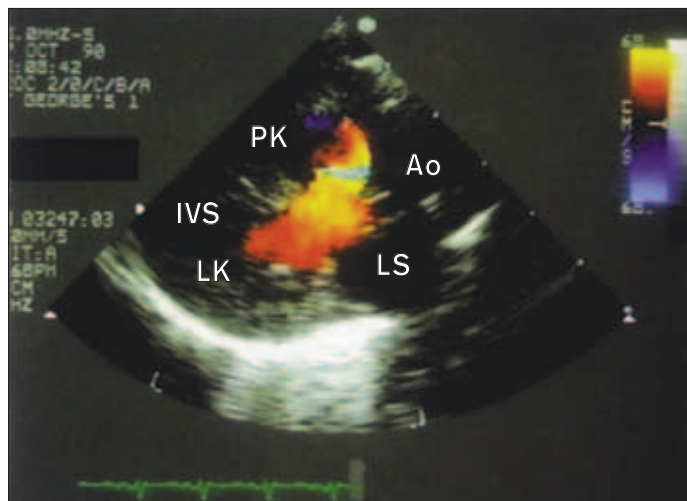
16. a) Zvětšený pohled na atrioventrikulární septum u 10letého chlapce s perimembranózním inlet-defektem septa komor. Vidíme rozsah původní léze. Téměř úplně byla uzavřena růstem tkáně při bázi trikuspidální chlopně vytvářející aneurymatický vak nad otvorem. b) Barevné dopplerovské vyšetření ukazuje malý zbytkový zkrat.

PS – pravá síň, J – jet v reziduálním defektu, PK – pravá komora, Ao – aorta, LS – levá síň



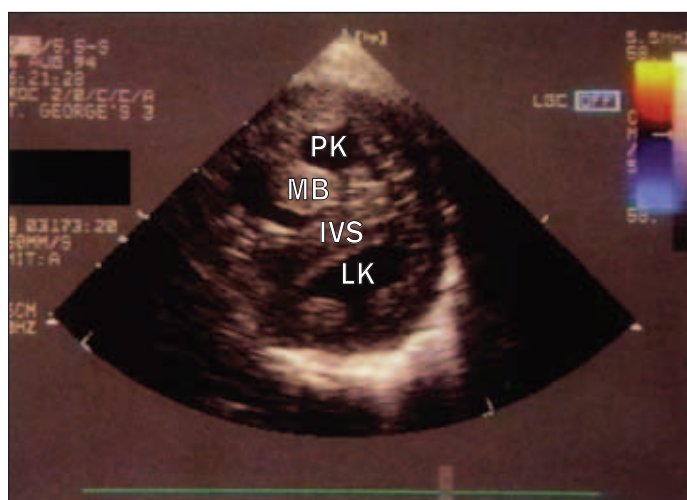
17. Zvětšený pohled na výtokový trakt levé komory (LVOT) v parasternální dlouhé ose ukazuje malý perimembranózní outlet-defekt komorového septa. Přítomnost zkratu dokazuje barevné dopplerovské vyšetření. Restriktivní povaha zkratu je potvrzena kontinuálním dopplerovským vyšetřením.

LVOT – výtokový trakt levé komory, IVS – intraventrikulární septum, PK – pravá komora, J – jet, Ao – aorta, C – přední mitrální cíp



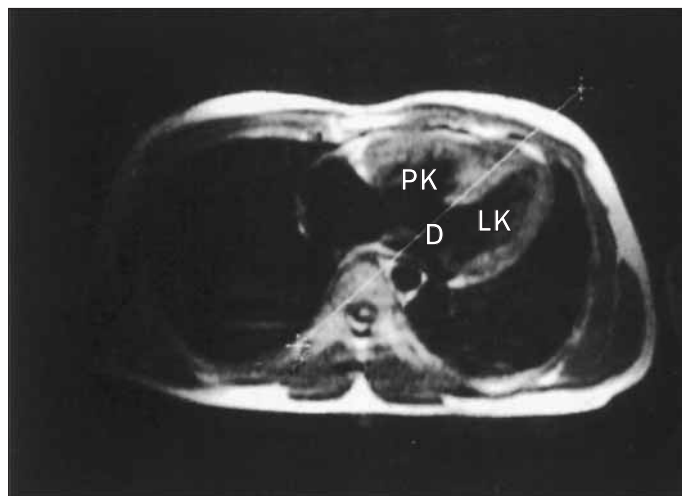
18. Veliký nerestriktivní defekt komorového septa: a) systolický rámeček ukazuje levo-pravý zkrat přes defekt. Není patrný žádný barevný signál, rychlost zkratu je nízká. b) diastolický rámeček ukazuje krevní tok mitrální chlopní do obou komor. Hemodynamická funkce srdce se podobá jednokomorovému srdci.

LK – levá komora, IVS – intraventrikulární septum, PK – pravá komora, Ao – aorta, LS – levá síň



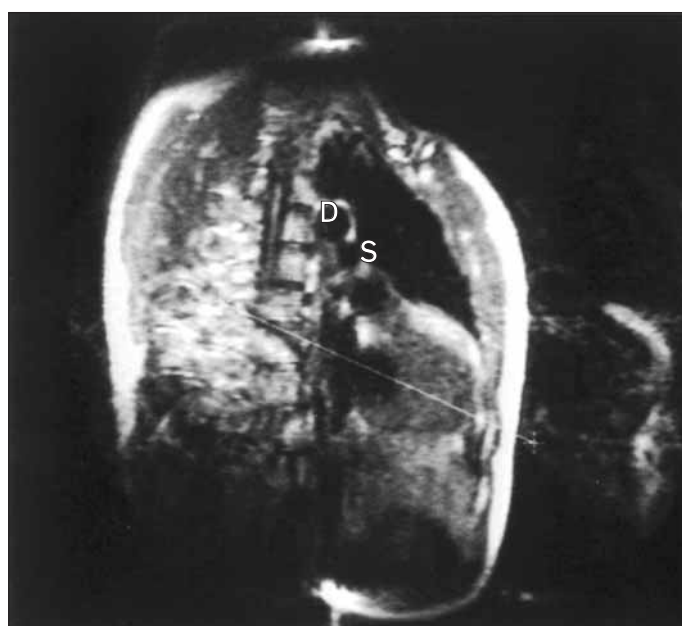19. Parasternální 2D-pohled v krátké ose ukazuje těžkou hypertrofií pravé komory sdruženou s plicní hypertenzí vlivem velkého defektu septa komor.

MB – „moderator band“, PK – pravá komora, ploché IVS – intraventrikulární septum, LK – levá komora



20. MR spin echo znázorňuje defekt komorového septa v transaxiální rovině.

PK – pravá komora, LK – levá komora, D – defekt



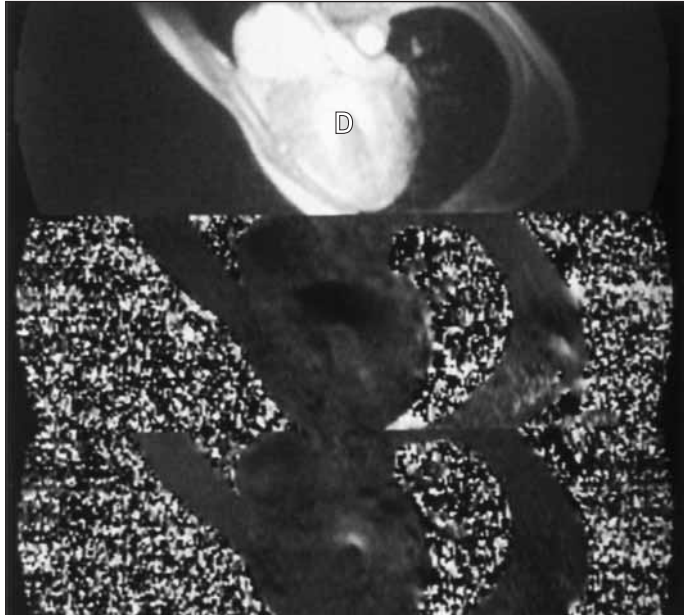
21. MR spin echo ukazuje defekt komorového septa v šikmé rovině. Vidíme septum *en face* s jasným ohraničením defektu v subaortální pozici.

D – defekt, S – septum

defektu dochází k rozšíření srdce. Zvýšený pulmonální průtok a tlak vedou dilataci levé síně, zvětšení kmene plicnice a zřetelné plicní pletěře (9). Vznikla-li nemoc plicních cév (Eisenmengerův syndrom), jsou kmen plicnice a centrální plicní tepny rozšířeny, zatímco cévy na periférii jsou zúžené (10).

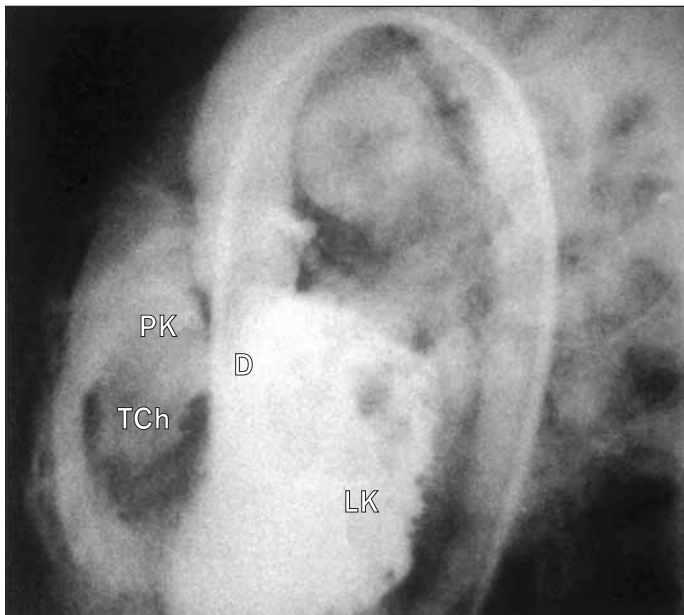
Elektrokardiografie

Při malém levo-pravém zkratu EKG zůstává normální. U dospělých se středně velkým levo-pravým zkratem můžeme nalézt zvýšení voltáží (vysoké kmity R ve V5 a hluboké kmity S ve V1) poukazujících na zvětšení levé komory (11). Je-li defekt komplikován Eisenmengerovou reakcí, ukazuje EKG hypertrofii pravé komory (12) a může být též zjištělná přídatná hypertrofie levé komory.



22. MRI komorového septálního defektu v horizontální rovině v dlouhé ose. Horní rámeček ukazuje obraz gradient echa, septum vidíme jako neúplné. Střední rámeček je rychlostní mapou ukazující intenzivní tok z levé do pravé komory během systoly. Dolní rámeček ukazuje malý reverzní tok v diastole.

D – defekt



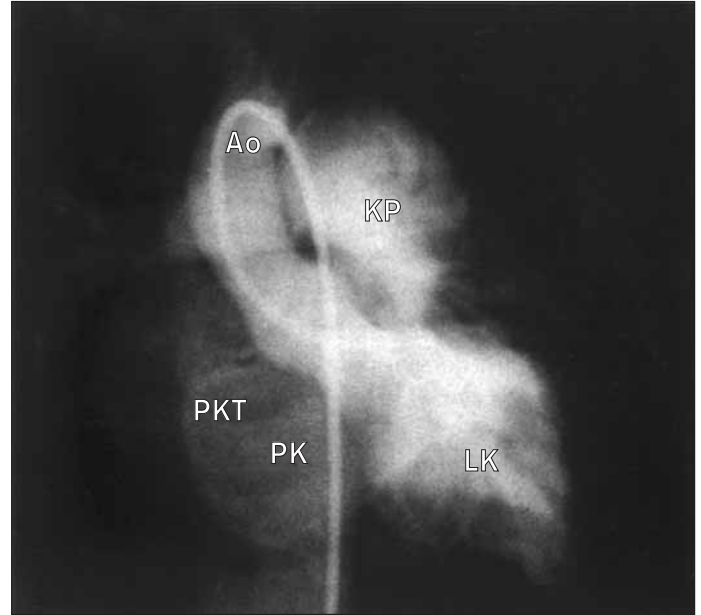
23. Levý ventrikulogram (boční poloha) ukazuje membranózní defekt komorového septa.

TCh – trikuspidální chlopeč, PK – pravá komora, D – defekt, LK – levá komora

Echokardiografie

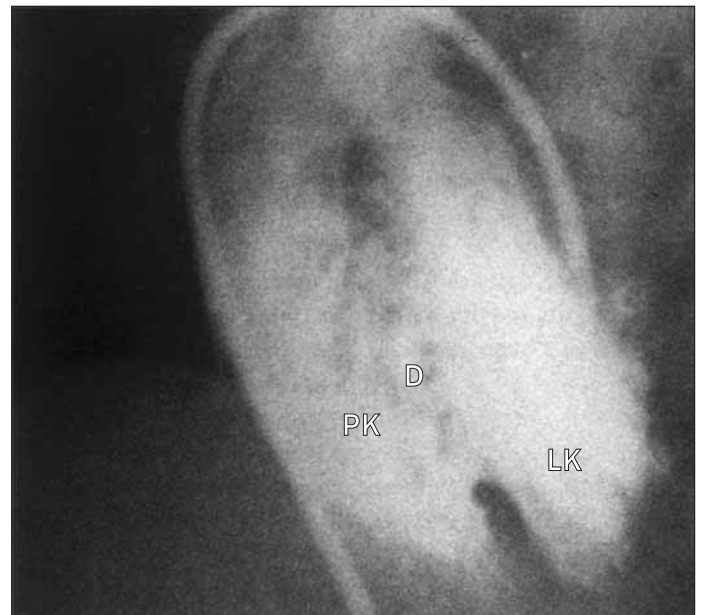Větší defekt může být znázorněn přímo, je-li zkoumáno celé komorové septum parasternálně v dlouhé a krátké ose v apikálním a subkostálním pohledu (13). Většina defektů je však příliš malá, než aby mohla být takto znázorněna. O takových defektech se říká, že jsou „plně restriktivní“, tj. že existuje stále velká tlaková diference mezi pravou a levou komorou. Výsledná vysoká rychlost *jetu* je však lehce znázornitelná barevným dopplerovským vyšetřením. Tak je možno prokázat přítomnost defektu, ačkoliv aktuální otvor není viditelný (14).

Pokud může být ultrazvukový paprsek vyrovnán s barevným *jetem* (což není v případě trabekulárních muskulárních defektů vždy snadné),



24. Levý ventrikulogram v antero-posteriorní projekci ukazuje infundibulární septální defekt se zkratem přímo do kmene plicnice. Pravá komora není plněna.

PKT – pravá koronární tepna, PK – pravá komora se neplní, Ao – aorta, KP – kmen plicnice, LK – levá komora



25. Levý ventrikulogram s projekcí přepážky ukazující mnohotné defekty v trabekulárním septu.

PK – pravá komora, D – defekty, LK – levá komora

může kontinuální dopplerovské vyšetření změřit tlakové gradienty mezi levou a pravou komorou. V nepřítomnosti obstrukce výtokového traktu levé komory může být tlak v levé komoře určen užitím manžetového tlakoměru, a tak může být vypočtena absolutní hodnota tlaku v pravé komoře (15). Alternativně můžeme zjistit hodnotu tlaku v pravé komoře z rychlosti trikuspidálních nebo pulmonálních regurgitačních *jetů*.

Většina perimembranózních a mnoho trabekulárních defektů se spontánně uzavře během první dekády života. Perimembranózní *inlet*-defekty se zavírají připojením tkáně septálního cípu trikuspidální chlop-

ně přes otvor (16). Mohou být komplikovány prolapsem pravého koronárního aortálního cípu a vést k aortální regurgitaci (17). Perimembranózní *outlet* a dvojité subarteriální defekty tento mechanismus nemohou využít.

Stupeň zkratu může být kvantitativně určen podle vzhledu barevného *jetu*, a semikvantitativně podle rozměrů levé komory. Dopplerovské vyšetření může být užito k výpočtu poměru Qp/Qs, jak bylo popsáno u defektu septa síní.

Veliký defekt komorového septa nebo mnohotné malé defekty – tzv. Swiss cheese lesion – vedou k volné komunikaci mezi oběma komorami a jsou nazývány „nonrestriktivní“. Rychlosti *jetu* jsou nízké a zkraty často bidirekcionální (18). Mohou být přítomny přídatné hypertrofie pravé komory a plicní hypertenze (19).

Zobrazení magnetickou rezonancí

MRI, podobně jako transezofageální echokardiografie, vymezuje anatomickou lokalizaci a velikost defektu a dále abnormality atrioventrikulárních chlopní a velikost komor (20, 21).

Rychlostní mapa může kvantifikovat levo-pravý zkrat defektem (22).

Srdeční katetrizace a angiografie

Srdeční katetrizace odhalí levo-pravý nebo bidirekcionální zkrat a umožní změření tlaků. Vypočteny mohou být jak plicní vaskulární rezistence, tak poměr plicního/systémového průtoku. Angiogram levé komory ukáže polohu defektu nebo mnohotné defekty (23–25).

Základy léčení

Defekty komorové přepážky se mohou uzavřít samovolně. Defekty s velkým levo-pravým zkratem vyžadují katetrizační nebo chirurgický uzávěr pro prevenci vzniku nemoci plicních cév. Kardiopulmonální transplantace je jediným řešením Eisenmengerova syndromu. Antibiotická profylaxe infekční endokarditidy se doporučuje.

Příště: Perzistující tepenná dučej