

# Klinická kardiologie (obrazový text)

Current Medical Literature Ltd., London 1998, 438s.

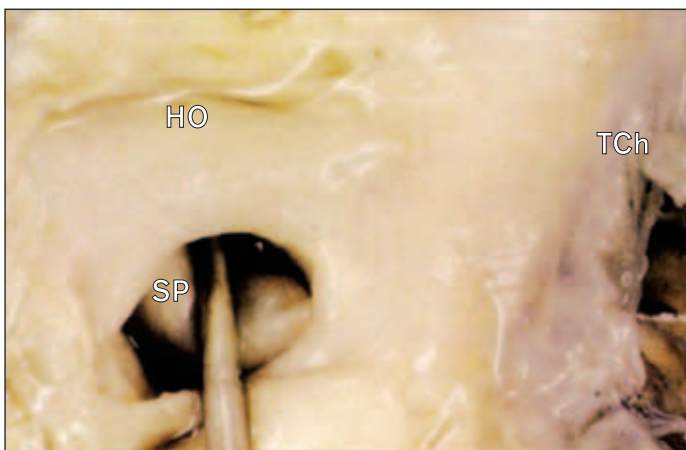
George C. Sutton, Kanu Chatterjee

## Defekt septa síní

### Patofyziologie

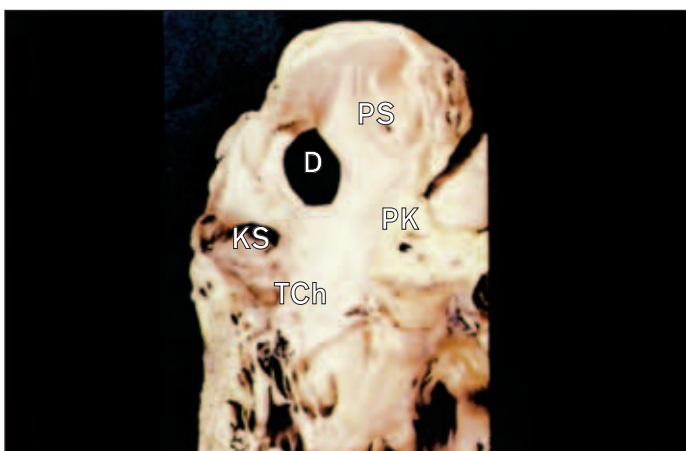
Až 25 % srdcí má otevřené *foramen ovale* (1). Nicméně zkratu z levé do pravé síně je zabráněno klopou chlopně a pravolevý zkrat se objeví pouze při zvýšení tlaku v pravé síni. *Defekt síňového septa typu ostium secundum* je výsledkem insuficience cípu překrývajícího *foramen ovale* (2). Dalším typem defektu septa síní je defekt „*sinus venosus*“, který leží nad *fossa ovalis*. Je obvykle spojen s částečným anomálním plic-

ním žilním návratem do horní duté žíly nebo do pravé síně (3). Zřídka defekt posteroinferiorní části síně způsobí, že se dolní dutá žíla vlévá přímo do levé síně. *Defekt síňového septa typu ostium primum* se objevuje v dětství, zahrnuje nejspodnější část septa (4) a je charakteristicky sdružen s defektem komorového septa a rozštěpem atrioventrikulárních chlopní (5).



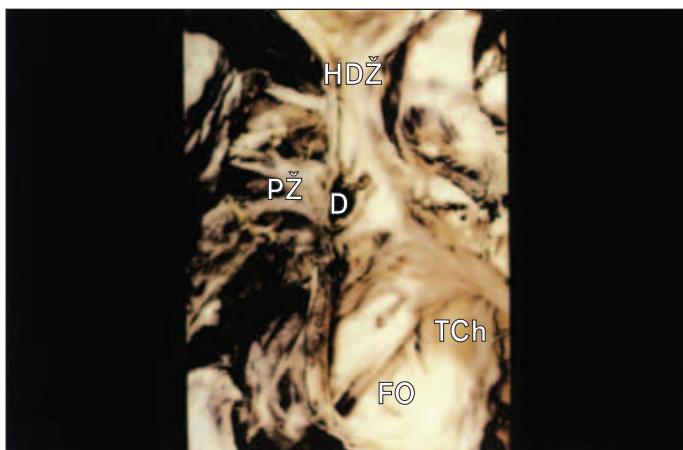
1. Foramen ovale. Sonda proniká mezi klopou chlopně a okrajem fossa ovalis. Po vytažení sondy cíp defekt uzavře.

SP – septum primum (klopa chlopně), HO – horní okraj, TCh – trikuspidální chlopeň



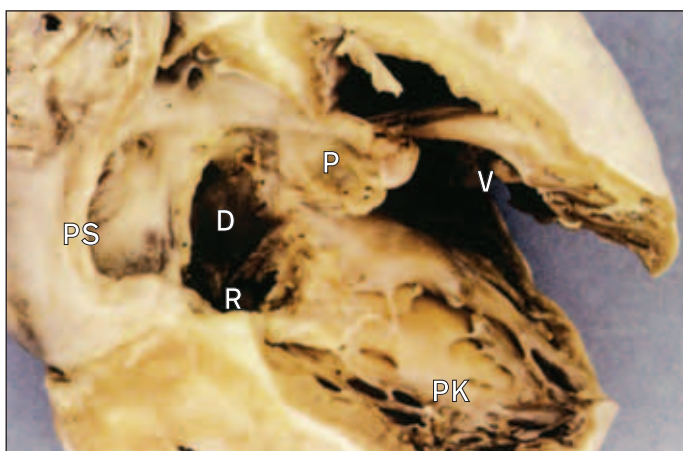
2. Defekt septa síní druhého typu. Jednoduchý okrouhlý defekt zaujímá místo foramen ovale. Koronární sinus leží dole a trikuspidální chlopeň je oddělena od defektu několika centimetry svalové tkáně.

KS – koronární sinus, D – defekt v místě fossa ovalis, PS – pravá síň, TCh – trikuspidální chlopeň



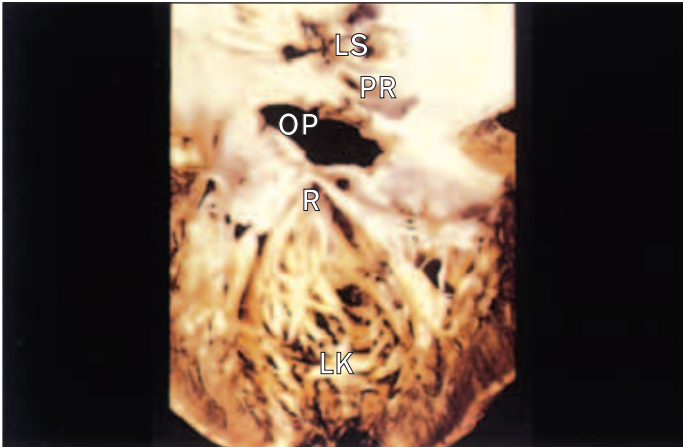
3. Defekt typu sinus venosus. Defekt je uložen vysoko ve stěně horní duté žíly a pravá plicní žíla vyúsťuje do pravé síně přes defekt.

D – defekt typ sinus venosus, PŽ – pravá plicní žíla, HDŽ – horní dutá žíla, TCh – trikuspidální chlopeň, FO – fossa ovalis




4. Pravá síň a komora v srdci s defektem septa síní typu ostium primum. Síňové septum je na bázi nedostatečné, ale prstence mitrální i trikuspidální chlopně jsou oddělené.

R – rozštěp předního cípu mitrální chlopně, PS – pravá síň, D – defekt síňového septa typu ostium primum, P – oddělený prstenec trikuspidální chlopně se zachovalou komisurou, V – vstup do infundibula plicnice, PK – pravá komora



5. Levá síň a komora po operaci defektu septa síňí typu ostium primum. Rozštěp cípu mitrální chlopně.

LK – levá komora, R – rozštěp mitrální chlopně, OP – ostium primum, LS – levá síň, PR – pooperační reziduum



6. Auskultační nálezy defektu septa síňí jsou charakterizovány relativně fixovaným rozštěpem druhé srdeční ozvy během inspirace i expirace, ejekčním systolickým šelestem nad levým mezižebřím vlivem zvýšeného průtoku. Aortální a pulmonální komponenty druhé ozvy jsou stejnoměrně odloženy během inspirace vlivem fixního rozštěpu. Při velkém zkratu může být trikuspidální průtokový šelest slyšet podél levého kraje dolního sternu.

S<sub>1</sub> – 1. ozva, A<sub>2</sub> – aortální komponenta 2. ozvy, P<sub>2</sub> – plicní komponenta druhé ozvy, ESM – ejekční systolický šelest, MDM – mezodiastolický šelest

U většiny pacientů s defektem septa síňí je plicní vaskulární rezistence normální nebo nižší než systémová vaskulární rezistence, takže umožní levoprávní zkrat s větším plicním než systémovým průtokem. Je-li zkrat na síňové úrovni, levá komora je ušetřena objemového přetížení, avšak levý síňový, pravý síňový a pravokomorový objem se vlivem objemové zátěže zvětšují. Zvýší-li se plicní vaskulární rezistence, objeví se pravolevý zkrat, hypoxie a cyanóza (Eisenmengerův syndrom).

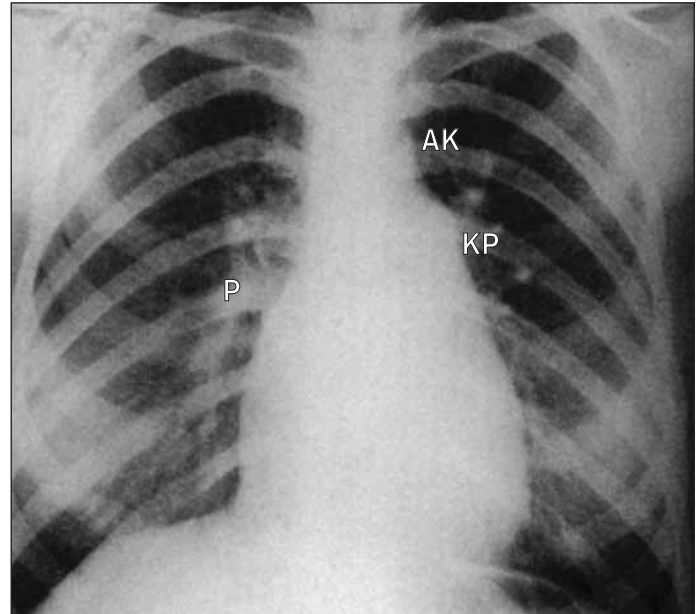
## Klinický obraz

### Subjektivní příznaky

Zatímco většina dětí s defektem septa síňí je asymptomatická, pacienti nad 40 let si stěžují často na námahovou dušnost, palpitace a únavu. V kterémkoliv věku může být vada poprvé odhalena rutinním skiagramem.

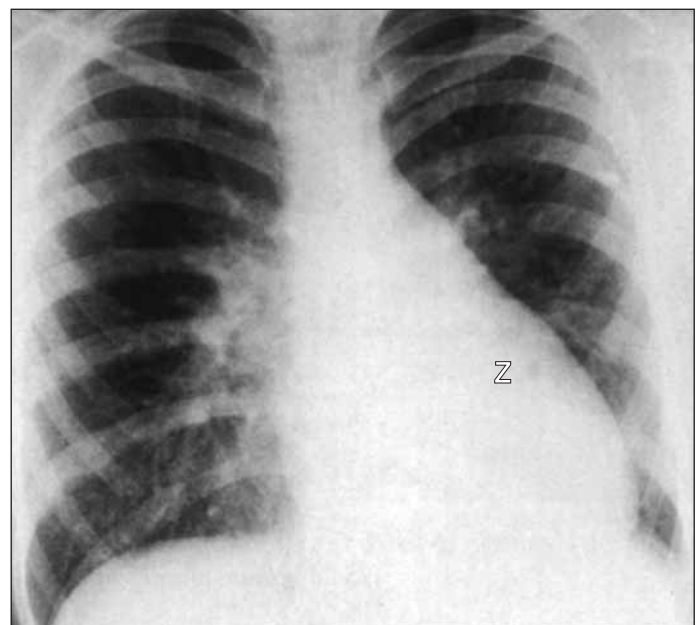
### Objektivní příznaky

Charakteristickým znakem defektu septa síňí je fixovaný široký rozštěp druhé ozvy, prakticky vždy spojený s ejekčním systolickým šelestem nad pulmonální poslechovou oblastí (6). Nezávisle na výšce plicního



7. Skiagram sekundárního defektu. Plicní plethora, široká plicnice, malý aortální knoflík.

P – plethora, AK – malý aortální knoflík, KP – široký kmen plicnice



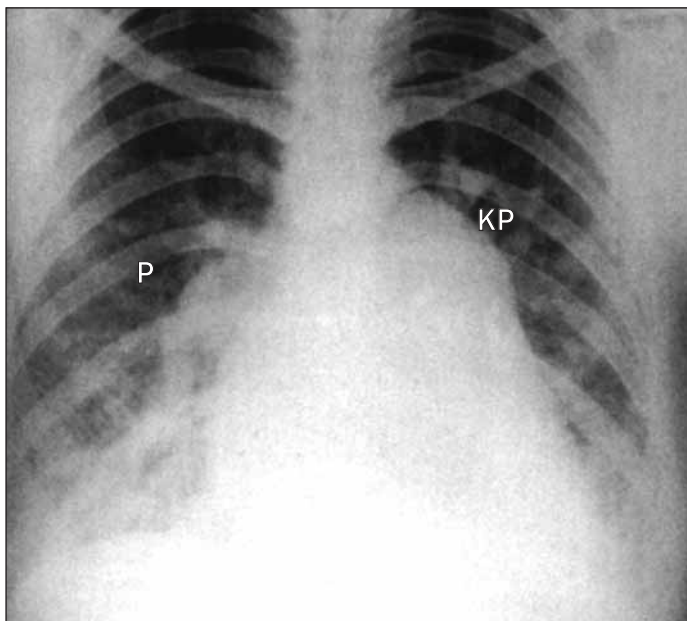
8. Skiagram sekundárního defektu. Zvětšení srdečního stínu.

Z – zvětšení srdce

tepenného tlaku nebo směru zkratu je uzávěr plicní chlopně stejně silný, nebo silnější než aortální ozva. Při velkém levoprávním zkratu na síňové úrovni můžeme slyšet přídatný mezodiastolický šelest podél levého okraje sternu, který se zvyšuje inspirací. Je výsledkem zvýšeného průtoku normálním trikuspidálním ústím. Pansystolický šelest z mitrální regurgitace upozorňuje na defekt typu *ostium primum*, avšak levostranná deviace osy na elektrokardiogramu je diagnosticky přesvědčivější. Mezosystolický klik a pozdní systolický šelest provázejí mitrální prolaps, který se někdy objevuje u defektu síňového septa II. typu (*ostium secundum*).

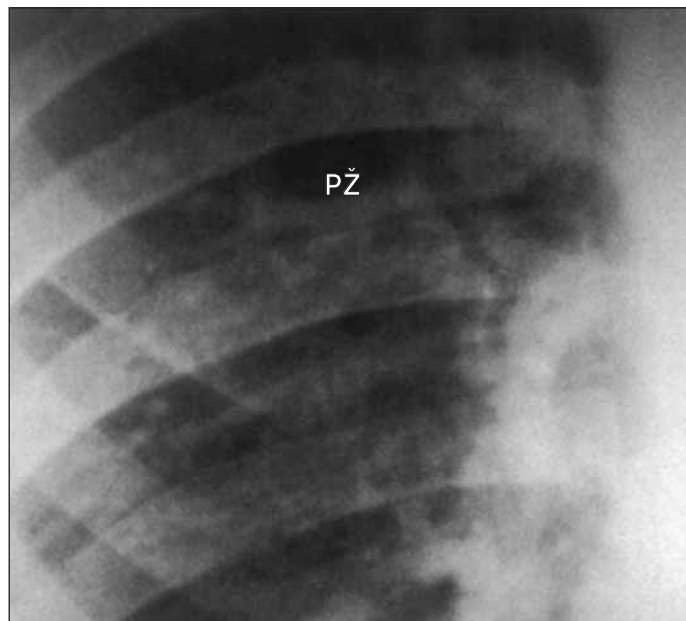
U síňového defektu s Eisenmengerovým syndromem bývá přítomna centrální cyanóza. Auskultační znaky jsou podobné sekundárnímu typu síňového defektu s velkým levoprávním zkratem až na to, že je často slyšet plicní ejekční ozvu, uzávěr plicní chlopně je velmi hlasitý a trikuspidální průtokový šelest není slyšet.





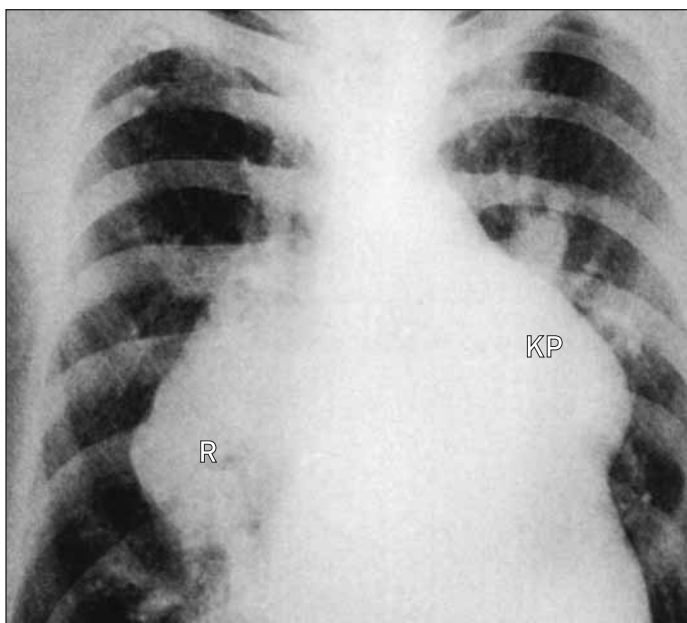
9. Skiagram atriálního defektu septa síňi s plicní hypertenzí, velkým srdečním stínem a značně dilatovaným kmenem plicnice a výraznou pletorou.

P – zřetelná pletora, KP – značně dilatovaný kmen plicnice



11. Skiagram ukazující vodorovné cévy nad pravým hilem poukazuji-cí na anomální plicní žílu.

PŽ – anomální plicní žíla



10. Skiagram u defektu septa síňi komplikovaného Eisenmengerovou reakcí. Výrazně dilatovaný kmen plicnice.

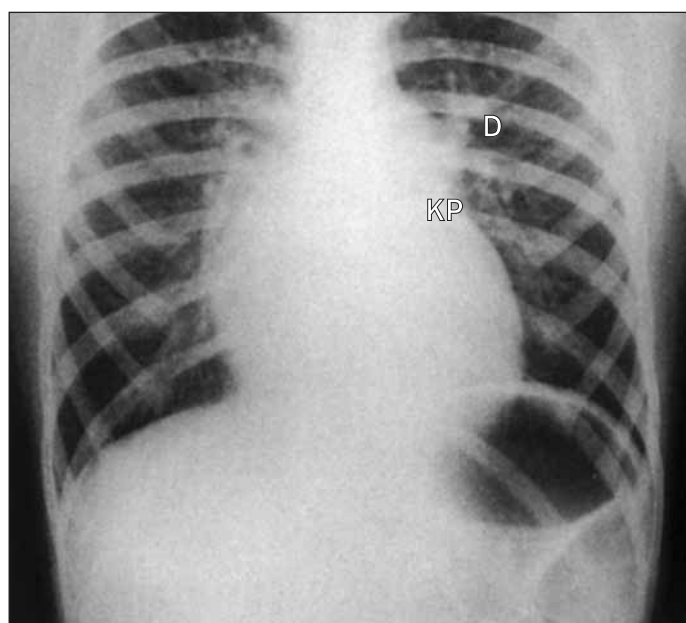
R – rozšíření centrální plicní tepny, KP – enormní kmen plicnice

Kvalita arteriálního pulzu je u defektu septa síňi obvykle normální, pokud není přítomna přídatná trikuspidální regurgitace. Přítomen může být hyperdynamický impulz hrotu u levého okraje sternu vlivem zvýšeného systolického objemu pravé komory, avšak u starších pacientů může chybět.

### Vyšetření

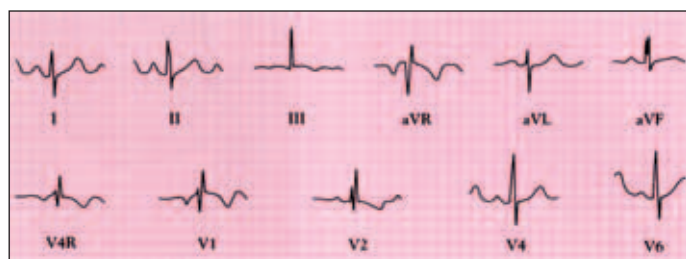
#### Radiologie

Centrální i periferní plicní cévy jsou vlivem levopřaveho zkratu dilatované pro větší průtok plicemi (*plicní pletora*) (7). Aortální knoflík je obvykle malý. U většiny dospělých vidíme zvětšení srdečního stínu jako výsledek dilatace pravé komory a síně (8). Při výrazné plicní hypertenzi

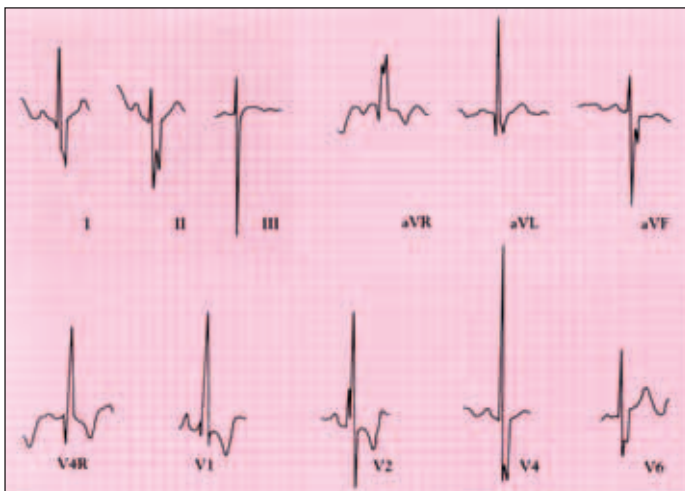


12. Skiagram defektu septa síňi typ ostium primum s mitrální regurgitací: mírně rozšířený srdeční stín, prominující kmen plicnice – dilatace cév v horní zóně

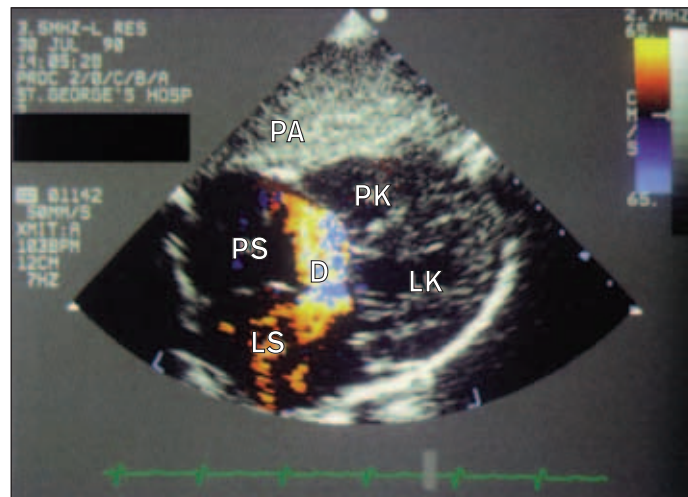
KP – prominující kmen plicnice, D – dilatace cév v horní zóně



13. Elektrokardiogram pacienta s defektem septa síňi typu ostium secundum ukazuje sinusový rytmus, deviaci osy doprava, komplexy rsR' od V4R do V4 vlivem nekompletní blokády pravého raménka.

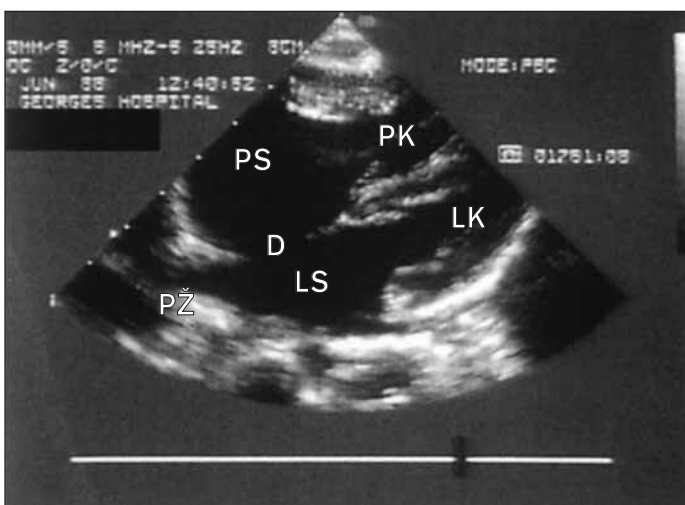


14. Elektrokardiogram pacienta s defektem septa síní typu ostium primum ukazuje deviaci osy doleva a blokádu pravého raménka.



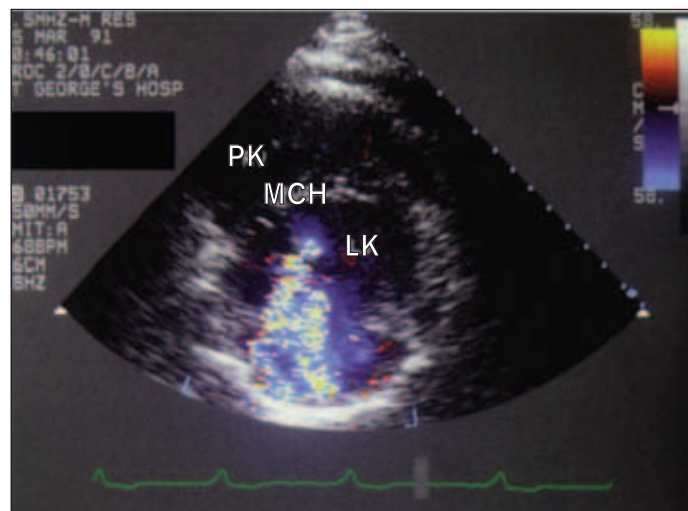
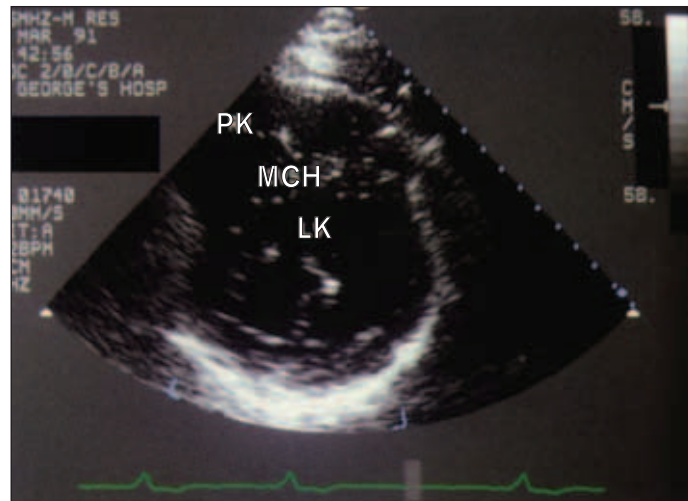
16. Subkostální 2D-pohled u dítěte s defektem septa síní typu ostium primum. Defekt sahá doprava dolů k atrioventrikulárním chlopním a normální „schodek“ mezi úponovými body trikuspidální a mitrální chlopně chybí. Barevná dopplerovská echokardiografie ukazuje levoprávní zkrat.

PS – pravá síň, PK – pravá komora, D – defekt, LS – levá síň, LK – levá komora



15. Subkostální 2D-pohled u dítěte s defektem septa síní typu ostium secundum. Je trvalý výpadek echosignálu ve střední oblasti síňového septa (defekt v místě fossa ovalis). Pravé srdeční oddíly jsou zvětšené a plicní žíly prominují.

PŽ – pravá žíla, PS – pravá síň, PK – pravá komora, D – defekt, LS – levá síň, LK – levá komora



17. (a) Parasternální pohled v krátké ose ukazuje rozštěp předního listu mitrální chlopně, který je normálně přítomen u defektu typu ostium primum. (b) Barevná dopplerovská echokardiografie znázornila přidruženou mitrální regurgitaci.

PK – pravá komora, LK – levá komora, MCH – mitrální chlopeč

jsou všechny tyto změny zřetelnější (9). Objeví-li se Eisenmengerova reakce, centrální plicní tepny se velmi rozšíří a distální tepny mají kalibr zmenšený (10). Můžeme najít kalcifikace v plicní tepně. Přítomnost částečné anomální plicní drenáže může být prokázána anomálními žilami ležícími v abnormální anatomické pozici (11). I když skiagram u defektu typu ostium primum nemusí být rozeznatelný od ostium secundum, cévní dilatace v horní zóně a zvětšení levé síně mohou být zřetelné vlivem mitrální regurgitace (12).

### Elektrokardiogram

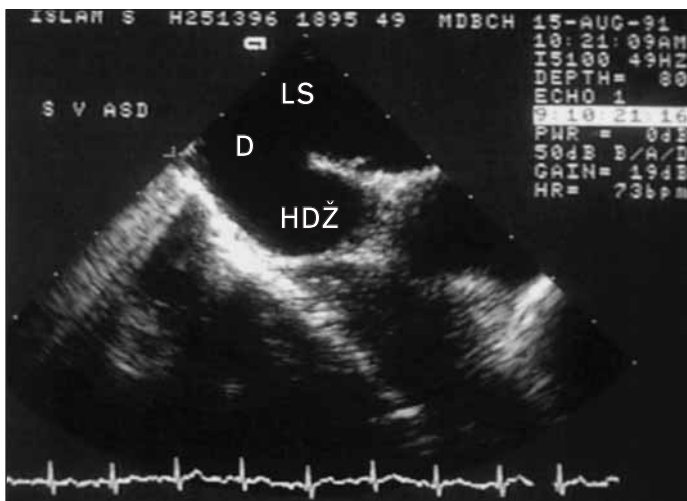
Typický EKG u defektu II. typu ukazuje normální osu QRS s neúplným nebo úplným blokem pravého raménka (13).

Při vysoké plicní hypertenzi může být zřetelná hypertrofie pravé komory. Deviace osy doleva na EKG upozorňuje na typ ostium primum (14).

### Echokardiografie

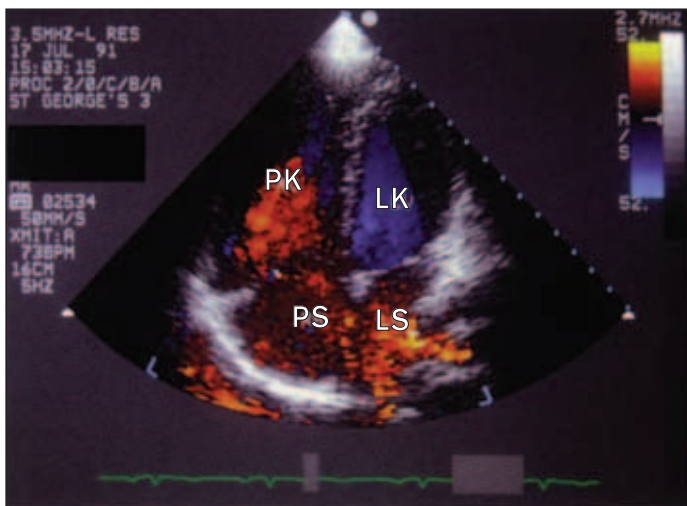
Téměř všechny případy defektu septa síní u dětí jsou rozpoznatelné echokardiografií a dopplerovským vyšetřením. Pro zázornění je nejlepší subkostální 4dutinový pohled. Ostium secundum leží uvnitř fossa ovalis a je nahoře a dole vázáno atriální septální tkání. Atrioventrikulární septum je nepoškozené, odděleno od úchytu mitrálních a trikuspidálních cípů chlopní (15). Naopak u defektu typu ostium primum se





18. Transezofageální obraz ukazuje defekt septa síňi typu sinus venosus přímo na vrcholu síňové přepážky v místě vstupu horní duté žíly. Protože tato oblast nemůže být běžně znázorněna transtorakálně (s výjimkou dětí), mohou být takové defekty zobrazeny pouze transezofageální technikou.

LS – levá síň, D – defekt, HDŽ – horní dutá žíla



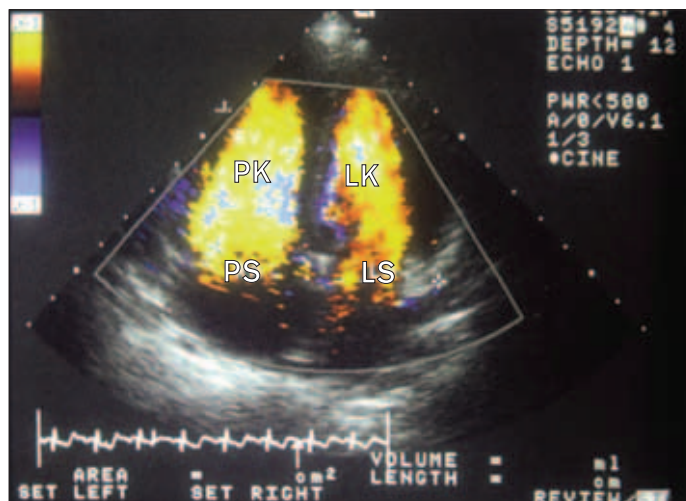19. Apikální 4dutinový 2D-pohled barevnou dopplerovskou echokardiografií na defekt typu ostium secundum. Krev může téct z dilataovaných plicních žil přes defekt přímo do pravé síňi.

PS – pravá síň, PK – pravá komora, LK – levá komora, LS – levá síň

cípy obou chlopní upínají na hřeben komorového septa ve stejné výši a normálně je přidružen rozštěp předního mitrálního cípu (16,17). Umístění defektu sinus venosus přímo na vrcholu síňové přepážky při vstupu do horní duté žíly je u starších dětí a dospělých obtížně znázornitelné při transtorakálním zobrazení, ale je pohotově dosažitelné transezofageální echokardiografií (18).

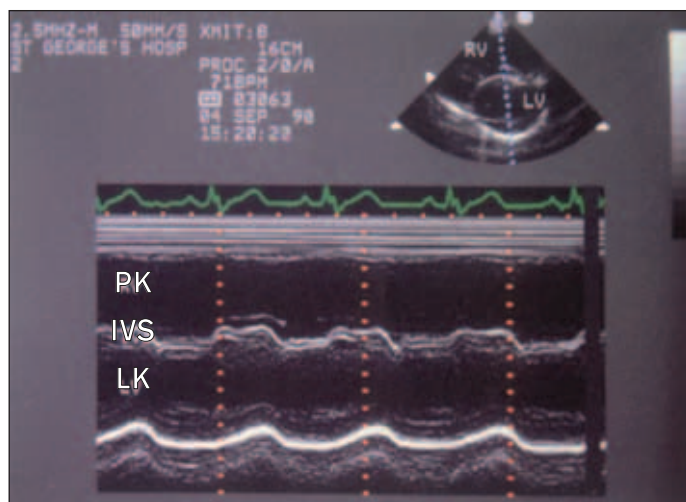
Dopplerovské vyšetření se užívá k potvrzení zkratu a ke kvantifikaci jeho objemu. Barevné dopplerovské vyšetření může ukázat průtok z rozšířených plicních žil přes defekt do trikuspidální chlopně. Kvantitativní odhad velikosti zkratu obdržíme barevnou nebo pulzní dopplerovskou echokardiografií při zjištění průtoku mitrální a trikuspidální chlopní (20).

Obrys záznamu průtoku určitou cévou spektrálním dopplerovským vyšetřením vykreslí „velocity-time integral“ čili „stroke distance“. Jeho součinem s plochou příčného řezu cévou dostaneme volumetrický průtok. Tato technika může být užita v aortě ke změření systémového průtoku Qs a v kmeni plicní tepny ke změření průtoku Qp. Tak může být určen poměr plicní/systémový průtok (Qp/Qs). Metodu lze použít



20. Apikální 4dutinový 2D-pohled na defekt typu ostium secundum barevnou dopplerovskou echokardiografií. Přítomnost zkratu zdůrazňuje větší intenzita barevného signálu, způsobená vyšší rychlostí toku v pravých srdečních oddílech.

PS – pravá síň, PK – pravá komora, LK – levá komora, LS – levá síň



21. Záznam M-modu u pacienta s defektem septa síňi ukazuje zvětšenou pravou komoru a obrácený/reverzní („paradoxní“) pohyb přepážky značící objemové přetížení pravé komory.

u všech síňových a komorových septálních defektů s výjimkou významné přidružené aortální nebo pulmonální regurgitace.

Při významném levopřevládání způsobuje objemová zátěž hyperdynamickou kontrakci pravé komory, která vede k obrácenému/reverznímu nebo „A“ paradoxnímu pohybu mezikomorového septa na záznamu M-modem (21). Nicméně v případech vysoké plicní cévní rezistence dochází k reverzi zkratu a popsané dopplerovské známky jsou oslabeny nebo chybí. V takových případech je znehodnocena též injekce mikrobublinového kontrastu, neboť ukáže pravolevou složku zkratu (22).

### Nukleární techniky

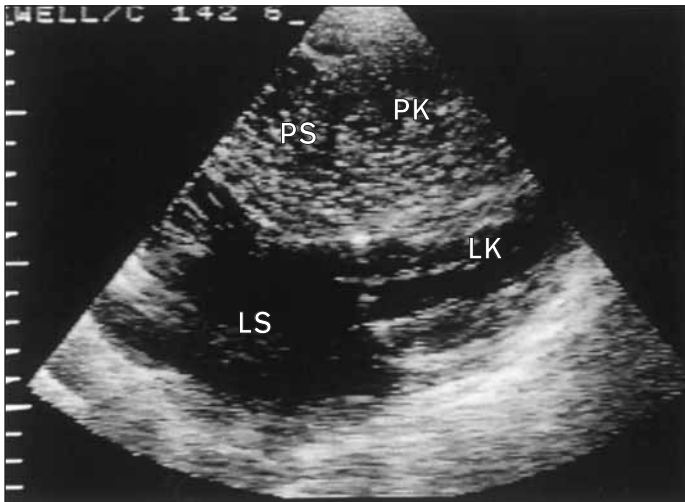
Mohou znázornit přítomnost, lokalizaci a velikost levopřevládání. V klinické praxi se však nepoužívají.

### Zobrazení magnetickou rezonancí (MRI)

Může být použita k přesnému ohraničení lokalizace a anatomického tvaru defektu septa síňi (23,24). Může být provedeno zjištění Qp/Qs, které je rychlé a velmi přesné (25).

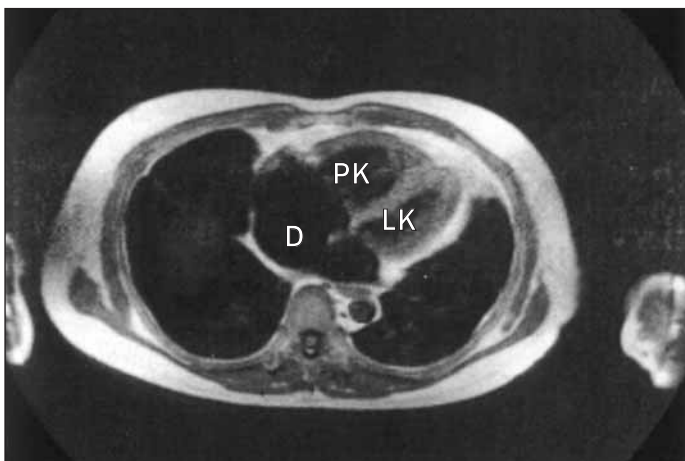
### Srdeční katetrizace a angiografie

Určuje velikost zkratu a jeho směr. Mohou být změřeny hodnoty plicního tepenného tlaku a plicní vaskulární rezistence.



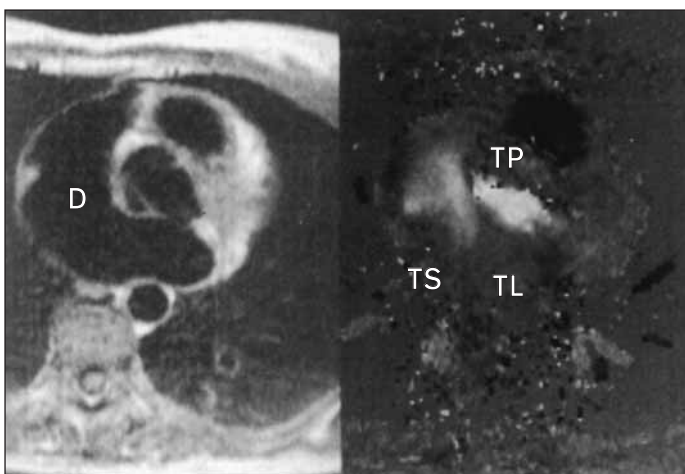
22. Subkostální 2D-pohled ukazuje bublinkový kontrast u pacienta s defektem typu ostium secundum. Kontrastní látka byla vstříknuta do pažní žíly a mrak mikrobublinek vidíme v pravých srdečních oddílech. Vidíme též efekt vymytí „negativního kontrastu“ ze zkratování nektrastní krve defektem zleva doprava. Malý zkrat zprava doleva je znázorněn několika bublinkami v levých oddílech.

LS – levá síň, PS – pravá síň, PK – pravá komora, LK – levá komora



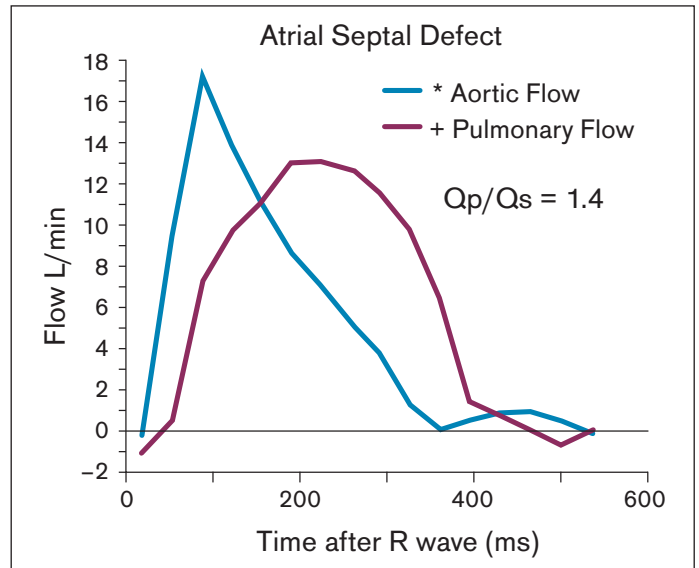
23. Obraz MR-spin echa v transaxiální rovině ukazuje defekt septa síň.

D – defekt, PK – pravá komora, LK – levá komora

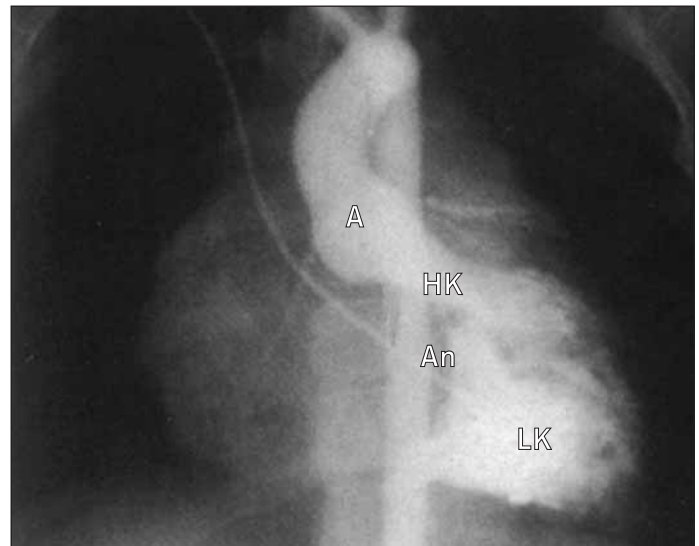


24. MRI defektu septa síň. Levý panel spin echa v transaxiální rovině ukazuje defekt (D). Pravý panel ukazuje v téže rovině rychlostní mapu, která jasně zobrazuje tok defektem.

D – defekt, TS – tok z LS do PS, TP – výtokový trakt PK, TL – výtokový trakt LK



25. Nezávislým změřením toků v aortě a plicní tepně může být vypočítán poměr plicního/systémového průtoku.



26. Angiogram levé komory v předozadní projekci u defektu typu ostium primum ukazuje deformitu „husího krku“.

HK – „husí krk“, A – aorta, An – anulus mitrální chlopně, LK – levá komora

Lze prokázat přítomné anomální plicní venózní drenáže. U ostium primum odhalí angiografie levé komory charakteristické abnormality ve výtokovém traktu levé komory. Jde o deformitu zvanou „goose-neck“ (husí krk) vlivem abnormální polohy mitrální chlopně (26).

### Základy léčení

Katérový nebo chirurgický uzávěr defektů je obvykle použit u mladých pacientů s větším defektem. Stále nemáme informace, zda uzávěr defektu v dětství změní normální přirozený průběh nemoci (síňových arytmií a srdečního selhání), které vznikají v 5. a 6. dekádě života. Uzávěr defektu poprvé objeveného v dospělosti přirozený průběh (kromě prevence paradoxních embolizací) téměř jistě nezmění. Jedinou účinnou metodou léčby u pacientů s Eisenmengerovým syndromem je transplantace srdce a plic.

**Příště: Defekt septa komor**