

***Onychocola canadensis*: prvé izoláty z onychomykóz na Slovensku**

Volleková A.^{1,2}, Lisalová M.²

¹Katedra dermatovenerológie FZŠŠ Slovenskej zdravotníckej univerzity, Bratislava

²Mykologické oddelenie HPL s.r.o., Bratislava

Súhrn

Onychomykózy na dolných končatinách patria medzi najčastejšie povrchové mykózy. Spektrum pôvodcov, najmä non-dermatofytov, je široké a pestré.

Počas 14 mesiacov (marec 2007 až apríl 2008) sa podarilo u štyroch pacientov mikroskopicky a kultivačne potvrdiť a zdokumentovať ako vyvolávateľa onychomykózy zriedkavo sa vyskytujúci druh *Onychocola canadensis* Sigler 1990. Na území Slovenska ide o prvé nálezy tejto mikromycéty. Autorky prezentujú skúsenosti s identifikáciou pomaly rastúcich, artrokonidiá produkujúcich izolátov.

Kľúčové slová: *Onychocola canadensis* – morfológia kolónii – mikroskopická morfológia – onychomykózy.

Summary

Volleková A., Lisalová M.: *Onychocola canadensis*: First Isolates from Onychomycoses in Slovakia

Toenail onychomycoses are among the most common human superficial mycoses. The species spectrum of the causative agents, mainly nondermatophytes, is broad and varied.

During 14 months (March 2007 to April 2008), *Onychocola canadensis* Sigler 1990, an uncommon nondermatophyte, was identified microscopically and by culture as the causative agent of nail infection in four patients. It is the first report of this species in the Slovak Republic. The experience gained with the identification of this uncommon, slow-growing arthroconidial fungus is presented.

Key words: *Onychocola canadensis* – colony morphology – micromorphology – onychomycoses.

Keď v r. 1990 Sigler a Congly [15] zaznačili prvé tri prípady autochtónnej onychomykózy spôsobené neznámou mikromycétou, podľa krajiny nálezu ju nazvali *Onychocola canadensis*. Hoci nové infekcie a objav teleomorfného štádia *Arachnomyces nodosetosus* Sigler et Abbott 1994 naznačovali, že huba sa vyskytuje typicky v Kanade, v rovnakom čase títo autori identifikovali izoláty *O. canadensis* pochádzajúce z autochtónneho prípadu onychomykózy na Novom Zélande [15]. Už v r. 1997 boli prvé infekcie zistené v Európe [2,3,11], ale podľa počtu publikovaných prípadov sa mykózy nechtov a kože nôh, spôsobené *O. canadensis*, vyskytujú mimoriadne zriedkavo [1,4,5,12,13,14,18,19].

V marci 2007 sme *O. canadensis* potvrdili v nechtoch na dolných končatinách u prvého pacienta v Slovenskej republike, a počas nasledujúceho roka (do apríla 2008) u ďalších troch

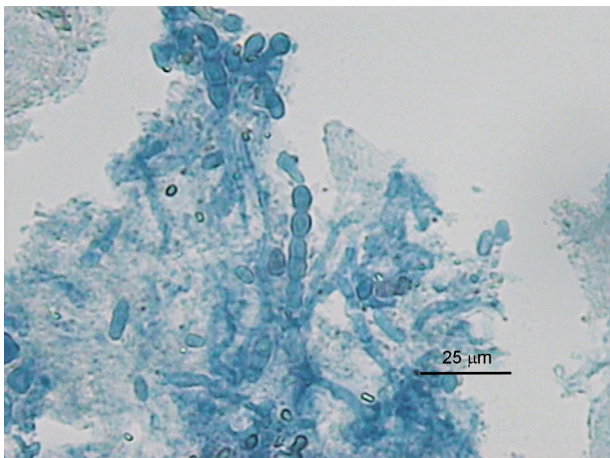
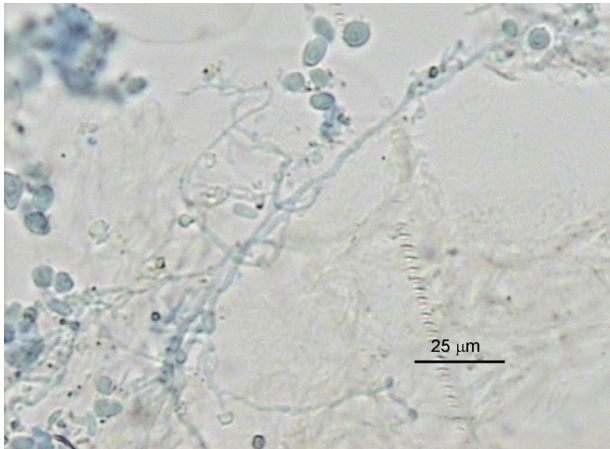osôb. V príspevku prezentujeme naše skúsenosti s identifikáciou tohto zriedkavého pôvodcu onychomykózy.

Materiál a metódy

Pacienti pochádzali z rôznych častí Slovenska:

3 ženy (vek 47, 52 a 61 rokov) a 54-ročný muž s niekoľko mesiacov až desiatky rokov trvajúcimi zmenami na nechtoch nôh (distolaterálna onychomykóza na palcoch alebo totálne postihnutie všetkých nechtov na oboch nohách). Vzorky (podnechtový drobný až prachovitý keratín) z chorobne zmenených častí nechtov brali a zaslali na mykologické vyšetrenie ošetrojúci lekári.

Vzorky nechtov všetkých pacientov sme rutinne vyšetrili mikroskopicky v preparátoch prejasňovaných 20% KOH s Parker black ink ihneď po ich doručení. Kultivácia nechtovej drviny bola realizovaná na dvoch štandardných médiách



Obr. 1 a, b. Mikroskopické nálezy v nechtoch pacientov (preparáty v KOH s Parker black ink); a) tenšia rozvetvená hýfa a oválne arthroconidia, b) širšie polámané hýfy, arthroconidia jednotlivito a v retiazkach (foto A.V.)

Fig. 1 a, b. Microscopy nail findings (potassium hydroxide and Parker black ink mounts); a) thin-walled hyphal branches and oval arthroconidia, b) thicker-walled hyphal fragments, single arthroconidia and arthroconidial chains (photo A.V.)

(šikmý Sabouraudov agar Merck s 0,01 % chloramfenikolu „SAB“, a agar s 0,04 % aktidionu / cykloheximidu, Oxoid), najmenej po 20 inokúl z každej vzorky, inkubácia 5 týždňov pri teplote 25 ± 1 °C v chladenom termostate.

V prípade rastu neznámych kultúr húb sme opakovali mikroskopické vyšetrenie pôvodnej vzorky a požiadali sme ošetrojúceho lekára o zaslanie nových vzoriek na potvrdenie pôvodu onychomykózy. Podarilo sa to u 2 pacientov – avšak až po alebo počas liečby.

Štúdium izolátov neznámej mikromycéty. Vzhľad, farbu, rýchlosť rastu, veľkosť kolónií, primo- a sub-kultúr, sme sledovali v týždňových intervaloch počas 2 mesiacov pri raste na agaroch s aktidionom a bez aktidionu. Porovnali sme mikromorfológiu izolátov v rôznych časových intervaloch v preparátoch z kolónií (laktofenol s metylovou modrou) a v mikrokultúrach na troch médiách (Sabouraudov agar „SAB“, corn meal agar BBL „CMA“, a 2% vodný agar [3]. Overili sme ich rast pri 37 °C, ako aj schopnosť štípiť močovinu (Christensen urea agar HiMedia, 25 °C, 14 dní) [10]. Diskovou metódou sme orientačne určili citlivosť izolátov na 6 azolových a 3 polyénové antimykotiká - postup podľa [21], pri dvoch inkubačných teplotách (37 °C a 25 °C).

Výsledky mykologického vyšetrenia nechtov

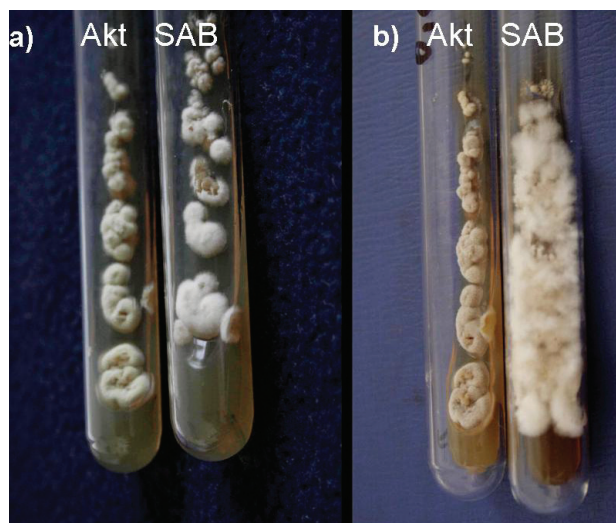
Vzorky nechtov troch pacientiek pri mikroskopickom vyšetrení obsahovali zhluky oválnych a súdkovitých hyalinných až žltohnedo zafarbených arthrokonidií (niektoré boli usporiadané aj do retiazok), a dlhé alebo polámané septované, vetvené hyalinné hýfy, rôznej šírky - tenšie, „normálne“ i nerovnako zhrubnuté (obr. 1 a, b). Zhodné hubové elementy sme potvrdili aj pri opakovanej mikroskopii tej istej vzorky. Po 2 týždňoch na agare bez aktidionu, aj s aktidionom, začali rásť z inokulovaných častí nechtov drobné biele až bielo-žlté kolónie neznámej mikromycéty, od dvoch pacientiek masívne, od tretej z polovice inokúl. Mykologické vyšetrenie sme opakovali u jednej pacientky, žiaľ, až po 3-mesačnej liečbe terbinafinom (250 mg/deň): kultivačne – pôdy ostali sterilné, mikroskopicky – naďalej prítomné hýfy.

U 54-ročného muža, ktorý mal desiatky rokov trvajúce zmeny na nechtoch nôh, sme mikroskopicky našli ojedinelé hnedé arthrokonidia až pri opakovanom vyšetrení, realizovanom po 2 mesiacoch podávania p.o. terbinafinu. Napriek liečbe vyrástli rovnaké kolónie ako z prvej vzorky, a dokonca z väčšieho počtu inokúl.

Nijaké dermatofyty zo vzoriek nechtov týchto pacientov nevyrástli.

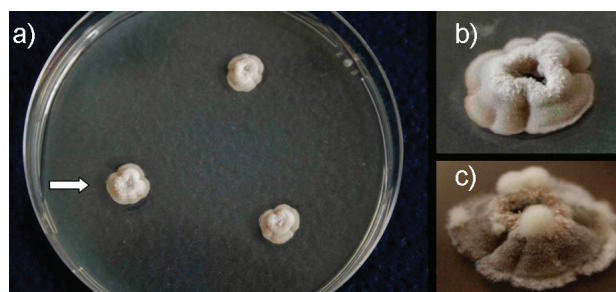Morfológia izolátov

Pomaly rastúce kolónie neznámej mikromycéty na oboch kultivačných médiách (v skúmavkách) po 2 týždňoch pri 25 °C dosahovali 1-2 mm, po 3-4 týždňoch 2-7 mm, po 5-6 týždňoch 3-12 mm v priemere. Aktidion neobmedzil ich rast do plochy ale skôr rast vzdušného mycélia kolónií. Vzhľad kolónií sa s vekom menil: mladé – biele „vatovitejšie“ na SAB agare, bielo-žlté „zamatové“ na agare s aktidionom, polguľovite alebo kónicky vypuklé, 1-2,5 mm vysoké, spodná strana spočiatku bez pigmentu, neskôr od centra béžová. Po 4-6 týždňoch sa sfarbovali béžovo alebo žlto-sivo, spodná strana s hnedým až hnedo-sivým nedifundujúcim pigmentom (obr. 2 a,b). Subkultúry v Petriho miskách rástli rýchlejšie (8-18 mm/21 dní, po dvoch-troch mesiacoch dosahovali maximálne 15-23 mm v priemere). Kolónie, v centrálnej vyvýšenej časti mierne plstnaté, mali nižšiu zamatovú marginálnu zónu a krátko vláknitý laločnatý okraj. Staré kolónie radiálne i nepravidelne vrásnené, preliačené, praskajúce (vrátane agaru) v centre alebo i v okrajovej zóne, často s chumáčmi sekundárneho bieleho mycélia (obr. 3 a,b,c).



Obr. 2 a, b. *Onychocola canadensis*, primokultúry, masívne rastúce z nechtov pacientky (Akt = agar s aktidionom, SAB = Sabouraudov agar, 25 °C); a) po 4 týždňoch, b) po 11 týždňoch (foto Ing. K. Furdíková)

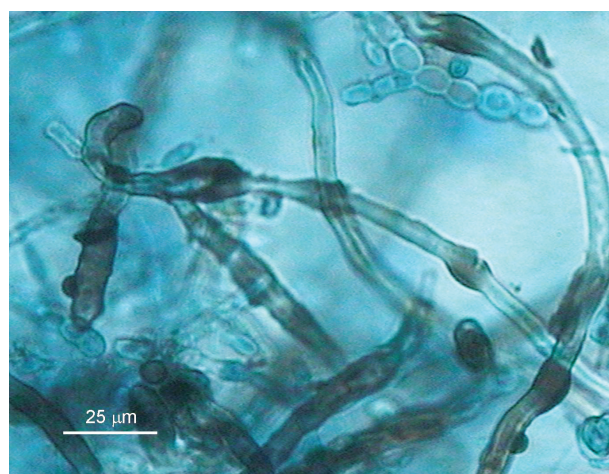
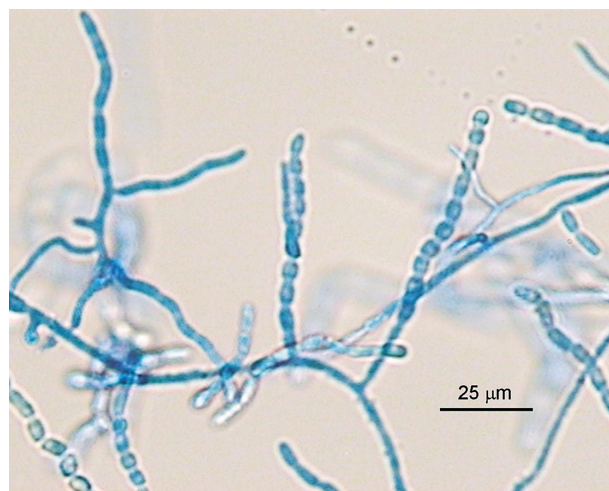
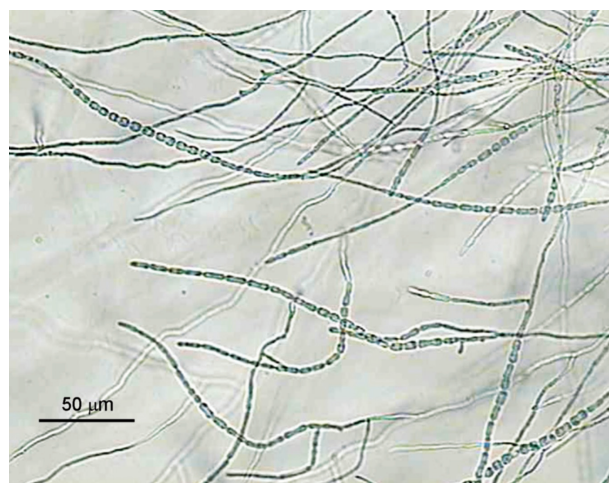
Fig. 2 a, b. *Onychocola canadensis*, primocultures, massive growth of the agent from nail specimens (Akt = actidion agar, SAB = Sabouraud agar, 25 °C); a) after 4 weeks b) after 11 weeks (photo K. Furdíková)



Obr. 3 a, b, c. *Onychocola canadensis*, subkultúry (Sabouraudov agar, 25 °C); a) 3-týždňové, priemer kolónií 8-10 mm, b) 5-týždňová kolónia, detail, skutočná veľkosť 12 mm, c) zhodná 10-týždňová kolónia, detail, priemer 21 mm (foto Ing. K. Furdíková)

Fig. 3 a, b, c. *Onychocola canadensis*, subcultures (Sabouraud agar, 25 °C); a) 3-week colonies, 8-10 mm in diameter, b) a 5-week colony, detail, 12 mm in diameter, c) the same colony at 10 weeks, detail, 21 mm in diameter (photo K. Furdíková)

Mikromorfológia: preparáty v laktofenole pripravené z 2-týždňových izolátov a rovnako staré mikrokultúry na SAB agare obsahovali iba hyalínne septované hýfy. Na nutrične chudobných médiách (vodný a corn meal agar) už 7-dňové mikrokultúry začali produkovať vetvené „toruloidné“ hýfy, ktoré sa následne menili na dlhé koherentné retiazky súdkovitých arthrokonidií. Tie boli 1- až 2-bunkové, s hladkým povrchom, hyalinné, veľkosťou 3-4(-5)×5-7 (-12) μm, a tvarom podobné ako arthrokonidiá prítomné v nechtoch. V 4-týždňových a starších kultúrach sme nachádzali aj širšie, hrubostenné



Obr. 4 a, b, c. *Onychocola canadensis*, mikroskopická morfológia; a) hýfy a dlhé retiazky súdkovitých arthrokonidií (mikrokultúra, vodný agar, 10 dní, 25 °C), b) dtto, 2-3-týždňová kultúra, preparát v laktofenole s metylovou modrou, c) retiazky 1- a 2-bunkových arthrokonidií a hnedé „nodózne“ hýfy (preparát v laktofenole zo starej kultúry na SAB agare) (foto A.V.)

Fig. 4 a, b, c. *Onychocola canadensis*, micromorphology; a) hyphae and long chains of barrel-shaped arthroconidia (microculture, aqueous agar, 10 days, 25 °C), b) see a), 2-3-week culture, methylene blue-lactophenol mount, c) chains of single- and double-cell arthroconidia and brown nodular hyphae (lactophenol mount from previous Sabouraud agar culture) (photo A.V.)

hnedé hýfy s nodulami melanoidného pigmentu na povrchu („nodózne hýfy“), niektoré sa v terminálnej časti špirálovite stáčali (obr. 4 a,b,c).

Iné znaky: Kultúry huby rástli pri 37 °C pomalšie než pri 25 °C. Izoláty produkovali ureázu (pri 25 °C za 10 až ≥14 dní) a tolerovali cykloheximid v médiu.

Identifikácia izolátov.

Na základe vyššie uvedených morfológických a iných znakov sme pomaly rastúce artrokonídiové izoláty identifikovali ako *Onychocola canadensis* Sigler 1990 [10, 16], anamorfné štádium askomycéty *Arachnomyces nodosetosus* Sigler et Abbott 1994 [15]. Druh bol v r. 2002 spolu s inými zástupcami tohto rodu zaradený do novo vytvoreného radu Arachnomycetales a čeľade Arachnomycetaceae [6].

Antifungálna citlivosť izolátov (disková)

Rast inokula pri 37 °C bol slabý, pomalý a pri uvedenej teplote testy neboli hodnotiteľné ani po 8 dňoch - pokusy sme preto anulovali. Pri teplote 25 °C bol nárast inokula zreteľný po 4-5 dňoch inkubácie na kontrolnej aj na testovacích platniach, a v tejto dobe sme vykonali meranie inhibičných zón (IZ). Všetky kmene boli citlivé na ketokonazol, mikonazol, klotrimazol, ekonazol a pimaricin (priemer IZ >40 mm), inhibičné zóny ostali čisté a rovnako veľké niekoľko dní po hodnotení IZ. Izoláty od všetkých pacientov sa naproti tomu javili rezistentné voči flukonazolu a itrakonazolu. Dva kmene vykazovali po 5 dňoch odolnosť aj voči amfotericínu B a nystatinu, no po predĺžení inkubačnej doby rástli až k diskom kolónie všetkých štyroch kmeňov.

Výsledky testov citlivosti pomaly rastúcich izolátov *O. canadensis* považujeme za orientačné, nakoľko počas dlhšej inkubácie existuje riziko zníženia stability antimykotika – napr. amfotericínu B. (Pozn. disky s terbinafinom nie sú dostupné, ciklopiroxolamin sme netestovali).

Diskusia

I keď je *O. canadensis* známa od r. 1990, doteraz bolo opísaných do 50 prípadov humánnych infekcií [1-5,9,11-16,18,19], dá sa však predpokladať, že niektoré ďalšie zverejnené neboli. *O. canadensis* bola zaznačená prevažne ako pôvodca onychomykóz na nohách. Niekedy sa u pacienta pridružuje interdigitálna, plantárna, a výnimočne palmárna mykóza [3,4,16], a klinické prejavy imitujú epidermofýciu (tinea). Onychomykózy *O. canadensis* boli podľa niektorých autorov častejšie u žien, podľa iných

u mužov, s prevahou u seniorov (70-97-ročných) s poruchami periférnej cirkulácie a rôznymi chronickými chorobami („onychomykózy starých ľudí“) [3,16,19]. U mladších, medzi ktorých patrili i naši pacienti, boli zaznačené zriedkavejšie. Viacerí pred vznikom infekcie prišli do kontaktu so zeminou, rastlinami, u iných sa táto súvislosť nepotvrdila. *O. canadensis* bola doteraz izolovaná iba z humánnych kožných vzoriek v miernom klimatickom pásme, a na objavenie habitatu v prírode ešte čaká [3,9,16].

V posledných rokoch boli opísané nové druhy rodu *Onychocola* príp. ich teleomorfy *Arachnomyces* (*A./O. gracilis*, *A./O. glareosus*, *A./O. kanei*, *A. minimus*, *O. sclerotica*) a prinajmenej jeden z nich - *O. kanei* – ako pôvodca onychomykózy. Druhy rodu *Arachnomyces* sú hetero- alebo homotalické; askomatá (kleistotécia s typickými hnedými, v terminálnej časti stočenými setae), obsahujúce rozpadavé 8-spórové asky, sú produkované až po niekoľkých mesiacoch na prírodných substrátoch [6,7,8]. Izoláty z biologických vzoriek sú konídiové formy (anamorfy).

Pri zbežnej makroskopicknej (rutinnej) prehliadke, bez podrobného overenia mikromorfológie, by mladé asi 2-týždňové kolónie *O. canadensis* mohli byť zamenené s *Trichophyton verrucosum* či „atypickým“ *T. rubrum* (napr. rastúcim na kyslom médiu). Navyše, *O. canadensis* tieto dermatofyty pripomína aj rezistenciou voči aktidionu, a iné zasa produkciou ureázy. Podľa objaviteľov *O. canadensis* asimiluje 12 rôznych karbohydrátov a KNO₃, hydrolyzuje kazeín a tyrozín, ale nie xantín a hypoxantín, je citlivá na benomyl a neperforuje vlasy *in vitro* [16], tieto testy sme však neoverovali.

Výrazným znakom *O. canadensis* je **pomalý rast** kolónií, v porovnaní nielen s non-dermatofytmi ale i s väčšinou dermatofytov. Kolónie vyrástli rovnako veľké na médiu obsahujúcom aktidion, i na agare bez neho, pri teplote 37 °C bol rast pomalší, obmedzený.

Mladé (malé) kolónie obsahovali iba hyalinné hýfy, čím pripomínali *T. rubrum*. Pre *O. canadensis* typické **dlhé retiazky súdkovitých artrokonídií** boli produkované na SAB asi po 3-týždňoch, no rýchlejšie a hojne na nutrične chudobných médiách. To je v zhode s pozorovaniami objaviteľov druhu: „*O.c.* nemá špecifické požiadavky na živiny, ale lepšie rastie (a sporuluje) na médiách bez sacharidov“ [16]. V starších kultúrach sme ako výrazný znak zaznačili aj spontánnu tvorbu širších hnedých „**nodóznych hýf**“ [6,7]: na niektorých bola voľne stočená terminálna časť. V dobe tvorby týchto hýf sa zintenzívnila pigmentácia kolónií na žltó-hnedasto-sivé, a hnedla spodná strana. Až v tomto

období boli kultúry dostatočne „zrelé“ na identifikáciu.

Mikroskopicky treba kultúry *O. canadensis* odlišiť od iných artrokonídiá produkujúcich mikromycét, napr. *Scytalidium dimidiatum* (*Natrassia mangiferae*) (rastie veľmi rýchlo, vyskytuje sa v tropických oblastiach), *Arthrographis kalrae* (termálne dimorfný druh, kolónie ostávajú svetlé, sú väčšie, rozšírenie celosvetové), ale tiež od *Onychocola kanei* a iných druhov tohto rodu (rastú pomaly, konídiácia pripomína chryso-spóriové štádium *Aphanoascus*, doteraz raritné) [7,8,10] a i.

Na rozdiel od dermatofytov, ktoré sú (považované za) univerzálne citlivé na antimykotiká určené na liečbu dermatofytóz, mnohé non-dermatofyty vykazujú in vitro rezistenciu voči viacerým antifungálnym látkam. Kmene *O. canadensis* Siglera a Conglyho boli citlivé na „obvyklé antimykotiká“ [16], s čím ale nesúhlasia zistenia iných. Izoláty od rôznych pacientov boli rezistentné proti grizeofulvinu (MIC >50 mg/liter), ciklopiroxolaminu (MIC >20 mg/L), znížene citlivé na ketokonazol (5 mg/L), citlivé na amorolfín (MIC 0,1-1,0 mg/L) a na terbinafín (0,8-1,0 mg/L) [3]. Naše orientačné testy potvrdili rezistenciu *O. canadensis* voči flukonazolu a itrakonazolu, ale i voči niektorým polyénom, a relatívne dobrú citlivosť na ketokonazol a topické azoly – tie však sú prakticky nepoužiteľné na liečbu mykóz nechtov na nohách. Tento fakt môže byť spoluzodpovedný za rozdielne výsledky (úspech, zlyhanie) liečby onychomykóz spôsobených *O. canadensis* [4,13,15].

Rovnako ako izoláciu iných non-dermatofytov aj nález *O. canadensis* ako pôvodcu onychomykózy je nutné potvrdiť opakovaným mykologickým vyšetrením nových vzoriek pacienta (časový odstup 1 a viac týždňov, neliečený pacient, kultivačne bez prítomnosti dermatofyta) [17]. Jednorazová izolácia ojedinelých kolónií onychokoly z dystroficky zmenených nechtov je považovaná za nevýznamnú, najmä ak sa mikroskopickým vyšetrením nechtov nepodarí potvrdiť relevantné hubové elementy [15]. Vzorky nechtov našich troch pacientiek obsahovali početné zhľuky typických artrokonídií a hýf. U dvoch sa nález potvrdil masívnym, u zvyšných pacientov stredne masívnym rastom onychokoly, v jednom prípade sme hubu izolovali opakovane aj napriek začatej liečbe (terbinafín p.o.). Z dôvodu pomalého rastu kolónií, oneskorenej tvorby typických morfológických štruktúr, a aby bolo možné urobiť presný diagnostický záver, odporúča sa dobu kultivácie predĺžiť na 4 týždne [16].

I keď vyššie uvedené izoláty *O. canadensis* z nechtov štyroch pacientov označujeme za prvé

diagnostikované na Slovensku, nedá sa vylúčiť, že huba bola už v minulosti izolovaná na našom alebo na iných pracoviskách klinickej mykológie (najmenej jeden podobný nález sme riešili pred rokmi, bez foto-dokumentácie kultúr a pacienta). S týmto pôvodcom onychomykóz (dermatomykóz) treba na našom území rátať i naďalej.

Literatúra

1. **Baeck, M., Laukes, N., Decroix, J., Surmont, I.** Onychomycosis due to *Onychocola canadensis*. *Ann Dermatol Venereol*, 2006, 133, 380-382.
2. **Campbell, C.K., Johnson, E.M., Warnock, D.W.** Nail infection caused by *Onychocola canadensis*: report of the first four British cases. *J Med Vet Mycol*, 1997, 35, 423-425.
3. **Contet-Audonneau, N., Schmutz, J.-L., Basile, A.-M., Bièvre, C. de.** A new agent of onychomycosis in the elderly: *Onychocola canadensis*. *Eur J Dermatol*, 1997, 7, 115-117.
4. **Erbagci, Z., Balci, I., Erkilić, S., Zer, Y., Inci, R.** Cutaneous hyalohyphomycosis and onychomycosis caused by *Onychocola canadensis*: report of the first case from Turkey. *J Dermatol*, 2002, 29, 522-558.
5. **Fanti, F., Conti, S., Zucchi, A., Polonelli, L.** First Italian report of onychomycosis caused by *Onychocola canadensis*. *Med Mycol*, 2003, 41, 447-450.
6. **Gibas, C.F.C., Sigler, L., Summerbell, R.C., Currah, R.S.** Phylogeny of the genus *Arachnomyces* and its anamorphs and the establishment of *Arachnomyces* order in the Ascomycota. *Stud Mycol*, 2002, 47, 131-139.
7. **Gibas, C.F.C., Sigler, L., Summerbell, R.C., Hofstader, S.L.R., Gupta, A.K.** *Arachnomyces kanei* (anamorph *Onychocola kanei*) sp.nov., from human nails. *Med Mycol*, 2002, 40, 573-580.
8. **Gibas, C.F.C., Sigler, L., Currah, R.S.** Matting patterns and ITS sequences distinguish the sclerotial species *Arachnomyces glareosus* sp. nov. and *Onychocola sclerotica*. *Stud Mycol*, 2004, 50, 525-531.
9. **Gupta, A.K., Horgan-Bell, C.B., Summerbell, R.C.** Onychomycosis associated with *Onychocola canadensis*: ten case reports and a review of the literature. *J Am Acad Dermatol*, 1998, 39, 410-417.
10. **Hoog, G.S. de, Guarro, J., Gene, J., Figueras, M.J.** *Atlas of Clinical Fungi*, 2nd ed, CBS, Utrecht, The Netherlands, 2000, 1126 s. ISBN 90-70351-26-9.
11. **Koenig, H., Ball, C., Bievre, C. de.** First European cases of onychomycosis caused by *Onychocola canadensis*. *J Med Vet Mycol*, 1997, 35, 71-72.
12. **Llovo, J., Prieto, E., Vazquez, H., Muñoz, A.** Onychomycosis due to *Onychocola canadensis*: report of the first two Spanish cases. *Med Mycol*, 2002, 40, 209-212.
13. **O'Donoghue, N.B., Moore, M.K., Creamer, D.** Onychomycosis due to *Onychocola canadensis*. *Clin Exp Dermatol*, 2003, 28, 283-284.
14. **Sijs, A., Temmerman, L., van Wallegghem, L., Mareen, A.** *Onychocola canadensis*: a rare cause of onychomycosis. *Tijdschr Geenesk*, 2007, 63, 207-210.
15. **Sigler, L., Abbott, S.P., Woodgyer, A.J.** New records of nail and skin infection due to *Onychocola canadensis*

- and description of its teleomorph *Arachnomycetes nodosetosus* sp.nov. *J Med Vet Mycol*, 1994, 32, 275-285.
16. **Sigler, L., Congly, H.** Toenail infection caused by *Onychocola canadensis* gen. et sp. nov. *J Med Vet Mycol*, 1990, 28, 405-417.
 17. **Summerbell, R.C., Cooper, E., Bunn, U., Jamieson, F., Gupta, A.K.** Onychomycosis: a critical study of techniques and criteria for confirming the etiologic significance of nondermatophytes. *Med Mycol*, 2005, 43, 39-59.
 18. **Torres-Sangiao, E., Durán-Valle, M.T., Velasco-Fernández, D., Villanueva-Gonzales, R.** Distal and lateral subungual onychomycosis in a 71-year-old woman. *Enferm Infecc Microbiol Clin*, 2006, 24, 527-528.
 19. **Van Esbroeck, M., Wuytack, C., Van Looveren, K., Swinne, D.** Isolation of *Onychocola canadensis* from four cases of onychomycosis in Belgium. *Acta Clin Belg*, 2003, 58, 190-192.
 20. **Volleková, A., Lisalová, M. a spol.** Onychomykózy vyvolané *Onychocola canadensis* u prvých štyroch pacientov v Slovenskej republike. *Čs Dermatol*, (pripravené do tlače)
 21. **Anonymus:** Laboratorní diagnostika. Stanovení citlivosti mikroskopických hub k antimykotikům v podmínkách in vitro. 2006, ITESTplus s.r.o., Hradec Králové, Česká republika.

Do redakce došlo 8.8.2008

*Doc.RNDr. Anna Volleková, CSc,mim.prof.
HPL s.r.o.,
Istrijská 20
841 07 Bratislava
Slovenská republika
e-mail: vollekov@mail.t-com.sk*