

Výskyt infekce virem hepatitidy G (HGV) u pacientů léčených intravenózními imunoglobuliny v České republice

Sobotková M.¹, Bartůňková J.¹, Litzman J.², Zachová R.¹, Jílek D.³, Kryštůfková O.⁴, Němeček V.⁵, Vernerová E.¹, Šedivá A.¹

¹Ústav imunologie UK 2.LF a FN Motol, Praha

²Ústav klinické imunologie a alergologie, nemocnice u sv. Anny, Brno

³Zdravotní ústav se sídlem v Ústí nad Labem

⁴Revmatologický ústav, Praha

⁵Státní zdravotní ústav, Praha

Souhrn

V naší práci se zabýváme prevalencí výskytu viru hepatitidy G (HGV) v séru pacientů léčených intravenózními imunoglobuliny (IVIG) a hodnotíme případné důsledky plynoucí z této chronické infekce. Přestože patogenicitu viru hepatitidy G je sporná, předpokládá se, že může vyvolat jaterní postižení či lymfoproliferaci. Z našeho souboru 86 pacientů byla prokázána přítomnost HGV celkem u dvaceti (23 %). U 3 z nich (15 %), pak byla prokázána lehká elevace jaterních testů. Jeden z HGV pozitivních pacientů trpěl chronickou lymfatickou leukémií (5 %), nicméně toto onemocnění bylo diagnostikováno již před zahájením substituce IVIG. Lze uzavřít, že prevalence infekce HGV je u pacientů léčených IVIG vysoká, ale není spojena se známkami jaterní léze ani lymfoproliferace.

Klíčová slova: virus hepatitidy G – intravenózní imunoglobuliny – běžný variabilní imunodeficit, X-vázaná agamaglobulinemie – virus hepatitidy C – virus hepatitidy B.

Summary

Sobotková M., Bartůňková J., Litzman J., Zachová R., Jílek D., Kryštůfková O., Němeček V., Vernerová E., Šedivá A.: Prevalence of Hepatitis G Virus (HGV) in Intravenous Immunoglobulin Recipients in the Czech Republic

The prevalence of hepatitis G virus (HGV) in the serum of intravenous immunoglobulin (IVIG) recipients was studied and risk related to HGV positivity was considered. Although its pathogenicity is unclear, HGV is likely to cause liver disease or lymphoproliferation. Twenty (23 %) of 86 tested IVIG patients were HGV RNA positive. Of the HGV positive patients, three (15 %) showed mild elevation of liver enzymes and one (5 %) was diagnosed with chronic lymphatic leukaemia prior to the institution of IVIG replacement. It can be concluded that the HGV prevalence among IVIG recipients is high but is not associated with signs of either liver disease or lymphoproliferation.

Key words: hepatitis G virus – intravenous immunoglobulins – common variable immunodeficiency – X-linked agammaglobulinemia – hepatitis C virus – hepatitis B virus.

Virus hepatitidy G byl objeven roku 1995 dvěma laboratoři nezávisle na sobě. V tomto roce se v laboratořích Abbot, Boehringer Mannheim a Genelabs podařilo vyklonovat genetický materiál dvou virů, které byly nazvány HGV a HGBV-C. Základ pro objevení HGBV-C položil již v roce 1967 Friedrich Deinhardt, který infikoval sérem pacienta s akutní hepatitidou nejasné etiologie opice – tamarinu. Tímto pacientem byl 34 letý chicagský

chirurg s iniciálami G.B. (odtud jedno z pojmenování viru). Infekce byla přenášena parenterálně na další generaci opic, až se v roce 1995 podařilo v jejich séru prokázat 3 specifické nukleotidové sekvence – HGBV-A, HGBV-B, HGBV-C. Následně se ukázalo, že pouze HGBV-C je virem lidským. Viry HGBV-C a HGV jsou vzhledem ke značné homologii aminokyselinových sekvencí a nukleotidů považovány za dva genotypy téhož viru [4].

Virus se řadí do čeledi *flaviviridae*, stejně jako virus hepatitidy C. Jeho RNA má 9400 nukleotidů, virová partikule bývá velká asi 30–60 nm a je opouzdřena. Přenos se děje cestou parenterální, pohlavním stykem a slinami. Rovněž je zvažována transmise vertikální a přenos z matky na dítě v průběhu porodu. Inkubační doba činí pravděpodobně 30–120 dní.

Patogenicita viru je sporná a zatím nejsou jednoznačné důkazy, že by způsoboval nějakou přesně identifikovatelnou jaterní či mimojaterní chorobu. Přesto se předpokládá, že může způsobit lehkou akutní hepatitidu, chronickou hepatitidu či perzistentní infekci. Jaké buňky jsou virem infikovány, stále není jasné, ale podezření padá zejména na buňky hemopoetické a lymfoidní, především CD 4 pozitivní T lymfocyty [15]. Zvažuje se proto i možnost, že by virus mohl vyvolat lymfoproliferativní onemocnění [17].

Většina pacientů infikovaných HG V má jen leheč zvýšené hladiny aminotransferáz. Klinický a histologický obraz hepatitidy je zpravidla přítomen jen při koinfekci s dalšími hepatotropními viry. Z hlediska terapeutických možností bylo prokázáno, že při podávání interferonu alfa zpravidla dochází k vymizení HG V ze séra pacienta, nicméně krátce po ukončení terapie se hodnoty HG V RNA vrací na hodnoty před terapií [3].

Výskyt HG V v séru v běžné populaci je asi 3–10 %, ve skupinách s rizikem parenterálního přenosu je uváděno riziko více než 25 % [16].

Vzhledem k tomu, že intravenózní imunoglobuliny jsou připravovány z poolů plazmy od velkého počtu dárců, lze přítomnost HG V v těchto produktech předpokládat. V průběhu jejich výroby jsou však vkládány kroky, které mají zajistit inaktivaci virů (pasterizace, S/D – solvent/detergent, ošetření proteolytickými enzymy) [2, 6, 12].

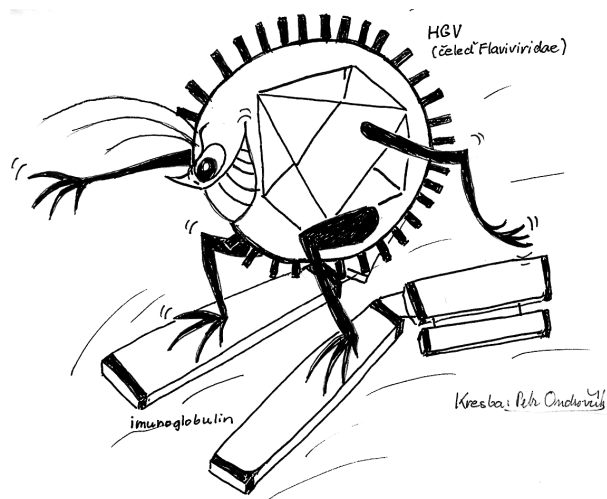
V naší studii jsme analyzovali výskyt infekce virem HG V u pacientů léčených pravidelnými infuzemi imunoglobulinů a známky jaterní léze a případné lymfoproliferace.

Metody

Soubor pacientů

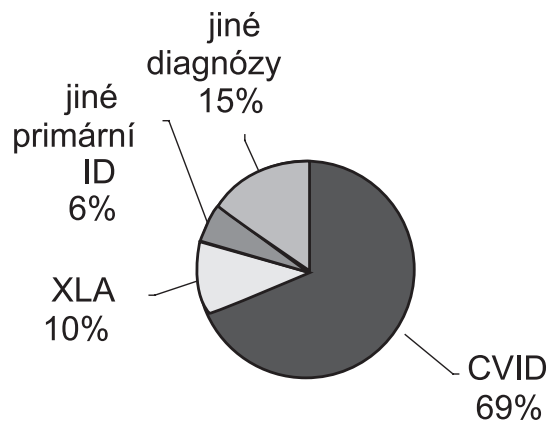
Soubor zahrnuje 86 pacientů z fakultní nemocnice Motol (22 pacientů), Revmatologického ústavu v Praze (11 pacientů), Fakultní nemocnice u sv. Anny v Brně (46 pacientů) a Zdravotního ústavu se sídlem v Ústí nad Labem (7 pacientů), vyšetřených na toto agens v letech 2002 a 2003.

Důvodem k aplikaci intravenózních imunoglobulinů (IVIG) byla ve většině případů diagnóza CVID (běžný variabilní imunodeficit). Z této indikace byly imunoglobuliny podávány 59 pacientům. Dalším důvodem k substituční léčbě byla u 9 pacientů agamaglobulinémie Brutonova typu (XLA). Pět dalších pacientů mělo jiné formy primárních imunodeficiencí: u 3 se jednalo o různé typy hypogamaglobulinémie (blíže nespecifikova-



né), v jednom případě o hyper IgM syndrom (HIMS) a dále pak 1krát syndrom Holtové-Oramův (kombinovaný imunodeficit zejména buněčného typu s projevy recidivujících infekcí a vývojové vady). U 11 dalších pacientů byly IVIG podávány z indikace sekundární protilátkové imunodeficience. Ve dvou případech se IVIG aplikovaly z imunopresivní indikace (vaskulitida – syndrom Vogt-Konayagi-Harada a 1krát jizvící pemfigoid s očním postižením).

Doba pravidelné aplikace IVIG pacientům byla od 1 do 19 let, v průměru pak asi 5,9 roku (viz graf 1).

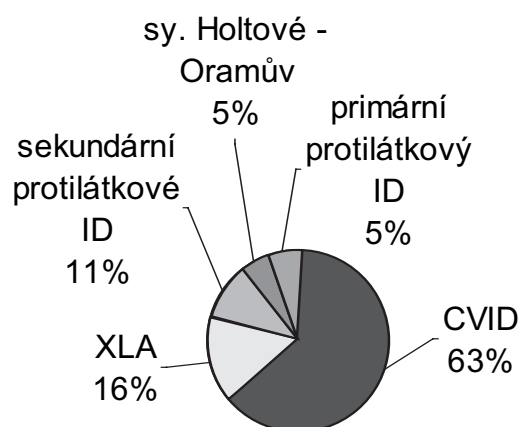


Graf 1. Zastoupení jednotlivých diagnóz v našem souboru

Fig. 1. Distribution of study patients by diagnosis

Laboratorní vyšetření

Cílem práce bylo zejména zmapovat výskyt viru hepatitidy G u pacientů na pravidelné terapii IVIG. Vyšetřili jsme jednorázově přítomnost HG V v séru pacientů. Kromě výskytu HG V jsme hodnotili i přítomnost viru hepatitidy B (HBV) a C (HCV). HG V a virus hepatitidy C (HCV) byly vzhledem k malé pravděpodobnosti protilátkové odpovědi u pacientů s imunodeficity prokazovány metodou polymerázové řetězové reakce (PCR) (SZÚ – Národní referenční laboratoř pro hepatitidy) [7]. Infekci HBV jsme hodnotili podle přítomnosti HBsAg. Znamky jaterního poškození jsme posuzovali podle aktivity aminotransferáz (AST, ALT), aktivity GMT, ALP a hladiny bilirubinu v séru. Jejich stanovení bylo prováděno při odběru krve na vyšetření HG V a jako známku jaterního poškození jsme hodnotili elevaci kteréhokoli z těchto parametrů. Anamnesticky a ze zdravotnické dokumentace jsme zjišťovali případný výskyt lymfoproliferace.



Graf 2. Zastoupení jednotlivých diagnóz u HGV pozitivních pacientů

Fig. 2. Distribution of HGV positive patients by diagnosis

Výsledky

Výskyt hepatotropních virů v séru

Virus hepatitidy G byl nalezen u 20 pacientů z námi sledovaného souboru. U žádného z nich však nebyl v séru současně prokázán HCV ani HBV. HGV pozitivita byla tedy u 23 % námi sledovaných IVIG příjemců.

Virus hepatitidy B jsme prokázali v jednom případě, kdy se však jednalo o pozitivitu již před zahájením terapie IVIG a opět se nejednalo o koinfekci s HGV ani HCV. Celkem u 75 pacientů jsme HBV neprokázali a 10 pacientů nebylo na toto agens vyšetřeno.

Virus hepatitidy C byl prokázán u jednoho pacienta, kdy byla infekce přítomna opět již před zahájením IVIG. U 79 pacientů nebyla infekce HCV prokázána a 6 nebylo na toto agens vyšetřeno.

Zastoupení HGV v séru na jednotlivých participujících pracovištích

Na naší studii spolupracovala celkem 4 pracoviště. Ze 7 vyšetřovaných pacientů z Ústí nad Labem byla HGV pozitivita prokázána u 3, tzn.

asi u 42 %. Ve skupině pacientů z Revmatologického ústavu v Praze pak byl HGV prokázán v séru 2 pacientů z 9 vyšetřených, tzn. u 22 %. Z 22 pacientů z Ústavu imunologie 2. lékařské fakulty univerzity Karlovy a fakultní nemocnice Motol se HGV vyskytl v séru 5 pacientů, což představuje asi 22 %. Pokud jde o pacienty z brněnského pracoviště, HGV byl prokázán celkem u 10 vyšetřených pacientů z celkového počtu 46. To představuje asi 21 %. Lze tedy uzavřít, že prevalence infekce HGV je prakticky na všech pracovištích shodná, v případě Ústí nad Labem je zkrácena malým počtem pacientů.

Výskyt HGV positivity u jednotlivých diagnóz

Z celkového počtu 20 HGV pozitivních pacientů probíhala substituce IVIG ve 12 případech z důvodu diagnózy CVID, 3 z nich měli diagnózu XLA a 1 jiný primární protilátkový imunodeficit. Dále byl HGV pozitivní i pacient léčený imunoglobuliny pro jizvící pemfigoid, 2 pacienti se sekundárními protilátkovými imunodeficiencemi a pacient se syndromem Holtové-Orama (viz graf 2). Je tedy zřejmé, že základní diagnóza pravděpodobně neovlivňuje vnímavost k infekci virem HGV.

Známky jaterního poškození

Vzhledem k tomu, že se u HGV předpokládá možnost vyvolat u svých nosičů různý typ jaterního poškození, byla dalším sledovaným parametrem tato eventualita. Elevace jaterních testů byla zachycena u 21 pacientů. Z toho u 3 pacientů byl v séru prokázán HGV a u jednoho HCV. Celkem 17 pacientů tedy jeví známky jaterního poškození, které však nesouviselo s infekcí HGV, HBV ani HCV.

Výskyt lymfoproliferací u pacientů s HGV

Vzhledem k výše uváděné suspekci na to, že by HGV mohl být lymfotropní, hodnotili jsme u pacientů také přítomnost či nepřítomnost lymfoproliferací. U námi sledovaných pacientů s HGV pozitivitou byla lymfoproliferace (CLL – chronická lymfatická leukemie) příčinou klinického imunodeficitu, pro který byla substituce IVIG prováděna. U ostatních 19 pacientů, u nichž byla přítomnost HGV prokázána, se lymfoproliferace nevykytla.

Tab. 1. Základní charakteristika souboru

Table 1. Basic characteristics of study patients

Důvod k aplikaci IVIG	Celkem pacientů	VHG prokázáno	VHC prokázáno	HBsAg prokázáno	Elevace jaterních testů	Přítomnost lymfoproliferace
CVID	59	12	1	0	13	0
XLA	9	3	0	0	0	0
Jiné primární ID	5	3	0	0	2	0
Sekundární ID	11	2	0	1	3	1
Autoimunity	2	1	0	0	2	0

Diskuse a závěr

Cílem naší práce bylo monitorovat výskyt viru hepatitid G u pacientů na substituční terapii intravenózními imunoglobuliny v České republice a možné důsledky plynoucí z infekce HGV. Přesto, že zatím nebyla jednoznačně prokázána patogenita HGV, předpokládá se u něj schopnost poškození jaterního parenchymu a hypoteticky i možnost vyvolat lymfoproliferaci. V našem souboru 86 pacientů ze 4 českých pracovišť jsme proto nejen hodnotili přítomnost tohoto viru v séru, ale i případné známky jaterního poškození a možné lymfoproliferace. Souhrnné výsledky viz tabulka 1.

U celkem 20 našich pacientů jsme prokázali HGV, což odpovídá asi 23 % vyšetřených. Tato frekvence výskytu je podstatně vyšší než v běžné populaci, kde se uvádí výskyt v průměru kolem 4,2 % postižených, respektive asi 6 % v populaci ČR [8]. Námi zjištěná HGV pozitivita tedy zhruba odpovídá skupině s vysokým rizikem parenterálního přenosu.

Na druhou stranu je třeba říci, že v našem souboru HGV pozitivních pacientů byl pouze jeden s lymfoproliferací, který měl toto onemocnění již před zahájením substituce imunoglobuliny a jen u 3 pacientů s HGV pozitivitou byly přítomny známky lehké elevace jaterních testů. Není bez zajímavosti, že jeden náš HGV pozitivní pacient absolvoval v průběhu studie terapii interferonem alfa z důvodu rozsáhlých veruk a nekrotických lézí v obličejí při kombinovaném imunodeficitu s poruchou sekrece interferonu (syndrom Holtové-Oramův). Při kontrole asi za 6 měsíců po zahájení této léčby došlo k vymizení nukleové kyseliny HGV z jeho séra. Vzhledem k tomu, že tato terapie dosud pokračuje, nelze zatím posoudit, zda bude tento efekt trvalý.

Závěrem můžeme poznamenat, že infekce virem hepatitidy G je u příjemců IVIG vysoká, ale není spojena s klinickými ani laboratorními známkami jaterního poškození ani dosud nebyla příčinou lymfoproliferace.

Tato práce vznikla v rámci řešení VZ MSM 0021620812 a 7981-3 (GAČR)

Literatura

1. **Alter, H. J., Hakatsuji, Y., Melpoder, J., Wales, J. et al.** The incidence of transfusion-associated hepatitis G virus infection and its relation to liver disease. *New England Journal of Medicine*, 1997, 336, 747–754.
2. **Cristiano, K., Pisani, G., Wirz, M., Gentili, G.** Hepatitis G virus in intramuscular and intravenous immunoglobulin products manufactured in Europe. *Transfusion*, 1999, 39, 428.

3. **Fried, M. W., Khudyakov, Y. E., Smallwood, G. A., Cong, M. E. et al.** Hepatitis G virus co-infection in liver transplantation recipients with chronic hepatitis C and nonviral chronic liver disease. *Hepatology*, 1997, 25, 271–275.
4. **Husa, P.** Virové hepatitidy. Praha, Galén 2005, 248 ISBN 80-7262-304-4.
5. **Karayiannis, P., Hadziyannis, S. J., Kim, J., Pickering, J. M. et al.** Hepatitis G virus infection: clinical characteristics and response to interferon. *Journal of Viral Hepatitis* 1997, 4, 3, 37–44.
6. **Krejsek, J., Kopecký, O.** Klinická imunologie. Nucleus HK, 2004, 813–815.
7. **König, J., Sommerová, M., Kašliková, J., Švejda J. et al.** Nový virus GBV-C/HGV jako jeden z možných původců etiologicky nevyjasněných hepatitid. *Epidemiol Mikrobiol Imunol*, 2001, 50, 3, 103–110.
8. **König, J., Čermák, J., Švejda, J. et al.** Frequency of specific markers of viral hepatitis G in patients and blood donors in the Czech Republic. *Viremia index and risk factors*. *Acta Microbiol. et Immunol. Hung.* 1999, 46, 4, 417–418.
9. **Litzman, J., Pejčochová, J., Lokaj, J.** Laboratorní známky infekce virem hepatitidy C u nemocných s poruchou tvorby protilátek léčených imunoglobulinovými preparáty. *Vnitř Lek.*, 1996, 42, 5, 324–326.
10. **Kupfer, B., Ruf, T., Matz, B., Nattermann, J. et al.** Comparison of GB virus C, HIV, and HCV infection markers in hemophiliacs exposed to non-inactivated or inactivated factor concentrates. *J Clin Virol.*, 2005, 34, 1, 42–47.
11. **Martinot, M., Marcellin, P., Boyer, N., Detmer, J. et al.** Influence of hepatitis G virus infection on severity of liver disease and response to interferon-alpha in patients with chronic hepatitis C. *Annals of Internal Medicine*, 1997, 126, 847–881.
12. **Nübling, C. M., Gröner, A., Löwer, J.** GB Virus C/Hepatitis G Virus and Intravenous Immunoglobulins. *Vox Sanguis*, 1998, 75, 6, 189–192.
13. **Pessoa, M. G., Terrault, N. A., Ferrell, L. D., Kim, J. P. et al.** Hepatitis G virus in patients with cryptogenic liver disease undergoing liver transplantation. *Hepatology*, 1997, 25, 1266–1270.
14. **Simons, J. N., Pilot-Matias, T. J., Leary, T. P., Dawson, G. J. et al.** Identifications of two flavivirus-like genomes in GB hepatitis agent. *Proceedings of the National Academy of Sciences U.S.A.*, 1995, 92, 3401–3405.
15. **Simmonds, P.** 2000 Flemig Lecture. The origin and evolution of hepatitis viruses in humans. *Journal of General Virology*, 2001, 82, 693–712.
16. **Strakle, V., Bucek, J., König, J., Pokorný, A.** The occurrence of hepatitis G virus, clinical and histo-pathological finds, therapy, in patients with the suspicion of diagnosed hepatitis. www.HepNet.com, 2000.
17. **Wiwainitkit, V.** Individuals with HGV-RNA are at high risk of B cell non-Hodgkin's lymphoma development. *Asian Pac J Cancer Prev.*, 2005, 6, 2, 215–216.

Do redakce došlo 13. 2. 2006

MUDr. Marta Sobotková
Ústav imunologie UK 2. LF
V úvalu 84
150 06 Praha 5
e-mail: marta.sobotkova@fmotol.cz