

# Okluze retinální arterie u extrémně nezralého novorozence s *Escherichia coli* meningitidou

Straňák Z.<sup>1,2</sup>, Korček P.<sup>1,2\*</sup>, Širc J.<sup>1,2</sup>, Brychcínová P.<sup>3</sup>, Zobanová A.<sup>3</sup>

<sup>1</sup>Ústav pro péči o matku a dítě, Praha

<sup>2</sup>3. lékařská fakulta Univerzity Karlovy, Praha

<sup>3</sup>Soukromé oddělení dětské oftalmologie, Praha

## SOUHRN

Okluze větve retinální arterie (branch retinal artery occlusion, BRAO) nebyla dosud u extrémně nezralého novorozence s *E. coli* meningitidou popsána. Autoři prezentují BRAO jako komplikaci pozdní sepse s meningitidou. BRAO byla diagnostikována během standardního screeningového vyšetření retinopatie nedonošených (RetCam Shuttle 3). Vyšetření prokázalo neočekávanou oční patologii – BRAO, která paradoxně dočasně snížila závažnost retinopatie. V dalším průběhu však byla indikována a následně provedena laserová koagulace. Poškození sítnice progredovalo do subtotální atrofie sítnice a nepříznivé prognózy quoad visum. Digitální zobrazení sítnice a důkladné oftalmologické vyšetření by mělo být v těchto případech součástí diagnostického protokolu.

## KLÍČOVÁ SLOVA

okluze, retinální arterie, meningitida, retinopatie nedonošených, retinální kamera

## SUMMARY

### Branch retinal artery occlusion in extremely preterm newborn with *Escherichia coli* meningitis

Branch retinal artery occlusion (BRAO) in an extremely preterm newborn with *E. coli* meningitis has never been described before. Authors present the BRAO as a consequence of late onset sepsis complicated by meningitis. Patient underwent standard digital imaging (RetCam Shuttle 3) for the detection of retinopathy of prematurity. The examination revealed unexpected BRAO that temporarily diminished the severity of retinopathy. However, the laser coagulopathy was indicated and subsequently performed. Retinal injury progressed to subtotal retinal atrophy and unfavorable visual prognosis. Retinal digital imaging and thorough ophthalmologic evaluation should be standard examinations in these scenarios despite mandatory protocol for retinopathy screening.

## KEYWORDS

occlusion, retinal artery, meningitis, retinopathy of prematurity, retinal camera

Čes. Slov. Neonat. 2022; 28 (1) 62–64

## ÚVOD

Okluze větví retinální arterie (BRAO) je v novorozenecké populaci extrémně vzácnou komplikací. Na rozdíl od dospělé populace neexistují u novorozence specifické příznaky onemocnění [9]. Retinální arteriální okluze jsou proto diagnostikovány náhodně při oftalmologickém vyšetření nebo pomocí digitálního zobrazení sítnice. U většiny zaznamenaných případů byly popsány rizikové faktory pro vznik arteriální okluze: dehydratace, hyperkoagulační stav, hyperhomocysteinemie, retinoblastom, retinopatie nedonošených [1, 6]. Sepse je příkladem systémového onemocnění, které může mít výrazný vliv na postižení sítnice [10]. Novorozenecká meningitida způsobená *E. coli* je život ohrožující infekce s mnoha komplikacemi: ventrikulitida, ventrikulomegalie, mozkový absces, vaskulitida, infarkty nebo trombózy [4].

Cílem sdělení je prezentovat závažný průběh novorozenecké sepse/meningitidy komplikované vznikem BRAO. U novorozenců s meningitidou by mělo být vždy provedeno digitální zobrazení sítnice se zaměřením na potencionální patologii retinálních cév, zvláště vzhledem k absenci očních příznaků.

## KAZUISTIKA

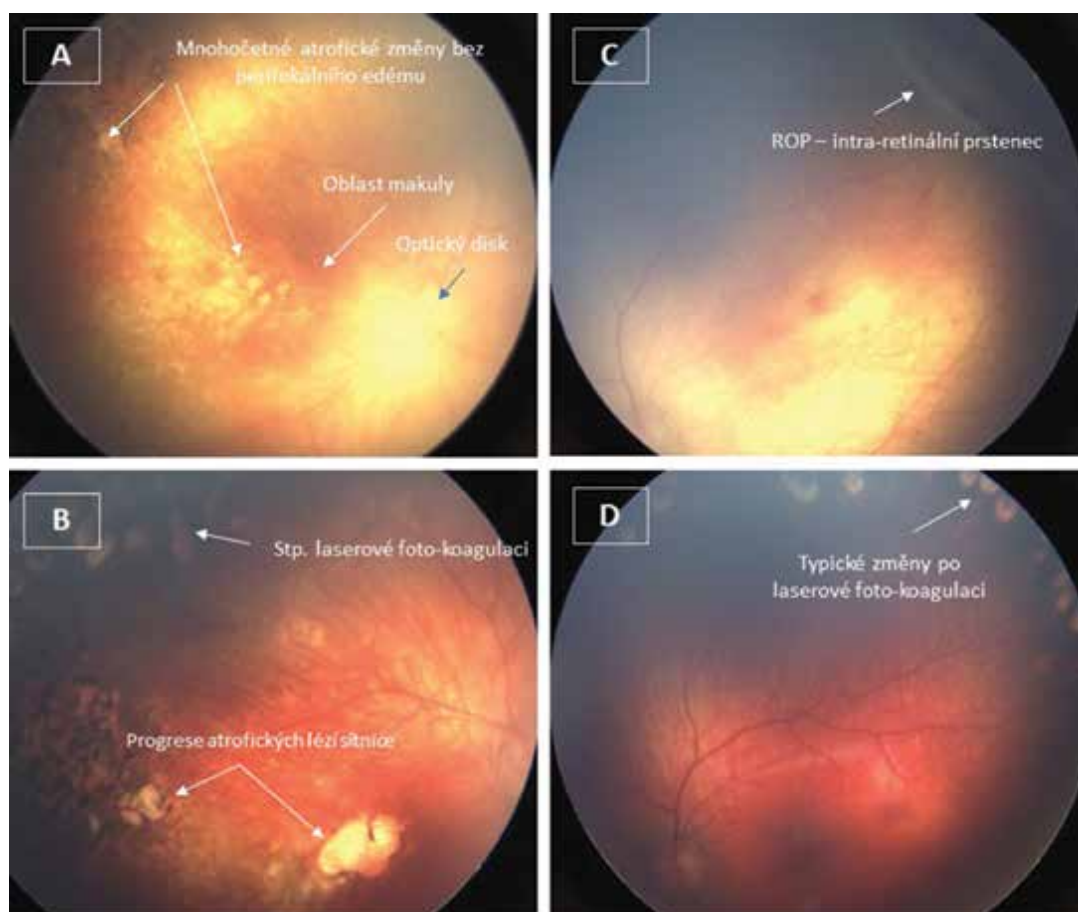
Novorozenec extrémně nízké porodní hmotnosti (530 gramů), porozený ve 27. týdnu těhotenství akutním císařským řezem pro předčasný odtok plodové vody a fetální růstovou restrikcí. Po porodu v klinickém obraze dominoval pouze syndrom dechové tísně. Desátý den života dochází k celkové deterioraci stavu v důsledku pozdní sepse/nekrotizující enterokolitidy. V dalším průběhu stav komplikován purulentní meningitidou (v hemokultuře

a mozkomíšním moku detekována *E. coli*). Zahájena terapie ATB (Cefotaxim, Gentamycin). S ohledem na opakovaně pozitivní nález *E. coli* v mozkomíšním moku provedeno vyšetření MR, které prokázalo ventrikulitidu, mozkové abscesy a finálně obstrukční hydrocefalus, který byl řešen po eradikaci infekce ventrikuloperitoneálním shuntem. První oftalmologické vyšetření bylo provedené standardně ve 32. postmenstruačním týdnu s normálním nálezem. Ve 33. týdnu se na obou očích objevila retinopatie nedonošených (retinopathy of prematurity, ROP) 1. stupně a následně v průběhu 35. týdne (53. den) se na pravém oku objevily mnohočetné kruhové needematózní atrofické léze (zóna II a dolní temporální kvadrant až po makulární oblast). Nález na obrázku 1. Stav hodnocen jako tromboembolická poranění větví centrální sítnicové arterie (BRAO). Nebyly zjištěny žádné známky nitroočního zánětu. Léze byly lokalizovány ve vaskularizované části sítnice, centrálně od linie ROP. Na levém oku byly patrné pouze změny ROP. Retinopatie progredovala během následujících 14 dnů (levé oko bylo postiženo výrazněji) a vyžádala si laserovou fotokoagulaci obou očí (62. den). Atrofické změny vedly ke

ztrátě zrakové ostrosti a periferního vidění na pravém oku. Dítě zůstává nadále ve sledování oftalmologů, prognóza onemocnění je nadále nepříznivá.

## DISKUZE

BRAO jsou velmi vzácné a prakticky neexistují žádné klinické příznaky, které by nás mohly nasměrovat ke správné diagnóze [9]. Za těchto okolností se digitální zobrazení sítnice jeví jako zásadní pro stanovení diagnózy. Nejenže je zobrazení RetCam srovnatelné se standardním binokulárním oftalmologickým vyšetřením používaným pro screening ROP, ale může odhalit i jiná onemocnění sítnice než ROP, která by jinak byla přehlédnuta [7]. Jayadev et al. ve své studii 1450 kojenců prokázali, že u téměř 8 % těchto pacientů RetCam odhalila jinou diagnózu než ROP [5]. Zajímavé je, že většina těchto „dodatečných“ diagnóz byla stanovena v zadním očním segmentu ve srovnání s předním (72 % vs. 28 %). Digitální zobrazení bylo úspěšné při odhalování krvácení



**Obr. 1.** Digitální vyšetření pomocí RetCam.

Pravé oko: Vícečetné kruhové atrofické léze bez perifokálního edému v zóně II, v dolním temporálním kvadrantu až po makulární oblast. Tyto léze připomínají tromboembolická poranění a arteriální okluze v povodí retinální arterie. Nebyly zjištěny žádné známky nitroočního zánětu. Léze byly lokalizovány ve vaskularizované části sítnice, centrálně od linie ROP (A). Progrese onemocnění a atrofické změny byly zjištěny později po laserové operaci (B). Levé oko: Na levém oku byly patrné pouze změny ROP, žádné další léze nebyly nalezeny (C). Na levém oku jsou patrné typické změny po laserové fotokoagulaci (D).

do sítnice v této oblasti, nicméně v této retrospektivní studii nebyly nalezeny žádné infarkty nebo okluze sítnice. Digitální zobrazování sítnice může být navíc užitečné v situacích, kdy nelze zaručit přítomnost oftalmologa [8]. Při podezření na patologii sítnice (obecně oka) mohou být snímky vytvořeny vyškoleným personálem, který může na dálku kontaktovat oftalmologa ohledně dalšího postupu [8].

V našem případě standardní binokulární oftalmologická vyšetření prováděli dva dětské specialisty na ROP, kteří byli rovněž zodpovědní za pořizování digitálních snímků pomocí širokoúhlé kamery RetCam 3 (Clarity Medical Systems, USA). Léze imponující jako BRAO nebyly řádně viditelné před použitím kamery RetCam. Akutní fáze měkkých lézí pravděpodobně nastala před prvním očním vyšetřením. Také asymetrická progresse ROP by mohla souviset s poklesem vaskulárního endoteliálního růstového faktoru jako reakce na ztrátu plochy sítnice v důsledku tromboembolických lézí. Laserová fotokoagulace byla jako preventivní opatření proti pozdní neovaskularizaci provedena na obou očích [9]. Kromě této intervence jsou možnosti léčby BRAO u nedonošených novorozenců omezené (systémové podávání pentoxifylinu, oční masáž, trombolýza) a výsledky léčby nejasné [9].

Přestože jsme u našeho pacienta nezjistili žádné jiné tromboembolické komplikace, embolizace se zdá být jednou z nejpravděpodobnějších příčin BRAO [9]. Na vzniku BRAO se mohly podílet další rizikové faktory (prematurita, předčasný odtok plodové vody, nízká porodní hmotnost), které jsou spojeny se zvýšenou permeabilitou hematoencefalické bariéry pro řadu potenciálních patogenů se zvýšenou schopností aktivace endotelu [3]. Konkrétně některé kmeny *E. coli* nesou faktory virulence, které mají silnou adhezenci k cévnímu endotelu, včetně cév sítnice [2]. Ve spojení s oběhovou nestabilitou během bakteriemie všechny tyto faktory exponenciálně zvyšují pravděpodobnost vzniku cerebrální a retinální vaskulitidy, infarktů a embolizace [3, 4].

Digitální vyšetření sítnice (RetCam) se jeví jako zásadní při diagnostice arteriálních okluzí sítnice tam, kde standardní oftalmologické vyšetření může být suboptimální nebo kde není k dispozici oftalmolog u lůžka pa-

cienta, ale je možné provést hodnocení specialistou na dálku. V neposlední řadě lze před zahájením rutinního screeningu ROP stanovit i jiné diagnózy než ROP, což by mohlo změnit náš přístup k diagnostice a léčbě tohoto onemocnění i naši diskuzi s rodiči ohledně oftalmologických problémů jejich dítěte.

## LITERATURA

1. **Anaya-Alaminos R, Garcia-Serrano JL, Cantero-Hinojosa J.** Prenatal and postnatal factors increase risk of severe ROP. *J Maternal Fetal Neonatal Med* 2014; 27(6): 635–636.
2. **Bingen E, Bonacorsi S, Brahimi N, et al.** Virulence patterns of *Escherichia coli* K1 strains associated with neonatal meningitis. *J Clin Microbiol* 1997; 35(11): 2981–2982.
3. **Bottoli I, Beharry K, Modanlou HD, et al.** Effect of group B streptococcal meningitis on retinal and choroidal blood flow in newborn pigs. *Invest Ophthalmol Vis Sci* 1995; 36(7): 1231–9.
4. **Jaremko JL, Moon AS, Kumbha S.** Patterns of complications of neonatal and infant meningitis on MRI by organism: A 10 year review. *Eur J Radiol* 2011; 80(3): 821–7.
5. **Jayadev C, Vinekar A, Bauer N, Mangalesh S, Mahendradas P, Kemmanu V, et al.** Look what else we found - clinically significant abnormalities detected during routine ROP screening. *Indian J Ophthalmology* 2015; 63(5): 373–377.
6. **Ozer PA, Kabatas EU, Kurtul BE, et al.** A rare cause of retinal artery occlusion in severe hypernatremic dehydration in newborns. *Ophthalmic Surg Lasers Imaging Retina* 2016; 47(5): 482–485.
7. **Roth DB, Morales D, Feuer WJ, Hess D, Johnson RA, Flynn JT.** Screening for retinopathy of prematurity employing the retcam 120: Sensitivity and specificity. *Arch Ophthalmol* 2001; 119(2): 268–72.
8. **Salcone EM, Johnston S, VanderVeen D.** Review of the use of digital imaging in retinopathy of prematurity screening. *Semin Ophthalmol* 2010; 25(5–6): 214–7.
9. **Varma DD, Cugati S, Lee AW, et al.** A review of central retinal artery occlusion: Clinical presentation and management. *Eye* 2013; 27(6): 688–97.
10. **Weissman HM, Biousse V, Schechter MC, et al.** Bilateral central retinal artery occlusion associated with herpes simplex virus-associated acute retinal necrosis and meningitis: case report and literature review. *Ophthalmic Surg Lasers Imaging Retina* 2015; 45(2): 279–283.

Konflikt zájmu: žádný.

Došlo do redakce: 6. 3. 2022

**Adresa ke korespondenci:**

MUDr. Peter Korček, Ph.D.  
Ústav pro péči o matku a dítě  
Podolské nábřeží 157  
147 00 Praha  
e-mail: peter.korcek@upmd.eu