

Zbytnělá kůže kloubů prstů rukou

Engelmann A., Kunešová N., Štork J.

Dermatovenerologická klinika 1. LF UK a VFN
přednosta doc. MUDr. Ondřej Kodet, Ph.D.

Čes-slov Derm, 99, 2024, No. 5, p. 210–212

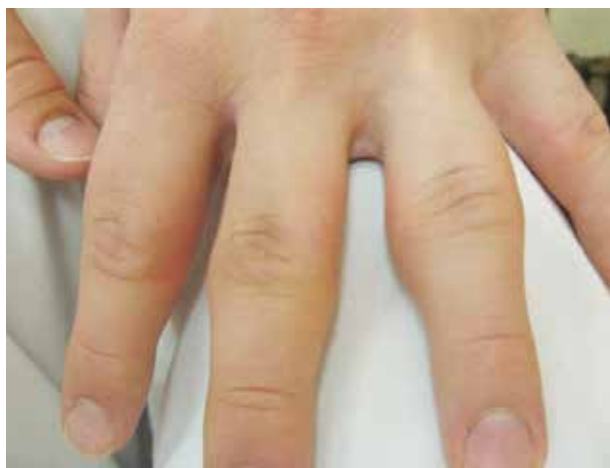KLINICKÝ PŘÍPAD

Pacientem je 21letý muž, student. Z léků užívá pouze cholekalciferol pro hypovitaminózu D, neprodělal žádná těžší onemocnění nebo operace. V rodinné anamnéze uvedl pouze výskyt psoriázy u bratra matky, lékové i jiné alergie neudával.

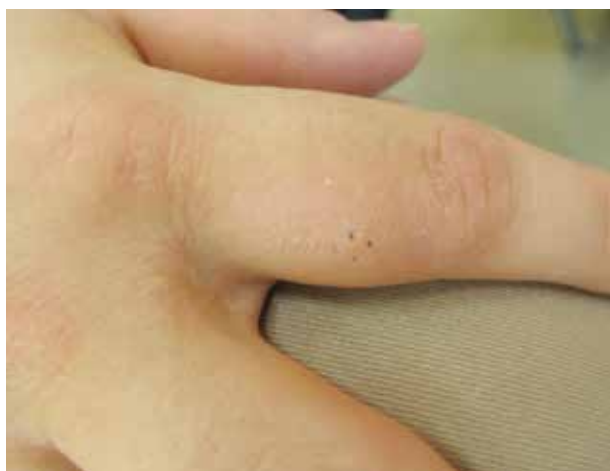Pacient asi od 15 let věku (6 let) pozoruje postupně měkké bezpříznakové zbytnění kůže nejdříve v oblasti proximálního interfalangeálního kloubu (PIP) II. prstu levé ruky, postupně i na ostatních prstech HK kromě

palců. Postižení je asi 2 roky bez progresu, bez subjektivních příznaků a bez omezení funkce. Vyšetření na revmatologii prokázalo hraniční pozitivitu HLA B27, RTG rukou byl bez pozoruhodností, bylo provedeno i sonografické vyšetření bez průkazu synovitidy.

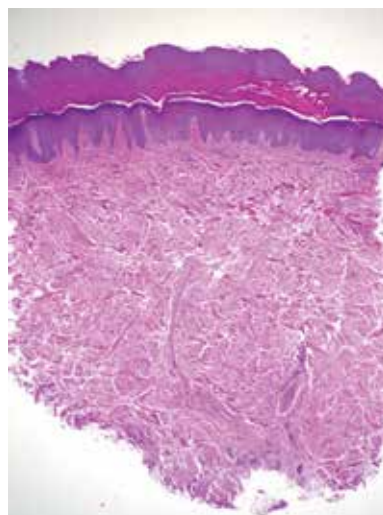
Při vyšetření byla kůže zejména po stranách PIP kloubů mírně zbytnělá s drsným povrchem, při extenzi nad klouby mírně vklesávala. Zbytnění místy přecházelo i na některé proximální články prstů (obr. 1, 2). Byla provedena biopsie kůže proximálního článku II. prstu pravé ruky (obr. 3, 4).



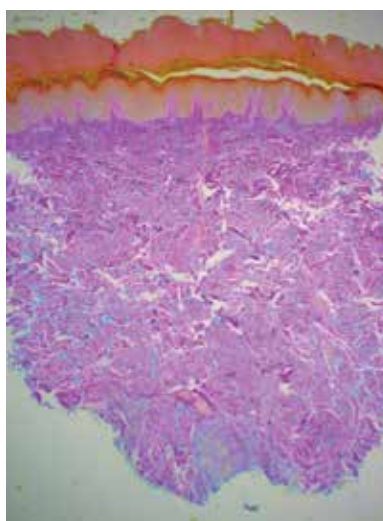
Obr. 1



Obr. 2



Obr. 3



Obr. 4

HISTOLOGIE

Epidermis je nepravidelně akantotická krytá orthoperkeratózou s úsekem parakeratózy, vazivo koria bylo tvořeno zhrubělými kolagenními snopci s málo zastoupenou elastikou s přítomností intersticiálních depozitů mucinu znázorněného alcianovou modří. Bez zánětlivých změn. Nález je slučitelný s diagnózou pachydermodaktylie.

Závěr

Pachydermodaktylie.

Průběh

Pacient byl poučen o povaze onemocnění, na další kontroly se nedostavil, léčba nebyla indikována.

DISKUSE

Zbytnělá kůže kloubů prstů rukou – pachydermodaktylie. Stručný přehled.

Pachydermodaktylie (pachy: tlustý, dermis: kůže, dactylos: prsty – PDD) je vzácné benigní onemocnění charakterizované asymptomatickým progredujícím vřetenovitým zbytněním periartikulární kůže postihující především mladé muže [2]. Měkké zbytnění může však být projevem prosáknutí periartikulární měkké tkáně synoviální tekutinou provázejícím synovitidu v rámci zánětlivých revmatických onemocnění (např. revmatoidní artritidy, psoriatické artritidy, juvenilní idiopatické artritidy), tvrdé zbytnění může být podmíněno vznikem osteofytů při osteoartritidě [2]. Chybění příznaků, např. bolesti a omezení funkce, nutí pomýšlet na PDD.

Etiologie PDD není dosud zcela jasná, pravděpodobně se jedná o působení vyvolávajících faktorů u geneticky predisponovaných osob [2]. Za nejvýznamnější vyvolávající faktor je považováno opakované

mechanické dráždění periartikulární kůže PIP kloubů [2]. K opakované mechanické stimulaci této oblasti dochází v zaměstnání (např. práce na počítači, práce v zemědělství atd.), při sportu (např. horolezectví, vzpírání, míčové sporty, bojová umění atd.), při hraní na hudební nástroje (např. kytara, flétna atd.) [2]. Opakované tření, protahování a proplétání prstů rukou může provázet pacienty s diagnózou obsedantně-kompulzivní poruchy, syndromu hyperaktivity – ADHD („attention deficit hyperactivity disorder“) nebo tikové poruchy včetně Tourettova syndromu [2]. Jako další možný vyvolávající činitel jsou považovány hormonální faktory (androgeny vzhledem k predominanci mužů a začátku obtíží v době puberty). Jelikož se PDD nevyvine u všech adolescentních chlapců, kteří jsou vystaveni opakované mechanické stimulaci dané oblasti, genetická predispozice má pravděpodobně v etiologii svůj podíl [2]. PDD byla pozorována také u pacientů s Ehlers-Danlovým syndromem nebo s hypermobilitou [4].

Hlavním klinickým znakem PDD je progredující nebolestivé periartikulární zbytnění kůže PIP kloubů, které nabývají vřetenovitého až vakovitého vzhledu. Nejčastěji postiženým prstem bývá II.–IV. prst. Kůže může vykazovat známky hyperkeratózy, lichenifikace a hyperpigmentace. Změny obvykle nejsou provázeny pruritem [2]. Klinicky nepozorujeme palpační proteplení kůže, erytém ani palpační citlivost. Samotné klouby ani jejich funkce nejsou postiženy.

U pachydermodaktylie rozlišujeme 5 různých typů:

1. klasická PDD, kdy je postižena oblast více PIP kloubů;
2. lokalizovaná forma či mono-pachydermodaktylie;
3. transgredietní forma, kdy je postižena měkká tkáň i v jiných lokalizacích (např. dorsum ruky nebo metakarpofalangeální oblasti);
4. familiární forma (postižení více členů rodiny) či
5. PDD spojená s tuberózní sklerózou [1].

Diagnóza PDD je klinická. Laboratorní vyšetření je bez zánětlivých změn, biochemické vyšetření (včetně endokrinologického vyšetření) je v normě a není pro-

Tabulka 1. Diferenciální diagnóza pachydermodaktylie

Systémová onemocnění pojiva	juvenilní idiopatická artritida revmatoidní artritida dermatomyozitida
Onemocnění skeletu	primární hypertrofická osteoartropatie
Onemocnění kůže	Garrodovy uzly provázející Dupuytrenovu kontrakturu tylom lichen simplex chronicus juvenilní digitální fibromatóza akropachydermodaktylie u psoriázy
Endokrinní onemocnění	akromegalie akropatie u hyperfunkce štítné žlázy
Tumory	fibrom sarkom paraneoplastická acropachydermodaktylie
Genetické příčiny	tuberózní skleróza primární pachydermoperiostóza (Touraine-Solente-Golé syndrom)

[1, 2 – modifikováno]

kazována přítomnost autoprotilátek ani přítomnost revmatoidního faktoru. Rentgenové vyšetření neprokazuje patologii skeletu, magnetická rezonance potvrzuje fusiformní zduření periartikulárních tkání bez postižení šlach, vazů či svalstva. Ultrasonografie vylučuje onemocnění kloubů. Histopatologické vyšetření obvykle odhalí hyperkeratózu (ztluštění stratum corneum), akantózu (ztluštění stratum spinosum) a ztlustění dermis podmíněné zvýšenou přítomností kolagenních vláken typu III (méně typu V). Také byla prokázána přítomnost intersticiálních depozit mucinu [1, 2].

V diferenciální diagnostice (tab. 1) je potřeba uvažovat o zánětlivých onemocněních kloubů (nejčastěji o juvenilní idiopatické artritidě), fibromu, sarkomu, tylomu, Garrodových uzlech provázejících Dupuytrenovu kontrakturu [2]. V úvahu je vhodné vzít i juvenilní digitální fibromatózu, onemocnění štítné žlázy [3], akropachydermodaktylii u psoriázy, akromegalii a paraneoplastické projevy. PDD by se neměla zaměnit za primární hypertrofickou osteoartropatii, která je dědičná a projevuje se paličkovými prsty s pachydermickými změnami a hyperostózami na kostech.

Léčba PDD není nutná. V literatuře se udává možná chirurgická resekce zbytnělé tkáně nebo intralezionální aplikace kortikosteroidů. Dále jsou doporučena režimová opatření ve formě prevence mechanické stimulace, nebo zahájení farmakoterapie případných doprovodných psychiatrických onemocnění [1, 2, 3]. PDD je benigní onemocnění, které se vyvíjí asymptomaticky po několik let. Počátek obtíží je nejčastěji v období puberty (medián 14 let věku) s následnou stabilizací stavu v období adolescence.

PDD je benigní onemocnění asociované s opakovanou mechanickou stimulací, které by mělo být zvažováno v diferenciální diagnostice revmatologických kloubních onemocnění [2]. Vzhledem k asymptomatickému průběhu a dobré prognóze je tato jednotka pravděpodobně výrazně poddiagnostikována. Progresivní nebolestivé zbytnění PIP kloubů bez omezení funkce, zvláště u mladých mužů, by mělo vést k zahrnutí PDD do diferenciální rozvahy. Správná identifikace PDD předchází nadbytečnému vyšetřování, redukci úzkosti pacienta a jeho rodiny, a především předchází zahájení nevhodné terapie.

SOUHRN

Zbytnělá kůže kloubů prstů rukou – pachydermodaktylie. Stručný přehled

Pachydermodaktylie (PDD) je vzácná benigní dermatóza charakterizovaná asymptomatickým progresivním zbytněním periartikulární měkké tkáně, především laterálních částí proximálních interfalangeálních (PIP) kloubů. Nejčastěji bývají symetricky postiženy II.–IV. prst, postižení I. a V. prstu je vzácné. Periartikulární tkáň prstů nohou není zasažena nikdy. Postihuje především mladé muže, nejčastěji adolescenty, s poměrem zastoupení muži : ženy 3,9 : 1. Zduření PIP kloubů se vyvíjí asymptomaticky po několik let s následnou stabilizací

stavu. Správná diagnóza PDD předchází zbytečnému vyšetřování pacienta a nevhodně zvolené, často imunopresivní léčbě. Autoři uvádějí případ 21letého muže s 6 let trvajícím, neprogredujícím postižením, jeho diferenciální diagnózu a přehled současné literatury.

Klíčová slova: pachydermodaktylie – histopatologie – diferenciální diagnostika – proximální interfalangeální kloub – nebolestivé zduření

SUMMARY

Thick Skin of Finger Joints. Pachydermodactyly. Minireview.

Pachydermodactyly (PDD) is a rare, benign dermatosis characterized by asymptomatic, progressive swelling of the periarticular soft tissue mainly of the lateral parts of the second through fourth PIP joints. The thumb is usually spared. The periarticular tissue of the toes is never affected. It mainly affects young men, most often adolescents, with a male : female ratio of 3.9 : 1. Swelling of the PIP joints develops asymptotically for several years with subsequent stabilization of the condition. Correct diagnosis of PDD prevents unnecessary examination of the patient and inappropriately chosen often immunosuppressive treatment. The authors present the case of a 21-year-old man with non-progressive affliction lasting 6 years, its differential diagnosis and a review of the current literature.

Key words: pachydermodactyly – histopathology – differential diagnosis – proximal interphalangeal joint – painless swelling

LITERATURA

1. BARNES, L. A., BAE, G. H., LEWIS, M. A., RIEGER, K. E. Pachydermodactyly: Case report including clinical and histopathologic diagnostic pitfalls. *J Cutan Pathol.*, 2018, 45(12), p. 949-953.
2. DALLOS, T., OPPL, B., KOVÁCS, L., ZWERINA, J. Pachydermodactyly: a review. *Curr Rheumatol Rep.*, 2014, 16(9), p. 442.
3. JADIDI, J., SIGARI, M., EFENDIZADE, A., GRIGORIAN, A., LEHTO, S. A., KOLLA, S. Thyroid acropachy: A rare skeletal manifestation of autoimmune thyroid disease. *Radiol Case Rep.*, 2019, 14(8), p. 917-919.
4. PARAVINA, M., STANOJEVIĆ, M., JOVANOVIĆ, D., LJUBISAVLJEVIĆ, D. Pachydermodactyly: a case report and literature review. *Serbian J Dermatol Venerol.*, 2014, 6, p. 174-85.

Do redakce došlo 21. 10. 2024.

Adresa pro korespondenci:

MUDr. Anna Engelmann

Dermatovenerologická klinika 1. LF UK a VFN

U Nemocnice 499/2

128 00 Praha 2

e-mail: Anna.Engelmann@vfn.cz