

Slizniční pemfigoid s očním postižením. Série případů

Vojtěchová L.¹, Jedličková H.¹, Slaninová I.², Hayek Z.², Olejková T.², Ivanišová D.³, Michalcová L.³, Horáčková M.³

¹I. dermatovenerologická klinika Lékařské fakulty Masarykovy univerzity a Fakultní nemocnice u sv. Anny v Brně, ERN centrum pro vzácné puchýřnaté dermatózy
přednosta prof. MUDr. Hana Jedličková, Ph.D.

²Biologický ústav Lékařské fakulty Masarykovy univerzity
přednosta prof. RNDr. Ondřej Slabý, Ph.D.

³Oční klinika Fakultní nemocnice Brno
přednosta doc. MUDr. Oldřich Chrapek, Ph.D.

SOUHRN

Slizniční pemfigoid je vzácné autoimunitní bulózní onemocnění s incidencí 1 pacient na milion obyvatel za rok a s počátkem kolem 60 let věku. Klinicky jsou postiženy puchýři a erozemi s následným jizvením především sliznice dutiny ústní, očí, ORL oblasti a genitálu. Vzhledem k vzácnosti onemocnění, malé citlivosti běžně dostupných vyšetření (histologie, imunofluorescenční vyšetření tkáně a séra) a nedostupnosti standardizovaného sérologického vyšetření proti lamininu332 a $\alpha 6\beta 4$ integrinu (ELISA jen u BP antigenů) nelze u řady případů jednoznačně stanovit diagnózu, a diagnostika se proto opírá zejména o klinický obraz. U pacientů pozorujeme i přes zavedenou terapii kolísání aktivity onemocnění a střídání období stabilizace s progresí.

Popisujeme soubor pacientů se slizničním pemfigoidem s očním postižením léčených na naší klinice v letech 2021 až 2022. Byla uspořádána data o současném souboru pacientů se zaměřením na věkovou strukturu, klinický obraz, provedená vyšetření, průběh onemocnění a léčbu. Diagnóza byla stanovena na základě klinického, imunofluorescenčního a histologického vyšetření. Zároveň bylo u části pacientů provedeno testování na protilátky proti lamininu332 a $\beta 4$ integrinu pomocí western blotu. Databáze byla vytvořena s cílem získat komplexní přehled o pacientech se slizničním pemfigoidem a jejich důsledné dispenzarizace na kožní i oční klinice.

Klíčová slova: autoimunitní puchýřnaté onemocnění – slizniční pemfigoid – oční pemfigoid – klinické projevy – imunologie – diagnostika – terapie

SUMMARY

Mucous Pemphigoid with Eye Involvement. A Serie of Cases

Mucous membrane pemphigoid is a rare autoimmune bullous disease with an annual incidence of 1 per million, typically starting at around 60 years of age. Clinical features include blisters and erosions with subsequent scarring, especially of the mucous membranes of the oral cavity, nose, eyes and genitals. Ocular pemphigoid is a severe type of mucous membrane pemphigoid affecting the conjunctiva. Due to the rarity of the disease, low sensitivity of standard investigations (histology and immunofluorescence investigation of tissue and serum) and unavailability of serological testing of laminin332 and $\alpha 6\beta 4$ integrin (ELISA only for BP antigens), in many cases it is not possible to make an unequivocal diagnosis. Despite established therapy, we observe changes in disease activity and alternating periods of stabilization and progression.

We describe a cohort of patients with mucous membrane pemphigoid with ocular involvement treated at our clinic in 2021–2022. We organized data on the current patient population with a focus on age, clinical features, investigations performed, disease course and management. The diagnosis was determined on the basis of clinical features, immunofluorescence and histological examination. Simultaneously, some patients' sera were tested for anti-laminin332 and anti- $\beta 4$ integrin antibodies by western blot. We created this database with the aim of creating a comprehensive overview of patients with mucous pemphigoid and to ensure their consistent management at the dermatology and ophthalmology clinics.

Key words: autoimmune bullous disease – mucous membrane pemphigoid – ocular pemphigoid – clinical characteristics – immunology – diagnosis – therapy

Čes-slov Derm, 99, 2024, No. 4, p. 164–173

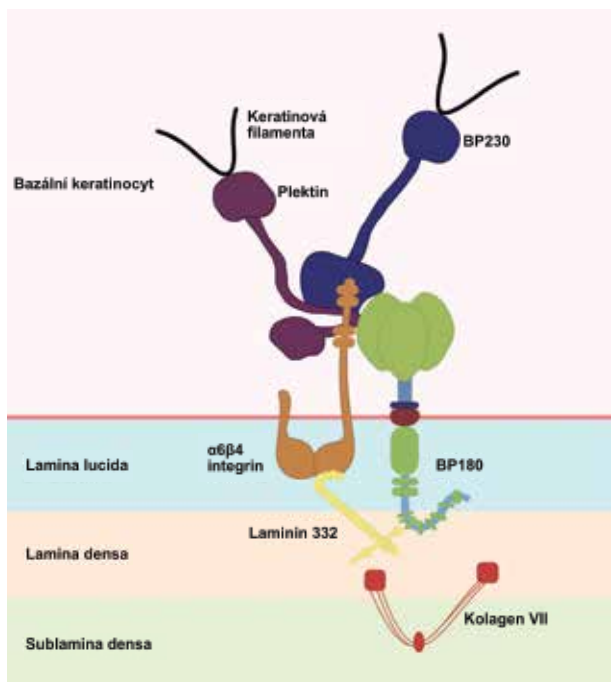
ÚVOD

Slizniční pemfigoid (MMP) je definován jako skupina chronických autoimunitních subepiteliálních puchýřnatých nemocí, které dominantně postihují sliznice. Někteří autoři ho považují za fenotyp nemoci sdílený heterogenní skupinou bulózních onemocnění s protilátkami proti různým autoantigenům. Název oční jizvící pemfigoid (OP) značí MMP s postižením sliznice očí [14].

Onemocnění může postihovat jakékoliv sliznice kryté dlaždicobuněčným epitelem. Nejčastěji postihuje sliznice v těsném kontaktu s kůží, a to orální sliznici, dále spojivku, nos a nazofarynx a anogenitální sliznice. Kromě toho může postihovat sliznici faryngu, laryngu, ezofágu, trachey, uretry a rekta [7]. Přibližně u čtvrtiny pacientů se mohou objevit i lokalizované kožní léze. Onemocnění může mít za následek život ohrožující komplikace jako obstrukce dýchacích cest a striktury jícnu. Jizvení spojivky vede k zhoršení zraku a může progredovat až ke slepotě [4].

Onemocnění postihuje mírně častěji ženy v poměru 2 : 1. Objevuje se u starších pacientů s věkem při stanovení diagnózy mezi 60. a 80. rokem života, přičemž průměrný věk při stanovení diagnózy u očního pemfigoidu je v literatuře uváděn 60,4–68,2 roku. Incidence onemocnění ve Francii a Německu je 1–2 nové případy na milion obyvatel na rok [14]. U OP to je 0,87 na milion obyvatel v Německu a 1,13 na milion obyvatel ve Francii. OP je hlavní příčinou jizvících konjunktivitid ve vyspělých zemích (ve Velké Británii asi 60 %) [5].

MMP může být indukován lokální terapií glaukomu, materiálem zubních náhrad, potencován alergiemi na



Obr. 1. Schéma hemidesmosomu abazální membrány epidermis

(upraveno dle [10])

konzervanty zubních past a vod, nebo některé potraviny [9]. Podle některých studií se u pacientů s tímto onemocněním udává zvýšený výskyt perniciózní anemie a zvýšené riziko jiných autoimunitních nemocí. U 11–25 % pacientů jsou popisovány asociované malignity, zejména u pacientů s anti-laminin332 aktivitou je zvýšené riziko solidních tumorů, a proto je doporučen onkologický screening [14].

Základním patofyziologickým mechanismem je 2. typ hypersenzitivní reakce proti antigenům v bazální membráně epitelu (obr. 1). Tvořené protilátky jsou protilátky třídy IgG a IgA [5].

V současnosti bylo na molekulární úrovni identifikováno 5 cílových antigenů: BP180 (konkrétně jeho nekolagenní extracelulární doména NC16A, ale i epitopy na C zakončení), BP230, laminin332, α6β4 integrin a kolagen VII. Nejčastějším cílovým antigenem je BP180 (asi v 70 % případů) a druhým nejčastějším laminin332, u kterého obvykle pozorujeme postižení více lokalit [16]. Lamininy jsou integrální proteiny bazální membrány a jsou zde základními komponentami, které upevňují transmembránové proteiny hemidesmosomů, jako je integrin a BP180, s kolagenem VII tvořícím kotvící fibrily [6]. Celý komplex lamininu332 má odhadovanou molekulovou hmotnost 460 kDa a skládá se ze 3 podjednotek – α3 o velikosti 200 kDa, β3 o velikosti 145 kDa a γ2 o velikosti 155 kDa [13]. U pacientů s pozitivitou protilátek proti lamininu332 je často přítomné postižení více sliznic, popisována je trachea a jícn. Zároveň je u nich nutné vyšetření možných malignit, které jsou u tohoto typu signifikantně vyšší [14]. Laminin332 je ligandem transmembránového proteinu nazývaného α6β4 integrin. Ten se skládá se ze dvou podjednotek o velikosti 110 kDa (α6) a 77 kDa (β4) [2]. Podle dosavadních poznatků hraje pravděpodobně právě β4 integrin důležitou roli v patogenezi OP [12]. Kolagen VII je cílovým antigenem u epidermolysis bullosa acquisita a má molekulovou hmotnost 290 kDa. Dalším autoimunitním bulózním onemocněním s projevy jizvení spojivky je lineární IgA dermatóza, kde jsou cílovými antigeny odštěpené části BP180, LAD-1 a 97LAD o molekulových hmotnostech 120 kDa a 97 kDa [9].

Klinický obraz je charakterizován exatémem s fragilními puchýři, chronickými erozemi a ulceracemi doprovázenými různou mírou bolestivosti. Hojení je často asociováno s jizvením [7]. Výjimkou bývá jen sliznice dutiny ústní, na které jizvy často nemusí být patrné [1]. OP postihuje zpravidla obě oči, ale stupeň postižení očí je často asymetrický, na jednom oku bývá onemocnění v pokročilejším stadiu. Při očním postižení zánětlivá a jizvící povaha onemocnění vede k vážným poruchám zraku až v 30 % případů a k bilaterální slepotě až v 20 % případů. Jizvení progreduje přes několik stadií, a to subkonjunktivální jizvení, změkčení fornixu, symblefaron a ankyloblefaron [5]. Tyto symptomy však mohou dlouhé roky v klinickém obrazu chybět a běžně se prezentují symptomy nespecifického zánětu spojivky (anatomii předního očního segmentu – obr. 2).

K hodnocení závažnosti očního postižení vzniklo několik klasifikací, ze kterých se většina zaměřuje na posouzení jizvení. Fosterova klasifikace byla založena na dělení onemocnění na 4 stadia podle klinického obrazu, a to:

1. subkonjunktivální jizvení a fibróza,
2. změlčování fornixů,
3. symblefaron,
4. ankyloblefaron.

Dalším typem je klasifikace dle Mondiho a Browna, ve které se zohledňuje jen hloubka fornixu a dělí se na 4 stadia:

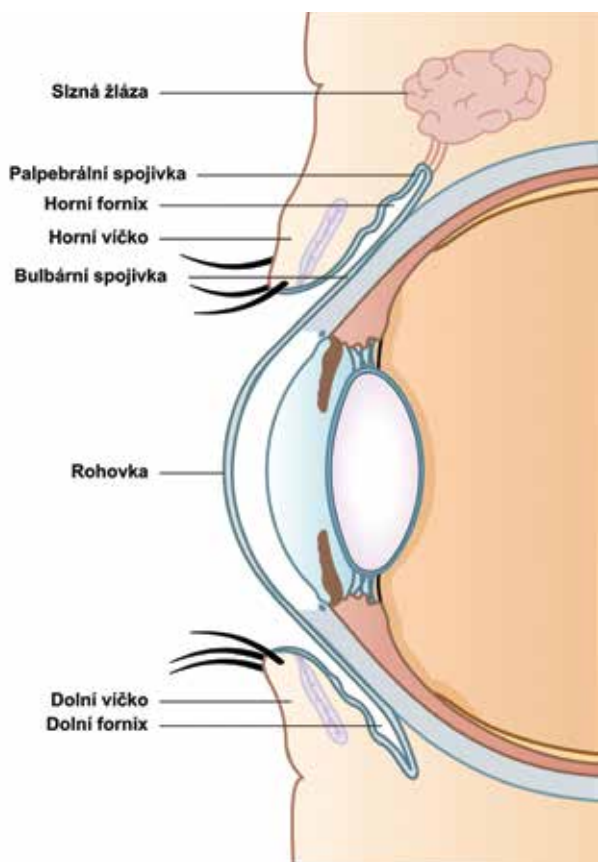
1. změlčení o 0–25 %,
2. změlčení o 25–50 %,
3. změlčení o 50–75 %,
4. změlčení o 75–100 %.

Jednou z nejvíce rozšířených klasifikací je Tauberova klasifikace, kde se kromě klinického obrazu procentuálně posuzuje i změna hloubky fornixu a četnost symblefar. V současných evropských guidelines je doporučován i novější hodnoticí nástroj nazývaný The Cicatrising Conjunctivitis Assessment Tool, ve kterém se spolu s jizvením hodnotí i zánět a morbidita, a který se dá kromě OP aplikovat i na jiné příčiny jizvicích konjunktivitid [14].

Diagnostika je kromě podrobné anamnézy a klinického nálezu založena na slizniční a kožní biopsii s histologickým vyšetřením a přímou imunofluorescencí

(IF), která prokazuje depozita autoprotiátok podél zóny bazální membrány. Pouze při očním postižení je biopsie problematická, pacienta zatěžující, po excizi spojivka může dále jizvit, odběr je zatížen artefakty, které snižují výtěžnost, proto je nutné provedení jen na specializovaném pracovišti. Dále se provádí nepřímá IF na solí štěpené kůži a imunoserologické testy, pomocí kterých detekujeme cirkulující autoprotiátky v séru (ELISA, imunoblot) [11]. Jedině komplexní přístup a provedení všech dostupných vyšetření pomůže správně stanovit diagnózu. Vzhledem k vzácnosti onemocnění, malé citlivosti standardních vyšetření (histologie, imunofluorescenční vyšetření tkáně a séra) a nedostupnosti sérologického vyšetření proti lamininu332 a $\alpha\beta4$ integrinu (dostupné ve specializovaných výzkumných laboratořích mimo ČR) nelze u řady případů jednoznačně stanovit diagnózu.

V první linii léčby mírného a středně těžkého MMP je doporučován dapson, který je lékem volby u očních a orálních forem, metotrexát nebo tetracykliny a/nebo topické kortikosteroidy a cyklosporin, v druhé linii je pak možno do terapie přidat celkové kortikosteroidy, mykofenolát mofetil nebo azathioprin. V těžkých případech MMP jsou v první linii léčby uváděny dapson s kortikosteroidy a/nebo s perorálním nebo intravenózně podávaným cyklofosfamidem. U refrakterního onemocnění je možné použít rituximab, případně intravenózní imunoglobuliny. Terapie může být mírně upravena dle typu postiženého orgánu [16].



Obr. 2. Přední oční segment

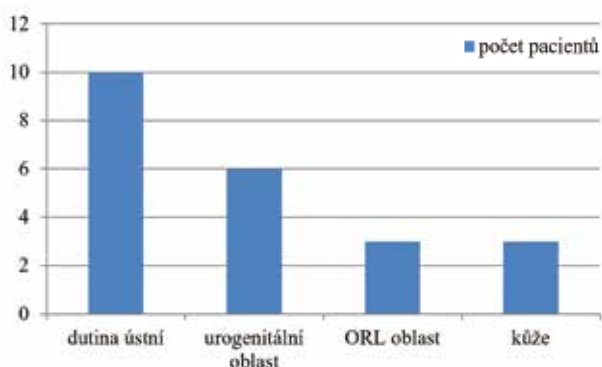
MATERIÁL A METODY

Do souboru jsme zařadili 20 pacientů s MMP s očním postižením z celkových 51 pacientů s erozivní bulózní dermatózou s postižením sliznic dispenzarizovaných na I. dermatovenerologické klinice FN u svatě Anny v Brně a vyšetřených v ambulanci pro autoimunitní dermatózy v letech 2021–2022. Byla uspořádána data o současném souboru pacientů se zaměřením na pohlaví, věkovou strukturu, postižené části těla, klinický obraz, provedená vyšetření, průběh a aktivitu onemocnění, léčbu. Dále jsme se zaměřili na sdružené nemoci včetně malignit, vzhledem k tomu, že maligní onemocnění je popisováno přibližně u 25 % případů s pozitivitou protiátok proti lamininu332 [7]. Onkologický screening byl tedy proveden u všech pacientů ze souboru. Diagnóza byla stanovena na základě klinického obrazu, histologického vyšetření z probatorní excize z postižené tkáně, přímé IF z perilezionální kůže nebo sliznice a nepřímé IF ze séra pacienta. Detekce cílových antigenů byla provedena metodou nepřímé IF na opičím ezofágu a solí dělené kůži, ELISA pro BP antigeny BP180 (doména NC16A) a BP230 (C3 terminální fragment) a kolagen VII (doména NC1) (Euroimmun) na ÚKIA FN u sv. Anny v Brně, histologické a imunofluorescenční vyšetření biopsií bylo provedeno na ÚP FN Brno a PAÚ FN u sv. Anny v Brně. Cestou Biologického ústavu LF Masarykovy univerzity byla

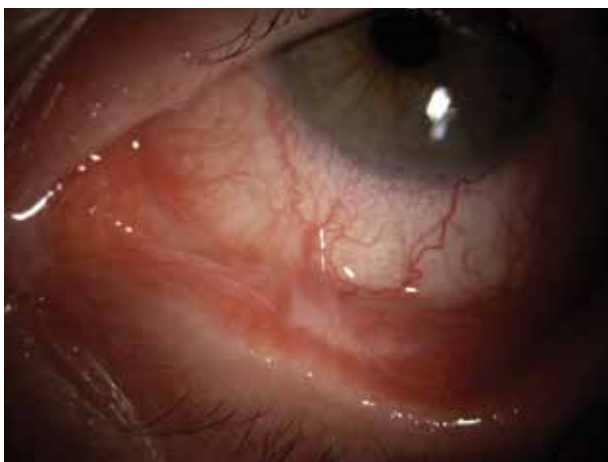testována séra pacientů na přítomnost protilátek proti lamininu332 a $\beta 4$ integrinu pomocí imunoblotu. Data budou součástí dalšího sdělení. Vzhledem k tomu, že v průběhu roku 2022 společnost Euroimmun uvedla na trh biochip k detekci protilátek proti lamininu332 pomocí nepřímé IF na transfekovaných buňkách, provedli jsme detekci touto metodou u 4 vzorků séra z našeho souboru pacientů. U pacientů doplňujeme vyšetření pomocí epikutánních testů, jak standardní sady, tak speciálních, a to se zubolékařskými chemikáliemi, obsahovými látkami přípravků kosmetických a farmaceutických a s používanými kosmetickými přípravky a očními kapkami.

VÝSLEDKY

Sestavili jsme soubor 20 pacientů s MMP s očním postižením (tab. 1), z toho 16 bylo ženského pohlaví a 4 mužského pohlaví, co odpovídá poměru 4 : 1. Průměrný věk v době stanovení diagnózy v této skupině je 67,55 roku, z toho u mužů 76,25 a u žen 65,38 roku, a ve většině případů se první potíže (nejčastěji charakteru konjunktivitidy) objevily již několik let před stanovením diagnózy.



Obr. 3. Postižení dalších sliznic

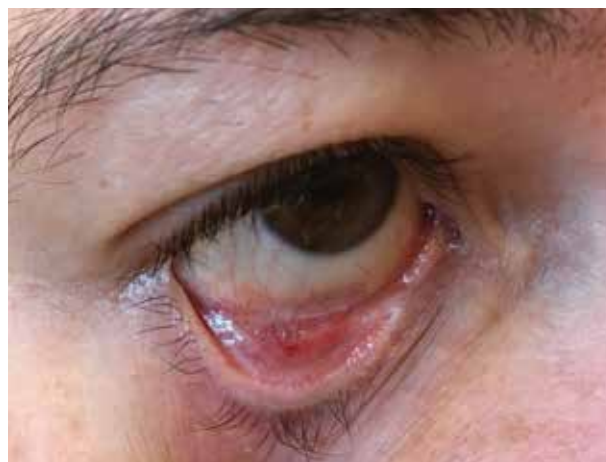

Obr. 4. Fibróza a změkčení dolního fornixu (pacientka 8)

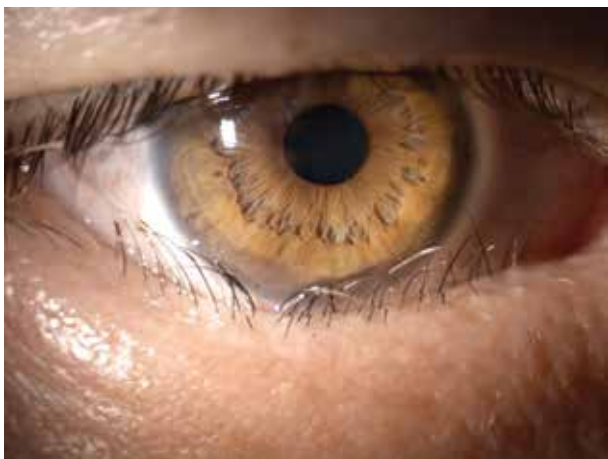Deset pacientů mělo izolované oční postižení, u dalších 10 pacientů jsme pozorovali i postižení jiných sliznic (obr. 3). V 10 případech bylo přítomné postižení sliznice dutiny ústní, u 6 pacientů urogenitální systém, u 3 pacientů se objevily projevy v ORL oblasti a ve 3 případech bylo přítomné i postižení kůže. Z očních příznaků jsme pozorovali subkonjunktivální fibrózu u 5 pacientů, projevy symblefaronu byly přítomny u 12 pacientů (obr. 4–10), z toho 2 pacientky měly amaurosis totalis jednoho oka, obě v důsledku recidivujících herpetických keratokonjunktivitid, u jedné z těchto pacientek byla provedena enukleace oka pro endoftalmitidu (nelze vyloučit iatrogenní příčinu po přešití rohovky spojivkou).

U žádného z pacientů nebyl popsán ankyloblefaron. Entropia, která bývají často provázená trichiázou, jsme zjistili ve 4 případech. Chronická konjunktivitida bez dosavadních projevů jizvení se vyskytla u 4 pacientů. Potíže charakteru recidivujících konjunktivitid před stanovením diagnózy udávalo 15 pacientů, u všech trvaly potíže rok a více. V 5 případech předcházelo očnímu postižení postižení jiných sliznic, a to dutiny ústní u 2 pacientů, genitálu také ve 2 případech a postižení kůže bylo prvním příznakem u jednoho pacienta. Z dalších očních onemocnění je u 8 pacientů popisován glaukom (u žádného z pacientů není popsána souvislost s terapií kortikosteroidy) a u 9 pacientů katarakta, z toho u sedmi řešena operačně.

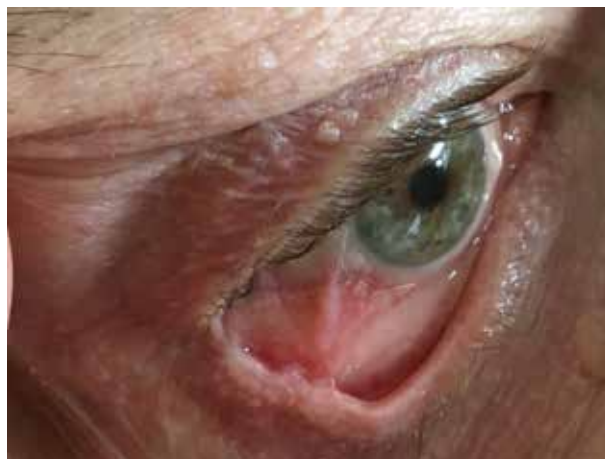Probatorní excize k histologickému vyšetření a přímé IF byla preferenčně prováděna z projevů v jiných lokalitách z důvodu zamezení další fibrotizace konjunktivy, u 10 pacientů byla excize provedena z oblasti spojivky, 5 pacientů excizi nepodstoupilo. Přímá IF byla pozitivní v 11 případech, v osmi případech z excize ze spojivky. Nutnost excize ze spojivky jsme zvažovali vždy pečlivě a po domluvě s oftalmology, vzhledem k tomu, že po chirurgickém výkonu na postižené spojivce je vysoké riziko progresu jizvení. Protilátky proti bazální membráně metodou nepřímé IF na opičím ezofágu a soli štěpené kůže byly pozitivní u 5 pacientů, z toho u všech epidermální typ. Protilátky proti BP antigenům byly detekovány jen u jednoho pacienta, konkrétně anti-BP180, u jedné



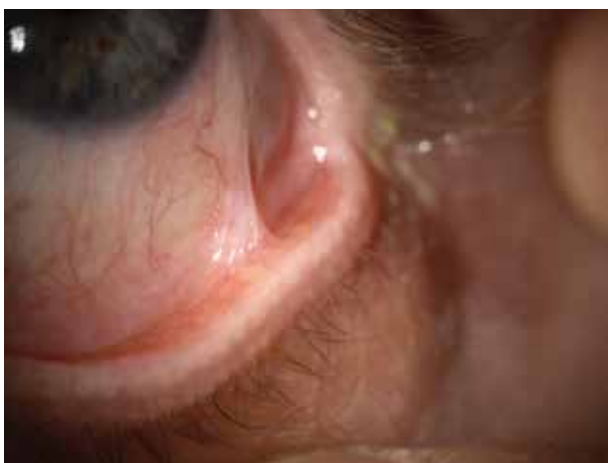Obr. 5. Fibróza dolního fornixu (pacientka 9)



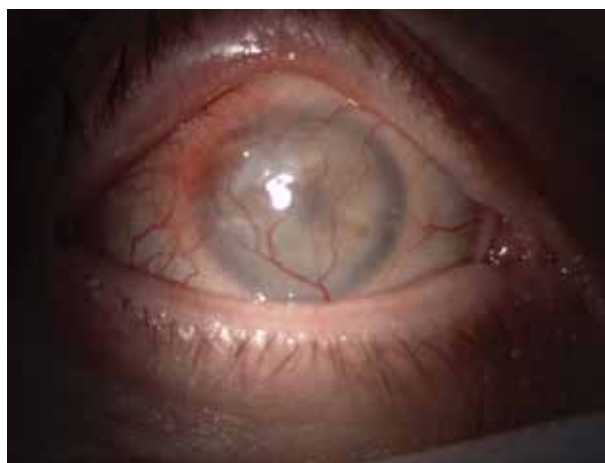Obr. 6. Trichiáza (pacientka 9)



Obr. 7. Symblefaron (pacient 20)



Obr. 8. Symblefaron (pacientka 17)



Obr. 9. Keratinizace povrchu bulbu, vaskularizace (pacientka 4)

Tabulka 1. Soubor pacientů se zaměřením na pohlaví, věk v době stanovení diagnózy, postižené oblasti, provedená vyšetření

Pacient	Pohlaví	Věk v době diagnózy	Postižené oblasti	Oční projevy	Histologie/DIF	IIF/ELISA (BP Ag, koVII)
1	Ž	84	oči	ODS symblepharon, blepharitis, sicca syndrom OS trichiasis	spojivka nespecifická/+ fibrin	+ anti-BM, epidermání/-
2	M	72	oči	ODS symblepharon, arterphakia OS st. p. operaci entropia	spojivka +/- IgA, C3, IgG, fibrin	+ cytoplazmat. membrána bazálních buněk/-
3	Ž	71	oči	ODS keratoconjunctivitis acuta recidivans, blepharoconjunctivitis chronica	spojivka nespecifická/+ fibrin	+ anti-ICS/-
4	Ž	70	oči	ODS subkonjunktivální fibróza, symblepharon, leucoma corneae vascularisans, st. p. keratoconjunctividem recidivans, st. p. přechítí rohovek amniovou membránou, OD st. p. glaucoma OS amaurosis totalis	neprovedena	+ anti-ICS/-
5	Ž	70	oči	ODS subkonjunktivální fibróza, sicca synrom, glaucoma OD st. p. ulcus corneae, keratinizace spojivky, st. p. opakovaných operacích entropia OS arterphakia	spojivka nespecifická/-	-/-

6	Ž	69	oči	ODS symblepharon, cataracta, meibomitis	spojivka nespecifická/+ fibrin	+ anti-BM, epidermální/-
7	Ž	66	oči	ODS chronická konjunktivitida, artephakia OD membrana epiretinalis	neprovedena	-/-
8	Ž	56	oči	ODS symblepharon, meibomitis, vascularisatio corneae, sicca syndrom	spojivka nespecifická/+ fibrin	-/-
9	Ž	50	oči	ODS subkonjunktivální fibróza, trichiasis, entropion, glaucoma	spojivka nespecifická/+ fibrin	-/-
10	Ž	43	oči	ODS subkonjunktivální fibróza, hyperemie spojivek, sicca syndrom	neprovedena	+ anti-ICS/kolVII
11	Ž	60	oči, dutina ústní	ODS symblepharon, OD amaurosis practica, glaucoma OS amaurosis totalis, leucoma corneae vascularisans	neprovedena	+ SSS, epidermální/-
12	Ž	51	oči, dutina ústní	ODS keratokonjunktivitis sicca, fibrotizace dolního fornixu	bukální sliznice +/- IgG, C3	-/-
13	Ž	63	oči, dutina ústní, ORL oblast	ODS symblepharon, trichiasis, blepharitis, artephakia, glaucoma OD st. p. operaci entropia	spojivka +/-	+ anti- ICS/+ BP180
14	Ž	76	oči, dutina ústní, genitál	ODS konjunktivitis, sicca syndrom, artephakia OS cicatrix corneae	bukální sliznice nespecifická/+ fibrin	+ anti-ICS/-
15	Ž	75	oči, dutina ústní, genitál	ODS symblepharon, blefarokonjunktivitis, glaucoma, cataracta OS oculus ultimus	spojivka nespecifická/+ fibrin, IgA	+ anti-ICS/-
16	Ž	73	oči, dutina ústní, genitál	OS symblepharon, změlčení horního fornixu, glaucoma OD enukleace pro endophthalmitidu	neprovedena	- / -
17	Ž	69	oči, dutina ústní, genitál	ODS symblepharon, změlčení fornixu, glaucoma	spojivka +/- IgG, IgA, fibrin	+ anti-BM, epidermální, + anti-ICS /
18	M	88	oči, dutina ústní, ORL oblast, kůže	ODS změlčení fornixu, sicca syndrom OD cataracta OS symblepharon, artephakia	bukální sliznice +/-	+ anti- ICS / -
19	M	64	oči, dutina ústní, uretra, kůže	ODS konjunktivitis chronica, OS pterygium	nespecifická	-/-
20	M	81	oči, dutina ústní, ORL oblast, genitál, kůže	ODS symblepharon, konjunktivitis chronica, trichiasis, sicca syndrom, artephakia	kůže +/- C3	+ SSS, epidermální, + anti-ICS/-

Zkratky:

BM – bazální membrána, M – muž, DIF – přímá imunofluorescence, ICS – intercelulární substance, IIF nepřímá imunofluorescence, kolVII – kolagen VII, OD – oculus dexter, ODS – oculus dexter et sinister, OS – oculus sinister, SSS – soli štěpená kůže, Ž – žena

pacientky byla pozitivita protilátek proti kolagenu VII. Detekce protilátek proti lamininu332 pomocí biochipu, byla provedena u 4 pacientů (pacienti 11, 18, 19, 20 z tab. 1.), z toho jeden vzorek séra (pacient 19) reagoval slabě pozitivně.

Ze systémových nemocí měli 3 pacienti anamnézu maligního onemocnění ze skupiny lymfoproliferativních nemocí, a to chronickou myeloproliferaci s trombocytopenií, chronickou lymfocytární leukemii a difuzní velkobuněčný B lymfom (tab. 2).

Chronická lymfocytární leukemie byla u pacienta zjištěna v rámci onkoscreeningu na naší klinice, ostatní dvě pacientky hematologickou malignitu již měly v anamnéze. Jedna pacientka zemřela v roce 2021 v důsledku infekce covid-19, zároveň to byla pacientka s anamnézou lymfomu. Další pacientka zemřela na nám neznámou příčinu po ukončení zkoumaného období. Epikutánní testy byly provedeny u 10 pacientů, z toho v šesti případech byla zjištěna kontaktní přecitlivělost, ale bez aktuální klinické korelace. Anamnézu atopie udávali 4 pacienti (u dvou byla pozitivita i v epikutánních testech).

V terapii má aktuálně 14 pacientů systémovou léčbu, konkrétně celkové kortikosteroidy v monoterapii v 4 případech, kortikosteroidy v kombinaci s dapsonem 10 pacientů, lokální terapii bez systémové léčby má zavedenou 6 pacientů (tab. 3, obr. 10).

Cyklosporinové kapky byly ordinovány u 13 pacientů, externa s vitamínem A u 4 pacientů, externa s kortikosteroidy ve formě očních kapek jsou zavedena v 7 případech, u ostatních pacientů byly aplikovány přechodně buď v úvodu terapie, nebo při exacerbacích onemocnění. Lokální antibiotika aplikuje 5 pacientů. U všech pacientů byla zároveň dlouhodobě v rámci symptomatické terapie používána lubrikancia ve formě kapek nebo gelů. U jedné pacientky byla na obou očích na rohovku našita amniová membrána.

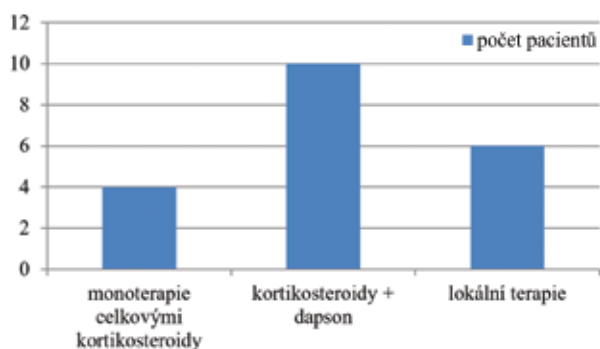
DISKUSE

MMP je onemocnění s častým pozdním stanovením diagnózy vzhledem k velké variabilitě klinických příznaků s postižením více sliznic [15]. V našem souboru pacientů bylo pozorováno postižení více lokalit v 50 % případů, zejména postižení dutiny ústní, která je v literatuře nejčastěji postiženou lokalitou následovanou postižením spojivek u pacientů s MMP [4, 13, 14]. Orální sliznice je také nejčastějším místem počátků projevu tohoto onemocnění [14], avšak v našem souboru začínaly v 75 % potíže nejčastěji v oblasti spojivky, zejména charakteru recidivujících konjunktivitid, to je ovlivněno právě tím, že jsme se zaměřili na skupinu pacientů s očním postižením.

Tabulka 2. Soubor pacientů se zaměřením na přidružené maligní onemocnění a kontaktní alergie

Pacient	Malignita	Kontaktní alergie
1	chronická myeloproliferace s trombocytopenií (před stanovením diagnózy)	testy neprovedeny
2	chronická lymfocytární leukemie (zjištěno u nás)	negativní (provedeny na jiném oddělení)
3	difuzní velkobuněčný B lymfom (před stanovením diagnózy)	testy neprovedeny
4	–	negativní
5	–	dibrom-dicyanobutan, methylisothiazoline
6	–	propolis
7	–	negativní
8	–	dibucain (cinchokain), lidocain
9	–	testy neprovedeny
10	–	eugenol, Peru balzám
11	–	thiomersal, famycetin, methylisothiazolinon, kathon CG, propolis, Peru balzám, nikl
12	–	testy neprovedeny (v anamnéze udávala barvu na vlasy, nikl)
13	–	testy neprovedeny
14	–	negativní
15	–	testy neprovedeny
16	–	testy neprovedeny
17	–	testy neprovedeny
18	–	testy neprovedeny
19	–	kalafuna, kyselina abietová, propolis
20	–	testy neprovedeny

Utěchtopacientůzároveňzačalypotížecharakterupáleníočí, hyperemie a recidivujících zánětů spojivky více než rok před stanovením diagnózy. Závažné projevy jizvení spojivky typu symblefaronu byly přítomné u 60 % pacientů. Predominantně byly postiženy ženy, a to v 80 % (v poměru 4 : 1), v naší skupině je to tedy mírně vyšší oproti dostupným údajům z literatury, v níž se uvádí postižení žen v poměru 2 : 1 [17]. Věk stanovení diagnózy byl v našem případě 67,55 roku, což odpovídá i datům z jiných zemí Evropy, kde



Obr. 10. Typy terapie podle počtu pacientů

se pro oční OP udává průměrný věk stanovení diagnózy 60,4–68,2 roku [14].

OP je závažným typem MMP společně s postižením genitálu, nazofaryngu, orofaryngu, laryngu a trachey [1]. Podle aktuálních doporučení je u očního postižení potřebná celková terapie imunosupresivy k ovlivnění zánětu a k zastavení progresu jizvení spojivky [16]. Celkovou léčbu jsme v naší popisovaném souboru zvolili u 70 % případů, z toho 71,4 % představovala kombinovaná celková terapie (kortikosteroidy s dapsonem) a 28,6 % monoterapie kortikosteroidy s dostatečným efektem. Monoterapie byla zvolena v případě nesnášenlivosti dapsonu v úvodu léčby, při nízké compliance u kombinované terapie nebo při dostatečné klinické odpovědi na monoterapii. Přechodně byl u jedné pacientky nasazen i mykofenolát mofetil v kombinaci s kortikosteroidy, ale aktuálně má zavedenou jen lokální terapii. Lokální terapie byla u pacientů ordinována z důvodu mírného postižení, poměru přínosu a rizika pro pacienta, případně kvůli odmítnutí systémové terapie pacientem. Dle dostupných dat přináší lokální terapie u OP jen úlevu od symptomů, neovlivňuje však imunitní procesy [18]. V lokální terapii byla používána v úvodu terapie kortikosteroidní externa a v dlouhodobé léčbě zejména

Tabulka 3. Soubor pacientů se zaměřením na terapii a aktivitu onemocnění

Pacient	Poslední celková terapie	Poslední lokální terapie	Aktivita nemoci
1	prednison	kortikosteroidní externa, levofloxacin, umělé slzy	úmrtí 2023 (příčina neznámá)
2	prednison, dapson	cyklosporinové kapky, umělé slzy	stabilní
3	prednison, dapson	tobramycin, kortikosteroidní externa, cyklosporinové kapky, umělé slzy	úmrtí 2021 (inf. covid-19)
4	prednison, dapson	moxifloxacin, ofloxacin, umělé slzy	aktivní
5	prednison, dapson	kortikosteroidní externa, vitamín A ung., cyklosporinové kapky, umělé slzy	aktivní
6	–	cyklosporinové kapky, umělé slzy	stabilní
7	–	kortikoidní externa, umělé slzy	stabilní
8	methylprednisolon	umělé slzy	aktivní
9	prednison, dapson	cyklosporinové kapky, vitamín A ung., umělé slzy	stabilní
10	–	cyklosporinové kapky, vitamín A ung., umělé slzy	stabilní
11	–	cyklosporinové kapky, umělé slzy	stabilní
12	prednison, dapson	cyklosporinové kapky, kortikosteroidní externa dle potřeby, umělé slzy	stabilní
13	prednison	ofloxacin, cyklosporinové kapky, umělé slzy	stabilní
14	prednison, dapson	kortikosteroidní externa, vitamín A ung., umělé slzy	stabilní
15	prednison, dapson	kortikosteroidní externa, cyklosporinové kapky, umělé slzy	stabilní
16	–	tobramycin, umělé slzy	aktivní
17	prednison, dapson	cyklosporinové kapky, umělé slzy	stabilní
18	–	cyklosporinové kapky, kortikosteroidní externa, umělé slzy	stabilní
19	prednison, dapson (bude se žádat o mykofenolát mofetil pro nález v dutině ústní)	umělé slzy	aktivní
20	prednison	cyklosporinové kapky, umělé slzy	aktivní

cyklosporinové kapky tam, kde byla zároveň stanovena diagnóza suchého oka, která u pacientů s očním pemfigoidem vzniká sekundárně v důsledku jizvení [12]. V zahraničí se kromě cyklosporinových kapek používá i takrolimus, ten ale u nás není ve formě masti pro oční použití dostupný. V České republice se tedy lokálně využívá cyklosporin nebo prednison bez konzervačních látek, dále důkladná symptomatická léčba syndromu suchého oka, ideálně vícesložkovou lubrikací, která je zavedena i u všech našich pacientů, případně se mohou použít individuálně připravované sérové oční kapky [8]. Alternativou může být i aplikace amniové membrány bezstehovou metodou, ta podobně jako sérové kapky obsahuje protizánětlivé cytokiny a růstové faktory přispívající k regeneraci povrchu oka [17]. V našem souboru byla tato metoda použita u jedné pacientky.

Diagnostika očního pemfigoidu stále zůstává problematická. Předpokládaných cílových antigenů je několik, sérologické vyšetření má při lokalizovaném postižení a nedostupnosti diagnostiky všech antigenů velmi malou výtežnost. Za zlatý standard je proto pokládáno histologické a imunofluorescenční vyšetření spojivky, jehož provedení je ale v reálné praxi obtížné. Vzorky spojivky jsou malé, v histologickém vyšetření často dojde k odloučení epitelu, hodnotí se tak zánětlivý lymfocytární infiltrát ve spodině, který není specifický, může mít lichenoidní charakter. V přímé IF často nalézáme uložení fibrinu, které též nejsou specifické, jsou známkou poškození juncce.

V možnostech sérologického vyšetření máme nyní k dispozici nepřímo IF na opičím ezofágu, solí štěpené kůži (salt-skin-split), na biochipu s transfekovanými buňkami exprimujícími BP 180 NC16A a BP230 C globulární doménu C, laminin332, dále ELISA vyšetření pro BP180, doménu NC16A, BP230 doménu C3, a doménu NC1 kolagenu VII. I při kombinaci všech těchto metod je výtežnost nízká. Dle našich zkušeností v nepřímé IF i nález ICS na opičím ezofágu bývá u pemfigoidů častý, není ale specifický (viz tab. 1). U vyšetření s konstrukty hlavních cílových domén BP180 a BP230 zase nedetekujeme protilátky proti vedlejším epitopům. Důležitým faktorem tedy zůstává stanovení hlavního cílového antigenu u OP. U pacientů s očními příznaky se předpokládá především účast protilátek proti β 4integrinu [12]. Diagnostika protilátek proti β 4integrinu není komerčně dostupná, domácí diagnostika imunoblotem, vyvíjená ve spolupráci s Biologickým ústavem LF naráží na malou citlivost metody v očekávaných oblastech. Výsledky western blotu ukazují reaktivitu sér pacientů s proteiny v několika různých molekulových hmotnostech, z nichž některé svou molekulovou hmotností odpovídají výše zmíněným antigenům bazální membrány, některé mohou být fragmenty těchto proteinů (nepublikovaná data). Pro stanovení markeru vhodného pro diferenciální diagnostiku pemfigoidů bude potřeba vyšetření více pacientů.

Často je tedy diagnóza stanovena souhrnem anamnestických dat, klinického obrazu a výsledků co největšího počtu provedených vyšetření, kdy negativní výsledky IF

a ELISA vyšetření nevyklučují diagnózu OP. V diferenciální diagnostice je nutné uvažovat také o dalších konjunktivitidách, spojených s jizvením, například u atopické dermatitidy, rosacey, syndromu suchého oka, jizvicí konjunktivitidy při terapii glaukomu, akutně u Stevens Johnsonova syndromu, aj. U těchto tzv. pseudopemfigoidů jsou souběžně stabilní, bez progresy, na rozdíl od očního pemfigoidu [3]. Zatím chybí poznatky o zánětlivých faktorech, které vedou ke konečnému jizvení u těchto heterogenních jednotek. Terapií lze utlumit a zastavit zánět a zvýšit oční komfort pacienta, nicméně jizvení a souběžně jsou u jizvicích konjunktivitid nezvratné.

ZÁVĚR

MMP vyžaduje komplexní klinickou a diferenciálně diagnostickou znalost. Efektivní léčba vyžaduje kooperaci dermatologa s oftalmologem, stomatologem, ORL lékařem, gastroenterologem a gynekologem, a tento typ péče je často dostupný jen v specializovaných centrech [7]. Včasná a spolehlivá diagnostika přitom přináší možnost nasazení specifické léčby pro zpomalení progresy onemocnění. U pacientů může v průběhu onemocnění docházet k progresi s postižením dalších sliznic, například očního postižení, což bylo pozorováno i v našem souboru pacientů, kde u 5 případů se oční symptomy objevily až s progresí onemocnění, a proto by měli být pacienti s tímto onemocněním sledováni multidisciplinárním týmem [15]. Vytvoření klinicky využitelného diagnostického postupu u této vzácné jednotky a důsledná dispenzarizace by tedy těmto pacientům přinesla přístup k lepší zdravotnické péči, včasnému zahájení léčby a tím zabránění progresy onemocnění.

LITERATURA

1. CHAN, L. S., AHMED, A. R., ANHALT G. J. et al. The first international consensus on mucous membrane pemphigoid: definition, diagnostic criteria, pathogenic factors, medical treatment, and prognostic indicators. *Arch Dermatol*, 2002, 138(3), p. 370–379. doi: 10.1001/archderm.138.3.370.
2. CHEN, L. L., GABARRA, V., CHO, S. et al. Functional characterization of integrin α 6 β 4 adhesion interactions using soluble integrin constructs reveals the involvement of different functional domains in the β 4 subunit. *Cell communication & adhesion*, 2008, 15(4), p. 317–331. doi:10.1080/15419060802428356.
3. CHUKWUMA, O., SAIKALY, S. K., MONTANEZ-WISCOVICH, M. et al. Ocular pseudopemphigoid with concomitant eyelid dermatitis secondary to rosacea. *JAADCase Rep*, 2020, 7, p. 62–64. doi: 10.1016/j.jdc.2020.11.007
4. DU, G., PATZELT, S., VAN BEEK, N., SCHMIDT, E. Mucous membrane pemphigoid. *Autoimmun Rev*, 2022, 21(4), p. 103036. doi: 10.1016/j.autrev.2022.103036.

5. GEORGOUDIS, P., SABATINO, F., SZENTMARY, N. et al. Ocular Mucous Membrane Pemphigoid: Current State of Pathophysiology, Diagnostics and Treatment. *Ophthalmol Ther*, 2019, 8(1), p. 5–17. doi: 10.1007/s40123-019-0164-z.
6. GOLETZ, S., ZILLIKENS, D., SCHMIDT, E. Structural proteins of the dermal-epidermal junction targeted by autoantibodies in pemphigoid diseases. *Exp Dermatol*, 2017, 26, p. 1154–1162. doi: 10.1111/exd.13446.
7. HOFMANN, S. C., GÜNTHER, C., BÖCKLE, B. C. et al. S2k Guideline for the diagnosis and treatment of mucous membrane pemphigoid. *J Dtsch Dermatol Ges*, 2022, 20(11), p. 1530–1550. doi: 10.1111/ddg.14905.
8. IVANIŠOVÁ, D., JEDLIČKOVÁ, H., VOJTĚCHOVÁ, L., HORÁČKOVÁ, M. Entropium jako jediný symptom očního jizvícího pemfigoidu. Chrapek O. et al. *Oftalmologie v kazuistikách*. Praha: EEZY Publishing, 2023, p. 130. ISBN: 978-80-88506-17-1.
9. JEDLIČKOVÁ, H. Autoimunitní puchýřnatá onemocnění část II.: Subepidermální autoimunitní bulózní dermatózy. *Čes-slov Derm*, 2023, 98(4), p. 181–232.
10. JOONES, V. A., PATEL, P. M., GIBSON, F. T. et al. The Role of Collagen XVII in Cancer: Squamous Cell Carcinoma and Beyond. *Front Oncol*, 2020, 10, p. 352. doi: 10.3389/fonc.2020.00352.
11. KNEISEL, A., HERTL, M. Autoimmune bullous skin diseases. Part 2: diagnosis and therapy. *J Dtsch Dermatol Ges*, 2011, 9(11), p. 927–947. doi: 10.1111/j.1610-0387.2011.07809.x.
12. KUMARI, S., BHOL, K. C., SIMMONS, R. K. et al. Identification of Ocular Cicatricial Pemphigoid Antibody Binding Site(s) in Human β 4 Integrin. *Invest Ophthalmol Vis Sci*, 2001, 42(2), p. 379–385.
13. PATZELT, S., SCHMIDT, E. Autoimmunity against laminin 332. *Front. Immunol*, 2023, 14, 1250115. doi:10.3389/fimmu.2023.1250115.
14. RASHID, H., LAMBERTS, A., BORRADORI, L. et al. European guidelines (S3) on diagnosis and management of mucous membrane pemphigoid, initiated by the European Academy of Dermatology and Venereology – Part I. *J Eur Acad Dermatol Venereol*, 2021, 35(9), p. 1750–1764. doi: 10.1111/jdv.17397.
15. RASHID, H., MEIJER, J. M., BOLLING, M. C. et al. Insights into clinical and diagnostic findings as well as treatment responses in patients with mucous membrane pemphigoid: A retrospective cohort study. *J Am Acad Dermatol*, 2022, 87(1), p. 48–55. doi: 10.1016/j.jaad.2021.11.061.
16. SCHMIDT, E., RASHID, H., MARZANO, A. V. et al. European Guidelines (S3) on diagnosis and management of mucous membrane pemphigoid, initiated by the European Academy of Dermatology and Venereology – Part II. *J Eur Acad Dermatol Venereol*, 2021, 35(10), p. 1926–1948. doi: 10.1111/jdv.17395.
17. SCHONBERG, S., STOKKERMANS, T. J. Ocular Pemphigoid. In: StatPearls [Internet]. Treasure Island (FL): StatPearls Publishing, 2023. Dostupné na www: <https://www.ncbi.nlm.nih.gov/books/NBK526100/>.
18. YOU, C., MA, L., ANES, S. D., STEPHEN, F. C. Long-term remission of ocularcicatricial pemphigoid off immunomodulatory therapy. *Eur J Ophthalmol*, 2018, 28, p. 157–162.

Publikace vznikla v rámci interního grantu podpořeného Fakultní nemocnicí u sv. Anny v Brně.

Autorka v souvislosti s tématem práce v posledních 12 měsících nespolupracovala s žádnou farmaceutickou firmou.

Do redakce došlo dne 11. 3. 2024.

Adresa pro korespondenci:
MUDr. Lucia Vojtěchová
I. dermatovenerologická klinika LF MU a FNUSA
Pekařská 664/53
602 00 Brno
e-mail: lucia.janickova@fnusa.cz