

Mnohopočetné drobné papulky hnedastej farby na predlaktiach

Szép Z.^{1,2}, Hlavačková L.³

¹Katedra dermatovenerológie LF SZU a výučbové centrá Onkologický ústav sv. Alžbety s. r. o., Bratislava a Dermato-venerologická klinika LF SZU a FNsP Trnava, Slovensko
vedúci katedry a prednosta kliniky doc. MUDr. Zoltán Szép, PhD., MPH

²Unilabs Slovensko s. r. o., Diagnostické centrum patológie, Bratislava, Slovensko
vedúca oddelenia prim. MUDr. Iveta Mečiarová, PhD.

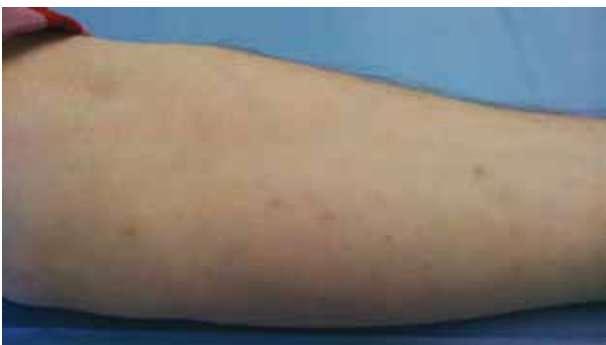³Kožná ambulancia Aktisderm, s. r. o., Nitra, Slovensko

Čes-slov Derm, 99, 2024, No. 1, p. 26–28

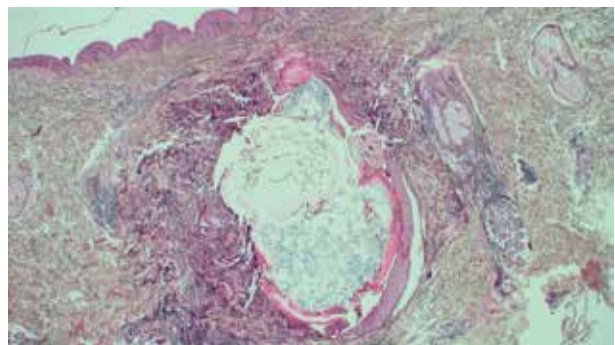
KLINICKÝ PRÍPAD

Pacientkou bola 30-ročná žena, ktorá pozorovala postupný vznik drobných hnedastých asymptomatických papuliek na volárnych plochách predlaktí v priebehu posledných dvoch rokov. Jej rodinná a osobná anamnéza boli bez pozoruhodností, pracovala ako úradníčka, na nič sa neliečila, lieky ani liečivé doplnky nebrala. Pri klinickom vyšetrení boli prítomné drobné, 1 x 1mm veľké, viacpočetné, ostro ohraničené hnedasté papul-

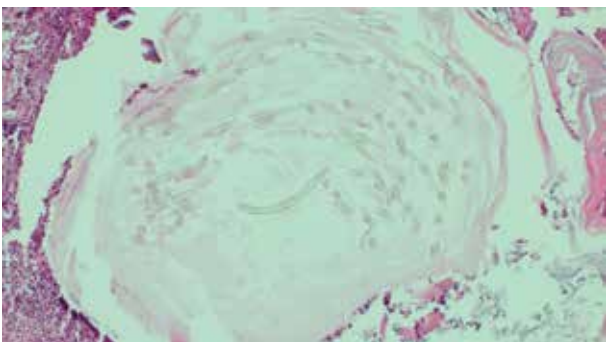ky, ktoré sa len mierne vyklenovali nad úroveň okolitej kože (obr. 1). Zápalová reakcia v okolí nebola prítomná, z papuliek sa nevyprázdňoval žiadny obsah. Lokalizácia bola na volárnych plochách predlaktí obojstranne. Jednotlivé papulky boli od seba izolované, bez tendencie k splyvaniu. Dermatoskopicky nebol pozorovateľný otvor na povrch kože. Subjektívne ťažkosti nespôsobovali. Pacientka vyhľadala kožnú ambulanciu za účelom diagnostiky a liečby prejavov. Bola zrealizovaná kožná excízia za účelom histologického vyšetrenia.



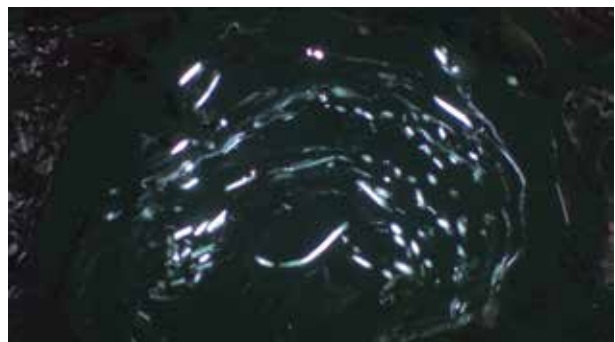
Obr. 1



Obr. 2



Obr. 3



Obr. 4

HISTOPATOLOGICKÝ NÁLEZ

V histologickom obraze bola prítomná malá, dermálne lokalizovaná cysta (obr. 2). Výstelka cystickej dutiny bola epidermálneho typu so zachovanou vrstvou stratum granulosum a keratinizáciou. V dutine cysty bol prítomný lamelárny keratín bez parakeratózy a množstvo priečne alebo šikmo prerezaných tenkých velusových vlasov (obr. 3). K stene cysty neboli pripojené žiadne adnexálne štruktúry kože. Bola prítomná ruptúra a čiastočná resorpcia steny cysty s miernou zápalovou reakciou v okolitej derme. Vyšetrenie polarizačnou mikroskopiou zvýraznilo svetlolomné štruktúry velusových vlasov v dutine cysty (obr. 4).

Záver

Eruptívne cysty z velusových vlasov (eruptive vellus hair cysts).

PRIEBEH

Pacientka bola poučená o benígnej povahe lézií a o možnostiach terapie. Stačilo jej len poučenie, že ide o nezávažný nález, o liečbu nemala záujem.

DISKUSIA

Eruptívne cysty z velusových vlasov (príp. eruptívne cysty s velusovými vlasmi, ECVV, angl. eruptive vellus hair cysts) sú zriedkavou nozologickou jednotkou [10]. Typicky sa vyskytujú u detí a mladých dospelých, bez predilekcie pohlavia či rasy. **Klinicky** ide o mnohopočetné, 1–4-mm, asymptomatické papulózne lézie farby kože alebo belavej, žltkastej či hnedasto-červenej farby. Typickou lokalizáciou je hrudník a horné končatiny, ale môžu byť postihnuté aj iné lokality [1, 10].

Pre **histologický obraz** je charakteristická malá dermálne lokalizovaná cysta vystlaná rohovatejším skvamóznym epitelom epidermálneho typu s prítomným stratum granulosum a zachovanou normálnou keratinizáciou. Preto sa v dutine cysty nachádza lamelárne usporiadaný keratín, bez parakeratózy. Diagnosticky kľúčovým je nález množstva priečne alebo šikmo prerezaných velusových vlasov, bez pigmentovanej drene [1, 9, 10]. K epidermálnej výstelke je občas pripojený malý chlповý folikul. V prípade ruptúry steny cysty vzniká v okolitej derme granulomatózna zápalová reakcia.

V **klinickej diferenciálnej diagnostike** je potrebné vylúčiť milia, steatocystoma multiplex, morbus Grover, keratosis pilaris, lichen nitidus a rôzne ďalšie drobnopapulózne lichenoidné erupcie. Aj keď je snaha o diagnostiku ECVV dermatoskopiou a ďalšími neinvazívnymi metódami [11], bezpečné odlíšenie doteraz umožňuje jedine histopatologické vyšetrenie. V **histologickej diferenciálnej diagnostike** prichádza

do úvahy epidermálna cysta a milium (neobsahujú intraluminálne velusové vlasy), steatocystóm (vnútorný povrch výstelky je krytý eozinofilnou kutikulou, intraluminálne chýba keratín a velusové vlasy, k stene cysty sú pripojené mazové žľazy), trichofolikulóm (stenu tvoria mnohopočetné primitívne vlasové folikuly, ktoré ústia do spoločnej väčšej dutiny) a pigmentovaná folikulárna cysta (obsahuje terminálne vlasy s pigmentovanou dreňou) [1]. Imunohistochemicky ECVV typicky exprimujú cytokeratín 17 (CK17), kým steatocystómy CK10 aj CK17 [1, 9].

Histogeneticky ECVV pravdepodobne pochádza z infundibulárneho úseku chlповého folikulu. Príčina vzniku nie je známa, väčšinou ide len o izolovaný výskyt, bez dedičnosti a bez väzby na syndrómy či interné ochorenia, ale u ojedinelých ECVV bola opísaná autózomovo dominantná dedičnosť. V dostupnej literatúre sme našli prípad s neurologickými príznakmi, kde autori zvažovali možnosť nového neurokutánneho syndrómu, v rámci ktorého vznikali aj ECVV [6]. Výskyt ECVV bol tiež opísaný aj pri niektorých typoch anhidrotickej a hidrotickej ektodermálnej dysplázie [3], pri syndróme Lowe (okulocerebrorenálny syndróm) [7], pri syndróme Stüve-Wiedemann [5] a tiež v asociácii s pachyonychia congenita [4].

V **liečbe** ECVV je možno skúsiť dermabráziu, celkovú a/alebo lokálnu liečbu retinoidmi, prípadne lasery (CO₂, erbium:YAG) [2, 7]. V prípade menšieho počtu cýst prichádza do úvahy vyprázdnenie ich obsahu ihlou alebo elektrochirurgicky (podobne, ako v prípade milíí) [1].

SÚHRN

Mnohopočetné drobné papulky hnedastej farby na predlaktiach – eruptívne cysty s velusovými vlasmi. Stručný prehľad

Autori v článku opisujú prípad 30-ročnej pacientky so vznikom vzácnej nozologickej jednotky, eruptívnych cýst s velusovými vlasmi a podávajú stručný prehľad o klinickom a histologickom obraze, diferenciálnej diagnostike, liečbe a možnej asociácii eruptívnych cýst z velusových vlasov so vzácnymi syndrómami.

Kľúčové slová: cysty s velusovými vlasmi – eruptívne cysty – epidermálna cysta

SUMMARY

Numerous Tiny Brownish Papules on the Forearms: Eruptive Vellus Hair Cysts. Minireview

In the article, the authors describe the case of a 30-year-old female patient with the emergence of a rare nosological entity, eruptive vellus hair cysts, and provide a brief overview of the clinical and histological picture, differential diagnosis, treatment, and possible association of eruptive vellus hair cysts with the rare syndromes.

Key words: vellus hair cysts – eruptive vellus hair cysts – epidermal cyst

LITERATÚRA

1. CASSARINO, DS., DADRAS, SS. et al. Neoplastic Dermatopathology. 2nd ed., Philadelphia: Elsevier, 2017. 918. s. ISBN 9780323443104.
2. FERNÁNDEZ-TORRES, R., POZO, JD., CASTINEIRAS, I. et al. Treatment of multiple eruptive vellus hair cysts with carbon dioxide laser vaporization and manual lateral pressure. *Clin Exp Dermatol*, 2009, 34 (8), e. 716–718.
3. KÖSE, O., TASTAN, HB., DEVECI, S. et al. Anhidrotic ectodermal dysplasia with eruptive vellus hair cysts. *Int J Dermatol*, 2001, 40 (6), p. 401–402.
4. LEE, HT., CHANG, SH., YOON, TY. Eruptive vellus hair cyst in a patient with pachyonychia congenita. *J Dermatol*, 1999, 26 (6), p. 402–404.
5. LOBATO-BEREZO, A., TORMO-MAINAR, S., PUJOL, RM. Stüve-Wiedemann syndrome with multiple eruptive vellus hair cysts and clefted tongue. *Pediatr Dermatol*, 2020, 37 (2), p. 381–382.
6. MORGAN, MB., KOUSEFF, BG., SILVER, A. et al. Eruptive vellus hair cysts and neurologic abnormalities: two related conditions? *Cutis*, 1991, 47 (6), p. 413–415.
7. NANDEDKAR, MA., MINUS, H., NANDEDKAR, MA. Eruptive vellus hair cysts in a patient with Lowe syndrome. *Pediatr Dermatol*, 2004, 21 (1), p. 54–57.
8. SAKS, K., LEVITT, JO. Tazarotene 0.1 percent cream fares better than erbium:YAG laser or incision and drainage in a patient with eruptive vellus hair cysts. *Dermatol Online J*, 2006, 12 (6), p. 7.
9. SHI, G., ZHOU, Y., CAI, YX. et al. Clinicopathological features and expression of four keratins (K10, K14, K17 and K19) in six cases of eruptive vellus hair cysts. *Clin Exp Dermatol*, 2014, 39 (4), p. 496–499.
10. ŠTORK, J., VOSMÍK, F. Klinický případ: Diseminované papulky až noduly trupu. *Čes.-slov. Derm*, 2002, 77 (3), p. 131–132.
11. ZHU, Q., HUANG, Y., CUI, X. Eruptive vellus hair cysts diagnosed using dermatological imaging technique. *Australas J Dermatol*, 2021, 62 (1), p. 86–88.

Do redakce došlo dne 1. 11. 2023.

Adresa pro korespondenci:
 doc. MUDr. Zoltán Szép, PhD, MPH
 Onkologický ústav sv. Alžbety
 Heydukova 10
 812 50 Bratislava
 Slovenská republika
 e-mail: zoltan.szep@ousa.sk

19. KONGRES
 ČESKÝCH A SLOVENSKÝCH DERMATOVENEROLOGŮ

NOVĚ I S FÓREM REZIDENTŮ

6. – 8. 6. 2024
 HOTEL CLARION OLMOUC

Registrace účastníků na www.jasta.cz
 Pro členy ČDS sleva ve výši ročního členského příspěvku ČDS

Členství v ČLS JEP a ČDS (celkem 1000 Kč) na rok 2024 se platí
 na účet č. 190837708/0300, KS: 4714, VS: vaše evidenční číslo v ČDS