

# Hyperkeratotické kuželovité útvary na zádech

Procházková A.<sup>1</sup>, Sticová E.<sup>2</sup>, Mardešičová L.<sup>1</sup>, Arenbergerová M.<sup>1</sup>, Gkalpakiotis S.<sup>1</sup>

<sup>1</sup>Dermatovenerologická klinika 3. LF UK a FNKV  
přednosta prof. MUDr. Petr Arenberger, DrSc., MBA

<sup>2</sup>Ústav patologie 3. LF UK a FNKV  
přednosta prof. MUDr. Matěj Radoslav, Ph.D.

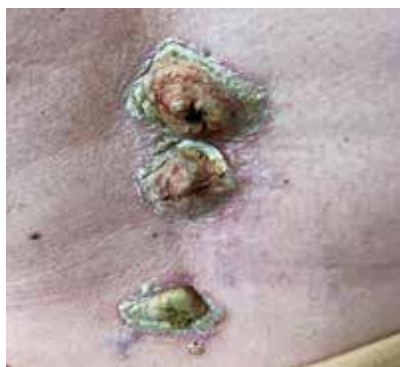Čes-slov Derm, 97, 2022, No. 4, p. 170–172

## KLINICKÝ PŘÍPAD

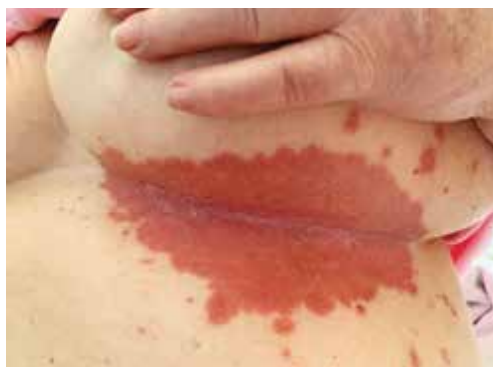Pacientkou byla žena ve věku 65 let, která se dostavila k vyšetření pro přibližně dva roky trvající kuželovité útvary v bederní krajině. V rodinné anamnéze udává u vzdálených příbuzných (přesněji neví) lupénku, v osobní anamnéze uváděla pacientka revmatoidní artritidu t. č. na kortikoterapii methylprednisonem 2 mg/den již dlouhodobě. Dále je pacientka sledována pro arteriální hypertenzi, ischemickou chorobu srdeční (stav po infarktu myokardu v roce 1996) a chronickou obstrukční plicní nemoc při nikotinismu. Z ostatní chronické medikace užívá diuretikum, inhibitory protonové pumpy, nesteroidní protizánětlivé léky a vitamin D. První kožní projevy charakteru současných se začaly postupně tvořit před 7 lety na palci u pravé nohy, poté o rok později na stehně a v oblasti hrudní páteře.

Všechny projevy byly odstraněny na spádové chirurgii, dosud bez recidivy ve stejné lokalitě, tvořily se však nové. Biopsie projevu na zádech provedená na jiném pracovišti vykazala epidermis místy papilomatózně utvářenou s hyperkeratózou, hypergranulózou a lokálně s koilocyty ve stratum spinosum, nález charakteru verruca vulgaris.

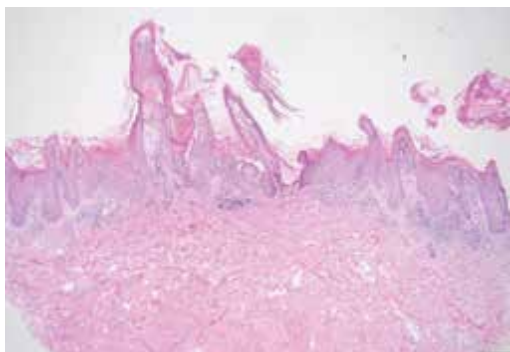
Při klinickém vyšetření byly patrné exofytické tvrdé hyperkeratotické útvary, připomínající skořápku ústřice, na erytematózní spodině, až několik centimetrů v průměru a ojedinělé diseminované drsné ploché papuly barvy kůže do několika milimetrů v průměru (obr. 1). Odloučení hyperkeratóz vedlo k bodovitému krvácení. Pod prsy byly přítomné ohraničené erytematoskvamózní plochy se satelitními makulopapulami (obr. 2). Nehtové ploténky a klouby byly beze změn. Byla provedena biopsie útvaru a biopsie jeho spodiny po odstranění hyperkeratózy (obr. 3 a 4).



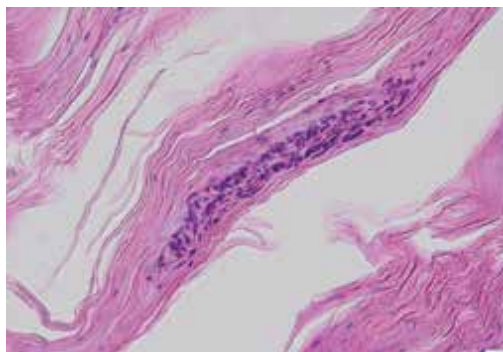
Obr. 1



Obr. 2



Obr. 3



Obr. 4

## HISTOLOGICKÝ NÁLEZ

Histologicky v hyperkeratotickém tuberu jsou ložiskově prostoupené exsudáty tkáňového moku a skupiny zánětlivých elementů, s ojediněle povrchově zastiženou epidermální papilou s hypogranulózou a se smíšeně zánětlivou celulizací v minimálním množství stromatu. Bez dysplastických změn či maligních nádorových struktur.

Probatorní excize ze spodiny je krytá akantoticky rozšířenou až psoriaziformní epidermis s papilomatózou, se suprapapilárním ztenčením a se ztenčeným až vymizelým stratum granulosum. Se silnou vrstvou orto-keratózy a s parakeratotickými úseky fokálně prostoupenými exsudáty tkáňového moku a drobnými skupinami neutrofilních leukocytů (viz obr. 3, 4). V povrchových partiích koria jsou dilatované cévy a edém stratum papillare se středně intenzivní, převážně lymfocytární zánětlivou celulizací s melanofágy.

Vlákná mykotických mikroorganismů v obou vzorcích PAS reakcí neprokázána.

### Závěr

Hyperkeratotická forma psoriázy typu psoriasis rupioides (p. ostracoides).

## PRŮBĚH

Byla provedena exkochleace hyperkeratotických projevů, v případě tvorby nových projevů předepsána lokální keratolytická externa a doporučena úprava medikace ošetřujícím revmatologem. Pacientka byla poučena o povaze onemocnění, výsledek vyšetření byl předán i pro ošetřujícího revmatologa, na kontroly se pacientka nedostavila.

## DISKUSE

### Hyperkeratotické kuželovité útvary na zádech – psoriasis rupioides

Rupioidní psoriáza je vzácný typ plakové formy psoriázy, která je v literatuře popsána velmi zřídka. Poprvé bylo toto onemocnění popsáno v roce 1948 polským dermatologem Marianem Grzybowskim [4]. Název je odvozen z řeckého slova *rhypos*, což znamená špína. Termín rupioidní se používá k popisu dobře ohraničených, kuželovitých útvarů a ložisek se silnými, pevně lpějícími, tmavými, vrstvenými krustami na kůži, pod kterými je plochá štěrbinová vyplněná bíle zkaleným tkáňovým mokem. Postupným vrstvením psoriatických šupin a zaschlého tkáňového moku pak vzniká kuželovitý krusto-skvamózní útvar, tzv. rupie, připomínající vzhled lastury ústřice [2, 8]. Sérosangvinický exsudát společně s hyperkeratózou dodává nálezu „špinavý“ vzhled. Rupoidní psoriáza má podobné histopatolo-

gické rysy s psoriasis vulgaris. Mezi tyto podobnosti patří parakeratóza s neutrofilny ve stratum corneum s tvorbou mikroabscesů (Munro), epidermální hyperplazii s širokými výběžky, hypogranulózou a dilatací krevních cév v dermis [9]. Výsledek histopatologického vyšetření našeho pacienta podpořil diagnózu psoriasis rupioides.

Rupioidní psoriáza se většinou vyskytuje u pacientů s psoriatickou artritidou a postihuje muže i ženy s minimální převahou mužů. Rupoidní léze byly také pozorovány v kombinaci s jinými onemocněními, jako jsou sekundární syfilis, HIV, reaktivní artritida (Reiterův syndrom), plicní hypertenze, histoplazmóza, scabies a fotosenzitivní kožní léze spojené s aminociadurii aj. [7]. V literatuře se také udává mezi spouštěcí faktory souvislost s medikamentózní léčbou, jako jsou perorální nebo intravenózní kortikosteroidy, nesteroidní protizánětlivé léky, lithium, vazodilatancia, betablokátory nebo hydroxychlorochin a kyselina valproová [1, 6]. Doba indukce psoriázy léky je variabilní, pohybuje se od týdnů až po více než rok, byl popsán i případ s projevy vyvolanými tetováním [6]. K diagnostice tohoto onemocnění je nutná kožní biopsie a krevní test na syfilis [7].

Ve většině popsaných případů v literatuře je rupioidní psoriáza rezistentní k lokální léčbě, uplaňuje se snesením projevů, pravděpodobně vzhledem k masivní hyperkeratóze [3]. Z celkové léčby se uplatňují cyklosporin, metotrexát a biologika (např. adalimumab a ustekinumab) [5].

Diagnózu u naší pacientky, kromě histologického vyšetření a pozitivního Auspitzova fenoménu, dokladovalo postižení submamární krajiny a kštic, také je možná souvislost s užíváním perorálních kortikosteroidů a nesteroidních protizánětlivých léků.

## SOUHRN

### Hyperkeratotické kuželovité útvary na zádech – psoriasis rupioides. Stručný přehled

Autoři předkládají případ 65leté pacientky s netypickými hyperkeratotickými kuželovitými útvary na zádech. Histologické vyšetření potvrdilo formu hyperkeratotické psoriázy, tzv. psoriasis rupioides. Autoři poskytují přehled současných poznatků o této formě onemocnění.

**Klíčová slova:** histopatologie – diferenciální diagnóza – psoriasis rupioides (p. ostracoides)

## SUMMARY

### Cone-Shaped Hyperkeratotic Lesions on The Back – Rupoid Psoriasis. Minireview

The authors present the case of a 65-year-old female patient with atypical hyperkeratotic cone-shaped lesions on her back. Histological examination confirmed a form of hyperkeratotic psoriasis, the so-called psoriasis rupioides. The authors provide an overview of current knowledge about this form of the disease.

**Key words:** histopathology – differential diagnosis – psoriasis rupioides (p. ostracoides)

---

**LITERATURA**

1. BALAK, D. M., HAJDARBEGOVIC, E. Drug-induced psoriasis: clinical perspectives. *Psoriasis (Auckl.)* 2017, 7, p. 87–94.
2. CHUNG, H. J., MARLEY-KEMP, D., KELLER, M. Rupoid psoriasis and other skin disease with rupoid manifestations. *Cutis*, 2014, 94, p. 119–121.
3. FELDMAN, S. R., FELDMAN, S., BROWN, K. et al. "Coral reef" psoriasis: a marker of resistance to topical treatment. *J Dermatolog Treat.*, 2008, 19, p. 257–258.
4. GRZYBOWSKI, M. Diseases of the Skin: Handbook for Practitioners and Students. Vol 2. Warsaw, Poland: Institute of Medical Science Publishing, 1948.
5. NECAS, M., VASKU, V. Ustekinumab in the treatment of severe rupoid psoriasis: a case report. *Acta Dermatovenerol Alp Panonica Adriat.*, 2010, 19, p. 23–27.
6. RAKITA, U., TRIVEDI, M., GRUSHCHAK, S. Onset of rupoid psoriasis after vasodilatory regimen initiation in a patient with pulmonary arterial hypertension. *JAAD Case Reports.*, 2021, 12, p. 77–80.
7. SHERLOCK, J., PORTUGAL, F., MOTA, L. D. S., FAKHOURI, R., SILVA, S. F. D. Case for diagnosis. Ostraceous psoriasis: a case report. *An Bras Dermatol.*, 2014, 89(5), p. 841–842. doi: 10.1590/abd1806-4841.20143195.
8. TRÝB, A. *Praktická dermatologie*. 1949, 3, s. 220–221.
9. WANG, J. L., YANG, J. H. Rupoid psoriasis associated with arthropathy. *J Dermatol.*, 1997, 24, p. 46–49.

Do redakce došlo dne 1. 4. 2022.

Adresa pro korespondenci:  
 MUDr. Adéla Procházková  
 Dermatovenerologická klinika 3. LF UK a FNKV  
 Šrobárova 1150/50  
 100 34 Praha 10  
 e-mail: adela.prochazkova@fnkv.cz