

## Pustuly a krusty ve kštici. Stručný přehled

Důra M.<sup>1</sup>, Štork J.<sup>1</sup>, Plzánková Z.<sup>1</sup>, Šlajsová M.<sup>1</sup>, Kodet O.<sup>1,2,3</sup>

<sup>1</sup>Dermatovenerologická klinika 1. LF UK a VFN  
přednosta prof. MUDr. Jiří Štork, CSc.

<sup>2</sup>Anatomický ústav 1. LF UK  
přednosta prof. MUDr. Karel Smetana, DrSc.

<sup>3</sup>BIOCEV – Biotechnologické a biomedicínské centrum Akademie věd a Univerzity Karlovy ve Vestci u Prahy  
vedoucí laboratoře/senior researcher prof. MUDr. Karel Smetana, DrSc.

*Čes-slov Derm, 96, 2021, No. 4, p. 194–198*

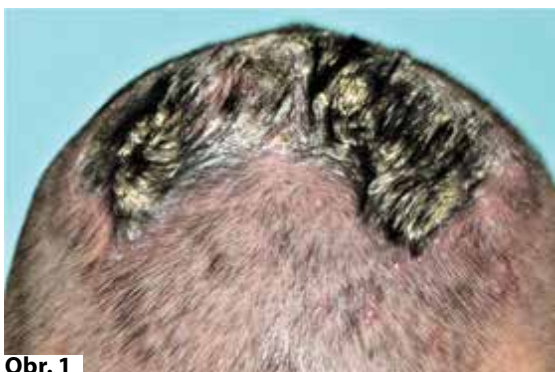### KLINICKÝ PŘÍPAD

K vyšetření se dostavil 39letý pacient s projevy ve kštici trvajících 8 let. V osobní anamnéze uvedl osteosyntézu fraktury pravé paže před 18 lety, operaci tříselné kýly vpravo před 6 lety, artroscopii pravého kolene před 4 lety, kontaktní alergii na thiuram mix verifikovanou epikutánními testy. Před 3 lety byl pacient léčen pro erythema chronicum migrans doxycyklinem po dobu 14 dní v dávce 200 mg/den bez zlepšení kožních projevů ve kštici (viz dále). Léky trvale neužíval.

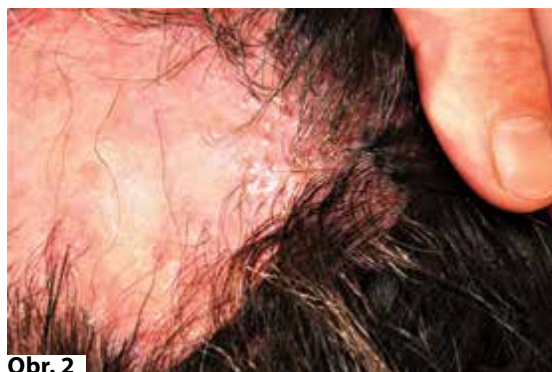Přibližně před 8 lety pacient pozoroval tvorbu projevů v obličejí, které během 3 let odezněly, a ve kštici, kde se postupně šířily ve formě folikulárně vázaných pustul. Před 2 roky projevy na temeni splynuly v ložisko kry-

té krustami (obr. 1). Provedená histologická vyšetření zvažovala ekzém, dermatitidu, folikulitidu bez známek jizvení, další biopsie zavzala pouze krusty. Opakovaná mykologická a bakteriologická vyšetření byla negativní. Perorální terapie izotretinoinem v dávce 30 mg/den podávaná po dobu 7 měsíců byla neúčinná, dávku 40 mg/den pacient netoleroval.

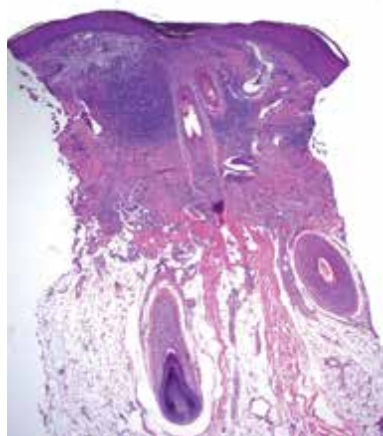
Při klinickém vyšetření bylo na temeni hlavy přítomno ložisko tvořené krustoskvamami. Po jejich odloučení byl patrný okrsek jizevnaté alopecie rozměru 50 x 35 mm v okrajích s patrnými hyperkeratózami a ulpívajícími drobnými krustami v odstupu vlasových folikulů, místy seskupených do trsu až 4 stvolů v jednom infundibulu. Byla provedena biopsie z kraje ložiska se zavzetím vlasových folikulů s krustami (obr. 2–4).



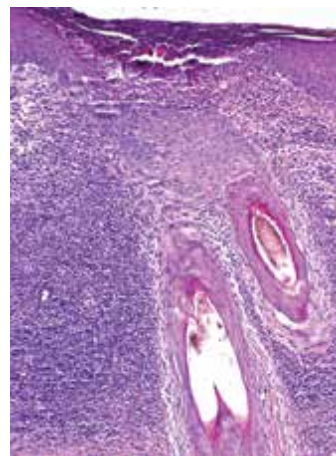
Obr. 1



Obr. 2



Obr. 3



Obr. 4

## HISTOLOGICKÉ VYŠETŘENÍ

V centru excize je zastiženo vlasové folikulární infundibulum vyplněné neutrofilny, ke kterému směřují dva vlasové folikuly s částečně destruovanou stěnou. Horní polovina koria je jizevnatě změněná, prostoupená smíšeným zánětlivým infiltrátem s příměsí neutrofilů, plazmocytů a obrovských mnohojaderných buněk (viz obr. 3, 4). Elastika v jizevnaté části koria chybí, barvení alcianovou modří je bez pozoruhodností, houbové struktury metodou PAS (Periodic Acid-Schiff) neprokázány.

### Závěr

Folliculitis decalvans.

### Průběh

Pacientovi byla aplikována pulzní intravenózní terapie metylprednisolonem v dávce 250 mg po 3 dny. Pulzní terapie byla následována perorální léčbou doxycyklinem v dávce 200 mg/den po dobu jednoho měsíce, následně byla dávka snížena na 100 mg/den po dobu dalšího 1 měsíce, následovaného dávkou 50 mg/den po dobu dalších 5 týdnů, při čemž bylo dosaženo zastavení progresu a stabilizace nálezu, která přetrvávala půl roku. Lokálně byla aplikována střídavě mast s beta-metazonem a 0,1% takrolimem. Pro novou tvorbu pustul a rozšíření alopetického ložiska na 75 x 45 mm byla opakována (1 rok po první pulzní terapii) pulzní intravenózní terapie metylprednisolonem v dávce 250 mg po 3 dny. Po této terapii došlo opět k pozvolné stabilizaci stavu. Čtyři měsíce po druhé pulzní terapii je nyní pacient na udržovací lokální terapii pimekrolimem s občasným střídáním (1–2krát týdně) s mastí s beta-metazonem.

## DISKUSE

Folliculitis decalvans je chronická *primární jizvící alopecie*. Z obecného pohledu se primární jizvící alopecie rozděluje na tři skupiny podle převažujícího typu zánětlivého infiltrátu, a to na lymfocytární, neutrofilní a smíšené (tab. 1) [15, 17]. Folliculitis decalvans se spolu s folliculitis dissecans řadí do skupiny *primárních neutrofilních jizvících alopecií*. Na folliculitis decalvans připadá asi 11 % všech případů primárních jizvících alopecií [12].

Příčin vzniku *sekundárních jizvících alopecií* je celá řada. V etiologii se může uplatňovat infekční (kerion), metabolická (amyloid) či nádorová (cylindrom) příčina. Dále mohou být přítomny u onemocnění pojiva (morfea), či na podkladě granulomatózního zánětu (sarkoidóza). Sekundární alopecie může vznikat i na podkladě traumatických změn (popáleniny) nebo v důsledku autoimunitních bulózních dermatóz (jizvící pemfigoid).

Folliculitis decalvans popsal poprvé Quinquaud v roce 1888, současný název choroby použil poprvé Brocq v roce 1905 [4, 14]. Samotný název „folliculitis decalvans“ je však někdy užíván i v obecném významu pro jakoukoli vysoce zánětlivou jizvící alopecii [3].

Onemocnění se vyskytuje u pacientů mladého a středního věku, muži jsou postiženi poněkud častěji než ženy. Vznik prvních příznaků před 25. rokem života je považován za negativní prognostický faktor [5]. Popsán byl i familiární výskyt [8].

Folliculitis decalvans se vyskytuje nejčastěji ve kštici, výjimečně však mohou být postiženy i jiné ochlupené oblasti kůže. Ve kštici jsou predilekčními oblastmi týl a vertex. Výskyt ve vousech je někdy označován

**Tabulka 1.** Klasifikace primárních jizvících alopecií podle převažujícího typu zánětlivého infiltrátu

<b>Lymfocytární</b>	lichen planopilaris (LPP)	klasický LPP
		frontální fibrotizující alopecie
		Grahamův-Littleův syndrom
	chronický lupus erythematoses	
	pseudopelade Brocq	
	centrální centrifugální jizvící alopecie	
	alopecia mucinosa	
<b>Neutrofilní</b>	keratosis follicularis spinulosa decalvans	
	folliculitis decalvans	
<b>Smíšené</b>	folliculitis dissecans	
	folliculitis keloidalis nuchae	
	acne necrotica	
	erozivní pustulózní dermatóza	

jako *lupoidní sykoza*. Průběh je chronický a progredující. Počátek obtíží je plíživý, začíná svěděním, bolestivostí či pálením postižené oblasti kštice (*trichodynia*). Postupně se tvoří oválná či nepravidelná jizevnatá alopetická ložiska, která se centrifugálně šíří, na jejich aktivních okrajích bývají folikulárně vázané papulopustuly a krusty (právě přítomnost pustul klinicky odlišuje aktivní neutrofilní jizvící alopecie od lymfocytárních, u kterých zpravidla chybí). Docházet může ke spontánní hnisavé sekreci či krvácení. V důsledku jizvení dochází k trsovitému seskupování až 20 vlasových folikulů („tufting“ či *polytrichia*), jejichž stvolky prochází jedním zachovalým vlasovým infundibulem (viz obr. 2, 3), protože ostatní ústí jsou jizvícím procesem zničena. Trsy vlasů dodávají kšticí vzhled uspořádání štětín kartáče na vlasy. I když kartáčovité vlasy jsou pro tuto diagnózu typické, nachází se někdy i u jiných primárních jizvících alopecií, na druhé straně však v některých případech folliculitis decalvans mohou chybět.

Při trichoskopickém vyšetření jsou patrné trsy vlasů, perifolikulární erytém a folikulární hyperkeratóza [9].

Vzácnou komplikací folliculitis decalvans je vznik dlaždicobuněčného karcinomu v tomto terénu [19]. Izolovaně popsaná sdružení s Darierovou chorobou a s terapií erlotinibem jsou pravděpodobně náhodné koincidence [7, 10].

Etiopatogeneze folliculitis decalvans je nejasná. V počáteční fázi zánětu se uplatňují pomocné T lymfocyty a chemotaktické cytokiny IL-8 a ICAM-1, v pozdních fázích růstové faktory FGF a TGF-beta [6].

Při bakteriologickém vyšetření bývá ve většině případů identifikován *S. aureus*, jehož etiologická souvislost dosud není jistá, je považován spíše za původce sekundární bakteriální kolonizace nežli za spouštěcí faktor.

Vhodným místem pro bioptické vyšetření je periferní aktivní zóna alopetických ložisek se zavzetím vlasových folikulů. V histologickém obrazu dominuje denzní perifolikulární superficiální smíšený zánětlivý infiltrát, lokalizovaný zejména kolem horní třetiny vlasových folikulů. V úvodních fázích převažují neutrofilní granulocyty, v dalším průběhu se přidávají lymfocyty, histiocyty a plazmocyty. Povrchová epidermis bývá v různém rozsahu erodovaná. V pozdějších stadiích dochází k destrukci mazových žláz, k ruptuře stěny folikulu a k uvolnění jeho obsahu do okolního koru za vzniku granulomatózní zánětlivé reakce typu z cizích těles. V pozdních fázích dochází k interfolikulární fibróze s vymizením elastických vláken a k seskupování folikulů do společného zachovalého infundibula (viz obr. 3) [13].

Barvení metodou PAS je nutné k vyloučení mykotické infekce. Vyšetření přímou imunofluorescencí je negativní, na rozdíl od chronického lupus erythematodes (se zrnitou pozitivitou podél dermoepidermální junkce), či od lichen planopilaris (s pozitivitou cytoidních tělísek a fibrinogenu) [18].

Superficiální lokalizací infiltrátu se folliculitis decalvans odlišuje od příbuzné folliculitis dissecans (syn. perifolliculitis abscedens et suffodiens), u níž je infiltrát obdobného

složení lokalizován hlouběji v koru, zároveň jsou přítomny sinusy či trakty vystlané dlaždicovým epitelem.

V pozdních stadiích folliculitis decalvans je prakticky nemožné histologicky odlišit jizvící alopecie lymfocytárního typu, jako centrální centrifugální jizvící alopecii či pseudopelade Brocq (u níž však mikroskopicky nacházíme zhrubělá elastická vlákna).

V diferenciální diagnostice dále figuruje folliculitis keloidalis nuchae (syn. acne keloidalis, kde je mikroskopicky přítomen vyšší stupeň jizvení) a tinea capitis (s přítomností PAS pozitivních houbových vláken). Odlišit je nutné i tzv. *erozivní pustulózní dermatózu*, která se projevuje pustulami, krustami a erozemi v oblasti chronicky solárně poškozené kůže kštice u starších pacientů. Vzniku projevů zde často předchází trauma. Pustuly bývají u erozivní pustulózní dermatózy serpiginózně uspořádané a při trichoskopickém vyšetření je přítomna výrazná atrofie kůže s prosvítajícími vlasovými bulby [16].

Nejisté je postavení tzv. „tufted hair folliculitis“. Vzhledem k tomu, že trsovité uspořádání vlasových stvolů („tufting“) je konečným stadiem různých primárních jizvících alopecií, není dnes tento termín považován za samostatnou chorobnou jednotku [3].

Terapie folliculitis decalvans je svízelná. Pacienta je nutno poučit, že terapie má za cíl zmírnění zánětu a zastavení progresu, vzhledem k jizvícímu procesu však není schopná obnovit v postižené oblasti růst vlasů. Pouze mírné formy onemocnění mohou reagovat na lokální antiseptika, lokální antibiotika (mupirocin, kyselina fusidová, klindamycin, erytromycin) či lokální kortikosteroidy. Ve většině případů se uplatňuje systémová terapie, a to především perorální antibiotická terapie doxycyklinem, azitromycinem či klindamycinem, případně rifampicinem. Terapie rifampicinem v dávce 300 mg 2krát denně se v literatuře ukazuje být efektivní k eradikaci *S. aureus* jak v monoterapii, tak v kombinaci s klindamycinem. Touto kombinací se mohou likvidovat i tzv. „trpasličí“ intracelulární varianty *S. aureus* a zároveň se předchází vzniku časně rezistence. Antibiotická terapie je zpravidla několikaměsíční [12]. Po ukončení této terapie však často dochází k relapsu onemocnění. V terapii se dále mohou uplatnit systémové kortikosteroidy, perorální terapie izotretinoinem, inhibitory TNF-alfa (adalimumab), fotodynamická terapie či lokálně aplikovaný takrolimus, který byl též vyzkoušen v našem případě [1, 2, 12].

V roce 2018 byl navržen terapeutický algoritmus, jehož zjednodušenou verzi udává tabulka 2 [11]. Chirurgická léčba by měla být indikována s rozvahou, jelikož může vyvolat relaps či zhoršení onemocnění. Hodí se zejména k řešení dlouhodobě stabilních klidových lézí.

## SOUHRN

### Pustuly a krusty ve kšticí – folliculitis decalvans. Stručný přehled.

Autoři popisují případ 39letého nemocného s 8 let trvající folliculitis decalvans. Onemocnění progredovalo

**Tabulka 2.** Navržený terapeutický algoritmus

<b>Lehčí formy</b>	Lokální léčba	1	kortikosteroidy
		2	antibiotika
		3	takrolimus
		4	intralézionální kortikosteroidy (à 3 měsíce)
		5	další dle stavu (kalcipotriol, kys. salicylová atd.)
Systémová léčba		1	doxycyklin (100 mg/den, 8–12 týdnů)
		2	azitromycin (500 mg/den, 3 dny v týdnu, 3 pulzy)
		3	další antibiotika (kotrimoxazol atd.)
<b>Těžší formy</b>	Lokální léčba	1-5	stejně jako v případě lehčích forem
	Systémová léčba	1	klindamycin + rifampicin (300 mg à 12 hod., 10 týdnů)
		2	kortikosteroidy
		3	izotretinoin
		4	dapson
5	Další: cyklosporin A, acitretin, metotrexát, minocyklin, klaritromycin, linezolid, jiná antibiotika, anti-TNFa aj.		
	PDT		

PDT - fotodynamická terapie

(Modifikováno podle Miguel-Gómez et al. [11])

vzdor systémové léčbě antibiotiky, izotretinoinem, lokálními kortikosteroidy a kalcineurinovými inhibitory. Zastavení progresu na 6 měsíců bylo dosaženo pulzní intravenózní léčbou kortikosteroidy následovanou terapií doxycyklinem. Diskutován je klinický a histopatologický obraz a diferenciální diagnostika. Připojena je klasifikace jizvících alopecií a návrh terapeutického algoritmu folliculitis decalvans.

**Klíčová slova:** folliculitis decalvans – jizvící alopecie – terapie

## SUMMARY

### Pustules and Crusts on the Scalp – Folliculitis decalvans. Minireview.

Authors describe the case of a 39-year-old patient with eight years history of folliculitis decalvans. The disease progressed despite systemic treatment with antibiotics, isotretinoin, topical corticosteroids and calcineurin inhibitors. Stable condition was achieved by pulse intravenous corticosteroid therapy followed by oral doxycycline for six months. The clinical and histopathological features and differential diagnosis are discussed. The classification of scarring alopecias and therapeutic algorithm of folliculitis decalvans are attached.

**Key words:** folliculitis decalvans – scarring alopecia – therapy

## LITERATURA

- ALHAMEEDY, M. M., ALSANTALI, A. M. Therapy-recalcitrant folliculitis decalvans controlled successfully with adalimumab. *Int J Trichology*, 2019, 11(6), p. 241–243.
- BASTIDA, J., VALERÓN-ALMAZÁN, P., SANTANA-MOLINA, N. et al. Treatment of folliculitis decalvans with tacrolimus ointment. *Int J Dermatol*, 2012, 51(2), p. 216–220.
- BOLOGNIA, J., JORIZZO, J. L., SCHAFFER, J. V. *Dermatology*. 3rd Edition. Philadelphia: Elsevier/Saunders, 2012, 2 vol., p. 1109. ISBN 978-0723435716.
- BROCQ, L., REGLET, J., AYRIGNAQ, J. Recherches sur l'alopecie atrophicante. *Ann Dermatol Syphil*, 1905, 6, p. 1–32.
- CALONJE, E., BRENN, T., LAZAR, A. J. et al. *McKee's Pathology of the Skin*. 5th Edition. Amsterdam: Elsevier/Saunders, 2012, 2 vol., p. 1105–1106. ISBN 978-0-7020-6983-3.
- CHIARINI, C., TORCHIA, D., BIANCHI, B. et al. Immunopathogenesis of folliculitis decalvans: clues in early lesions. *Am J Clin Pathol*, 2008, 130, p. 526–534.
- CHOUDRY, K., CHARLES-HOLMES, R., VELLA, E. J. et al. Scarring alopecia due to folliculitis decalvans in a patient with Darier's disease. *Clin Exp Dermatol*, 2001, 26(3), p. 307–308.
- DOUWES, K. E., LANDTHALER, M., SZEIMIES, R. M. Simultaneous occurrence of folliculitis decalvans capillitii in identical twins. *Br J Dermatol*, 2000, 143, p. 195–197.
- FERNANDEZ-CREHUET, P., VAÑO-GALVÁN, S., MOLINA-RUIZ, A. M. et al. Trichoscopic features of folliculitis decalvans: Results in 58 Patients. *Int J Trichol*, 2017, 9, p. 140–141.
- HOEKZEMA, R., DRILLENBURG, P. Folliculitis decalvans associated with erlotinib. *Clin Exp Dermatol*, 2010, 35, p. 916–918.
- MIGUEL-GÓMEZ, L., RODRIGUES-BARATA, A. R., MOLINA-RUIZ, A. et al. Folliculitis decalvans: Effecti-



- veness of therapies and prognostic factors in a multicenter series of 60 patients with long-term follow-up. *J Am Acad Dermatol*, 2018, 79(5), p. 878–883.
12. OTBERG, N., KANG, H., ALZOLIBANI, A. A. et al. Folliculitis decalvans. *Dermatol Ther*, 2008, 21(4), p. 238–244.
  13. PATTERSON, J. W. *Weedon's Skin Pathology*. 4th Edition. Philadelphia: Churchill Livingstone Elsevier, 2016, p. 467–468. ISBN 978-0-7020-5183-8.
  14. QUINQUAUD, E. Folliculite epilante et destructive des regions velues. *Bull mem Soc Med Hop Paris*, 1888, 5, P. 395–398.
  15. ŘÍČAŘ, J. Nejčastější primární jizvící alopecie. *Čes-slov Derm*, 2012, 3, p. 81–91.
  16. STARACE, M., LOI, C., BRUNI, F. et al. Erosive pustular dermatosis of the scalp: Clinical, trichoscopic, and histopathologic features of 20 cases. *J Am Acad Dermatol*, 2017, 76(6), p. 1109–1114.e2.
  17. STEFANATO, C. M. Histopathology of alopecia: a clinicopathological approach to diagnosis. *Histopathology*, 2010, 56(1), p. 24–38.
  18. TRACHSLER, S., TRUEB, R. M. Value of direct immunofluorescence for differential diagnosis of cicatricial alopecia. *Dermatology*, 2005, 211(2), p. 98–102.
  19. YIP, L., RYAN, A., SINCLAIR, R. Squamous cell carcinoma arising within folliculitis decalvans. *Br J Dermatol*, 2008, 159, p. 481–482.

Adresa pro korespondenci:

MUDr. Miroslav Důra

Dermatovenerologická klinika 1. LF UK a VFN

U Nemocnice 499/2

128 00 Praha 2

e-mail: miroslav.dura@vfn.cz



## Dermatologický univerzitní nadační fond podporuje již patnáctým rokem dermatovenerologii v České republice

- Poskytuje **stipendia** na pobyty na kožních pracovištích v německy mluvících zemích.
- Uděluje **ceny za nejlepší publikace roku** v časopisu *Čs. dermatologie*.
- Sponzoruje **Bartákovu cenu**.
- **Podporuje časopis** *Česko-slovenská dermatologie* a Českou dermatovenerologickou společnost ČLS JEP.
- **Financuje vzdělávání** v dermatovenerologii (kurzy, odborná setkání).

**Dermatologický univerzitní nadační fond**  
partner českých dermatovenerologů.

