

Mnohočetné drsné papuly s pozitivním Auspitzovým fenoménem. Stručný přehled

Důra M.¹, Kodet O.^{1,2,3}, Petráčková M.¹, Štork J.¹

¹Dermatovenerologická klinika 1. LF UK a VFN, Praha
přednosta prof. MUDr. Jiří Štork, CSc.

²Anatomický ústav 1. LF UK
přednosta prof. MUDr. Karel Smetana, DrSc.

³BIOCEV – Biotechnologické a biomedicínské centrum Akademie věd a Univerzity Karlovy ve Vestci u Prahy
vedoucí laboratoře prof. MUDr. Karel Smetana, DrSc.

Čes-slov Derm, 96, 2021, No. 3, p. 150–152

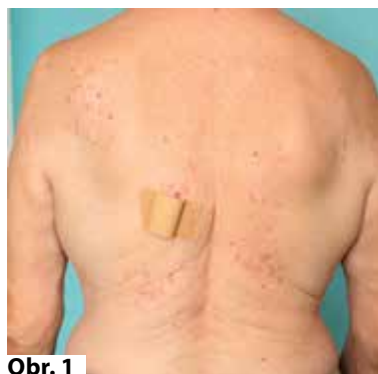KLINICKÝ PŘÍPAD

Pacientkou byla žena věku 65 let, bez významné rodinné anamnézy, která byla sledovaná pro glaukom a arteriální hypertenzi, užívala perindopril, amlodipin a oční kapky s obsahem betaxolol hydrochloridu. Alergie neudávala, cítila se v normě.

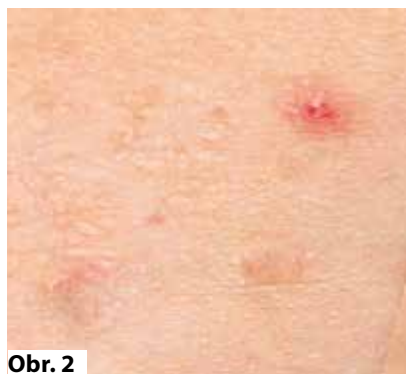Asi před 9 měsíci pozorovala vznik projevů na rame-nou, které odezněly po 3 měsících po třítydenní zevní aplikaci betametazonu propionátu. Jeden měsíc po ukončené léčbě došlo k postupnému vzniku nových projevů na zádech. Biopsie provedená na jiném praco-

višti vykazala atrofickou epidermis s drobným ložiskem mírné akantózy s hyperkeratózou a parakeratózou, v korii byla patrná nevýrazná proliferace kapilár. Při klinickém vyšetření na zádech v oblasti zevních horních úhlů lopatek s přechodem na krajinu deltoideální a po stranách dolní hrudní páteře byly přítomné četné diseminované drsné ploché papuly barvy kůže do několika milimetrů v průměru (obr. 1, 2). Při škrábání se snadno odloučila šupina se vznikem bodovitého krvácení (viz obr. 2).

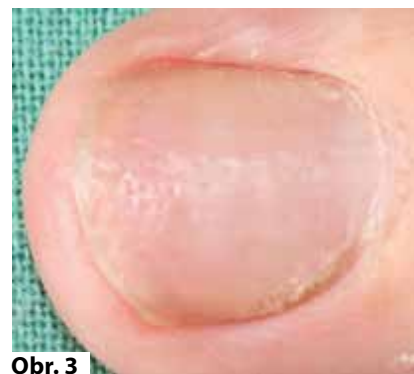Na většině nehtových plotének rukou bylo patrné výrazné dolíčkování (obr. 3). Byla provedena biopsie jedné papuly (obr. 4, 5).



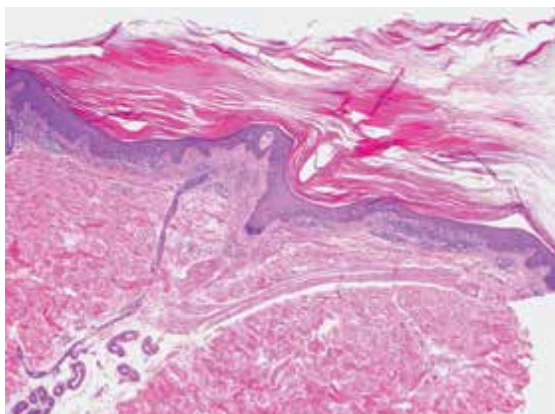
Obr. 1



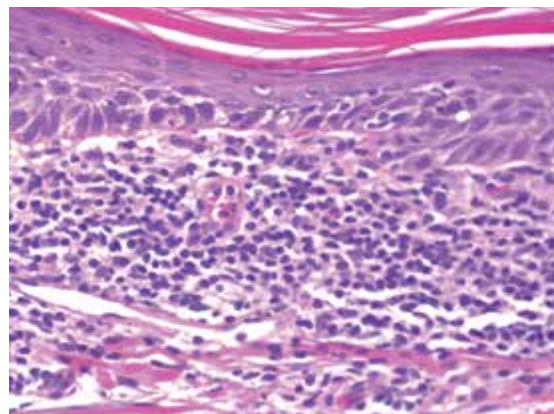
Obr. 2



Obr. 3



Obr. 4



Obr. 5

HISTOLOGICKÉ VYŠETŘENÍ

V části excize je epidermis mírně akantotická, v těchto úsecích vykazuje na sebe navazující miskovitá ztenčení, kde vykazuje silnou orthohyperkeratózu s ojedinělou parakeratózou, vakuolizací a spongiózu spodních vrstev s ojedinělou přítomností lymfocytů a s vymizelým stratum granulosum. Na okrajích těchto úseků vykazuje epidermis mírně protažené čepy. Pod ztenčenými úseky je patrný úzký pruh lymfocytárního infiltrátu s ojedinělými neutrofilii (viz obr. 4, 5). Zbytek excize je beze změn. Houbové struktury metodou PAS nebyly prokázány.

Závěr

Hyperkeratosis lenticularis perstans – morbus Flegel.

DISKUSE

Hyperkeratosis lenticularis perstans (morbus Flegel) je vzácná choroba neznámé etiologie. Poprvé bylo toto onemocnění popsáno německým dermatologem Heinzem Flegelem v roce 1958 a jím zavedený název „hyperkeratosis lenticularis perstans“ je užíván dodnes [5]. Onemocnění se projevuje asymptomatickým symetrickým výsevem četných čočkovitých (lenticularis) perzistujících (perstans) hyperkeratotických papul červenohnědé barvy průměru do 5 milimetrů s nepravidelnými okraji. Tyto léze jsou přirovnávány ke kukuřičným lupínkům. Při jejich odstranění dochází k bodovitému krvácení jako u Auspitzova fenoménu. Svědění je vzácné. Výsev je lokalizován nejčastěji na dorzech nohou a bérkách, vzácněji na stehnech, trupu, horních končetinách či ušních boltcích. Postižení dlaní a plosek se projevuje výskytem hyperkeratotických jamek [2].

Onemocnění je popisováno častěji u žen. K výsevu dochází ve čtvrté či páté dekádě, známy jsou však i případy v dětském věku. Popsány jsou familiární případy v několika generacích. Hlášena byla asociace s endokrinními poruchami [1].

Dermatoskopicky nalézáme homogenní hnědou pigmentaci s přítomností šupin a tmavě hnědých teček [4].

Histologický obraz je poměrně typický, vyznačuje se ostře ohraničenými úseky kompaktní hyperkeratózy s úseky parakeratózy nad atrofickou epidermis s hypogranulózou. Na periférii léze může být epidermis naopak akantotická s tvorbou jakéhosi periferního límečku z protažených epidermálních čepů. U časných lézí je v horním koriu přítomen přilehlý denzní lichenoidní mononukleární infiltrát s přítomností cytoidních tělísek, melanofágů a dilatovaných cév [3]. Zánětlivý infiltrát je typicky ostře ohraničen při jeho dolním okraji. Literárně je popisována i přítomnost atypických lymfocytů s cerebriformními jádry.

Ultrastrukturálně byla identifikována absence či aberace tzv. lamelárních granul (Odlandových tělísek), která

obsahují základní stavební prvky v procesu keratinizace a jejichž dysfunkce ústí v retenční hyperkeratózu [3].

Etiologie Flegelovy choroby je nejasná. Není dosud jasné, zdali Flegelova choroba představuje primárně zánětlivou dermatózu, či poruchu keratinizace se sekundárně vzniklou zánětlivou reakcí [2]. Vzhledem k výskytu izolovaných i familiárních případů je onemocnění rozdělováno na nonfamiliární a familiární typ s autozomálně dominantním typem dědičnosti (OMIM 144150). Kauzální gen však dosud nebyl identifikován.

V klinické diferenciální diagnostice zvažujeme acrokeratosis verruciformis Hopfi, stucco keratosis, aktinické keratózy a onemocnění ze skupiny porokeratóz (zejména diseminovaná superficiální aktinická porokeratóza).

Zvláštní postavení v diferenciální diagnostice má *Kyrleova choroba* (hyperkeratosis follicularis et parafollicularis in cutem penetrans). Ač se toto onemocnění řadí do skupiny primárních perforujících dermatóz, je často zmiňováno v souvislosti s Flegelovou chorobou. Kyrleova choroba se projevuje symetrickým svědivým výsevem papul s centrální hyperkeratotickou zátkou, papuly mohou, ale nemusí být folikulárně vázané. Postiženými lokalitami jsou nejčastěji dolní končetiny. Dermatoskopický obraz se vyznačuje tzv. trizonálním či kvadrizonálním koncentrickým vzorem [6]. Etiologie Kyrleovy choroby je nejasná, zvažovaná genetická podstata dosud nebyla potvrzena.

Postižení nehtových plotének dosud nebylo u Flegelovy choroby popsáno. Vzhledem k současné přítomnosti Auspitzova fenoménu se onemocnění klinicky přibližuje psoriáze. V jistých případech nemůže být vyloučen souběh těchto dvou onemocnění.

Flegelova choroba je k terapii často rezistentní, vzhledem k absenci subjektivních obtíží má terapie zejména kosmetický přínos. V první linii léčby se uplatňují indiferentní a keratolytická externa, která mohou mít příznivý vliv i na případné svědění. V další linii léčby se užívají lokální kortikosteroidy, které však mohou být efektivní pouze v časných zánětlivých fázích vývoje lézí. Z dalších modalit léčby byl vyzkoušen lokální 5-fluorouracil, lokální či systémové retinoidy, lokálně aplikované deriváty vitamínu D či PUVA. Největší efekt byl zaznamenán v případě 5-fluorouracilu, léčba však byla zatížena recidivami [2].

Ablativní metody jsou považovány za nejefektivnější terapeutickou modalitu, jelikož jsou tímto definitivně odstraňovány defektní keratinocyty. Nevýhodou je nutnost mnohočetných zásahů s případným kosmetickým dopadem. Byla vyzkoušena prostá excize, dermabraze, kyretáž, elektrokoagulace, kryodestrukce a laseroterapie CO₂ laserem [1, 2].

SOUHRN

Mnohočetné drsné papuly s pozitivním Auspitzovým fenoménem – morbus Flegel. Stručný přehled

Autoři popisují případ 65leté ženy s anamnézou kožních projevů délky 9 měsíců, které přechodně ustou-

pily po aplikaci lokálních kortikoidů. Biopsie prokázala typický obraz hyperkeratosis lenticularis perstans – morbus Flegel. Vedlejším nálezem bylo výrazné dolíčkování nehtových plotének prstů rukou, které se současnou pozitivitou Auspitzova fenoménu může vést k diagnóze psoriázy. Koincidence změn na nehtech a morbus Flegel dosud nebyla popsána. Práce poskytuje přehled současných poznatků o tomto vzácném onemocnění.

Klíčová slova: hyperkeratosis lenticularis perstans – morbus Flegel – dolíčkování nehtů

SUMMARY

Multiple Rough Papules with Positive Auspitz's Sign – Morbus Flegel. Minireview.

The authors report a case of a 65-year-old woman with nine month history of cutaneous lesions that subsided temporarily after the administration of topical corticosteroids. The biopsy confirmed a typical signs of hyperkeratosis lenticularis perstans – morbus Flegel. An incidental finding was a significant pitting of the fingernails, which with the current positivity of the Auspitz sign might lead to the diagnosis of psoriasis. The coincidence of nail changes and morbus Flegel has not been described yet. The paper provides an overview of current knowledge of this rare disease.

Key words: hyperkeratosis lenticularis perstans – morbus Flegel – nail pitting

LITERATURA

1. BOLOGNIA, J., JORIZZO, JL., SCHAFFER, JV. *Dermatology*. 3rd Edition. Philadelphia: Elsevier/Saunders, 2012, 2 vol., p. 1803–1804. ISBN 978-0723435716.
2. BORTOLUZZI, P., CUSINI, M., VERALDI, S. et al. Hyperkeratosis lenticularis perstans (Flegel's disease): our experience and review of the literature. *Int J Dermatol*, 2021, 60(1), p. 33–38.
3. CALONJE, E., BRENN, T., LAZAR, AJ. et al. *McKee's Pathology of the Skin*. 5th Edition. Amsterdam: Elsevier/Saunders, 2019, 2 vol., p. 110. ISBN 978-0-7020-6983-3.
4. ERRICHETTI, E., TURINA, M., PIZZOLITTO, S. et al. Dermoscopy of hyperkeratosis lenticularis perstans (Flegel disease). *J Dermatol*, 2019, 46(8), e298–e299.
5. FLEGEL, H. Hyperkeratosis lenticularis perstans. *Hautarzt*, 1958, 9(8), p. 363–364.
6. OZBAGCIVAN, O., LEBE, B., FETIL, E. Dermoscopic pattern of Kyrle's disease. *An Bras Dermatol*, 2020, 95(2), p. 244–246.

Do redakce došlo dne 7. 9. 2020.

Adresa pro korespondenci:

MUDr. Miroslav Důra

Dermatovenerologická klinika 1. LF UK a VFN

U Nemocnice 499/2

128 00 Praha 2

e-mail: miroslav.dura@lf1.cuni.cz



Pro naše kliniky v Praze hledáme dermatology.



CANADIAN MEDICAL je síť prémiových klinik, která poskytuje klientům vysokou úroveň lékařské péče. Naším lékařům kromě zajímavého finančního ohodnocení nabízíme možnost věnovat se moderní ambulanci medicíně v nadstandardních podmínkách a s klienty, kteří jsou motivováni se o své zdraví starat. Do našeho týmu hledáme zkušené lékaře (i sestry) se zájmem o moderní medicínu, s výbornými komunikačními dovednostmi, empatií a plynulou angličtinou. Jsme lídrem v oblasti online služeb, digitalizace péče a distanční medicíny, budete tedy v kontaktu s moderními medicínskými trendy. Lékařům ponecháváme velkou míru autonomie, redukuje administrativní zátěž a podporujeme je ve vzdělávání. Samozřejmostí je moderní technické vybavení, hezké pracovní prostředí, 5 týdnů dovolené i extra „sick days“.

✉ kariera@canadian.cz ☎ +420 602 955 953 🌐 www.canadian.cz/cs/o-nas/kariera

Health. The greatest wealth.