

Klinický případ: Solitární ložisko na skrotu.

Stručný přehled

Důra M., Petráčková M., Krajsová I., Štork J.

Dermatovenerologická klinika 1. LF UK a VFN
přednosta prof. MUDr. Jiří Štork, CSc.

Čes-slov Derm, 95, 2020, No. 5, p. 186–188

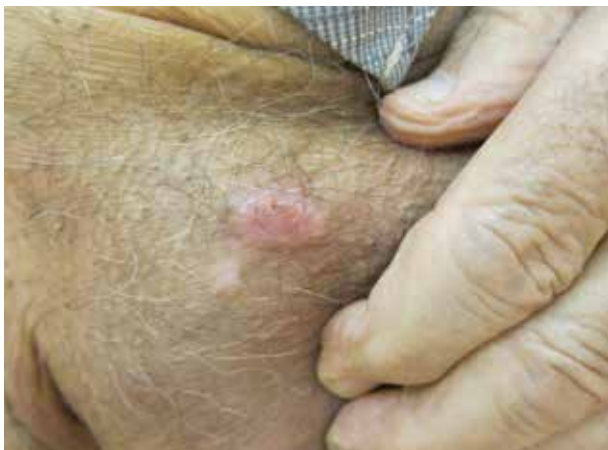KLINICKÝ PŘÍPAD

Pacientem je 94letý muž, jehož otec zemřel na karcinom ledviny v 70 letech a jeho bratr se léčí s diabetem mellitem. Pacient je sledován a léčen pro chronickou ischemickou chorobu srdeční, diabetes mellitus 2. typu a hypercholesterolémii, chronicky užívá bisoprolol, simvastatin a acetylsalicylovou kyselinu.

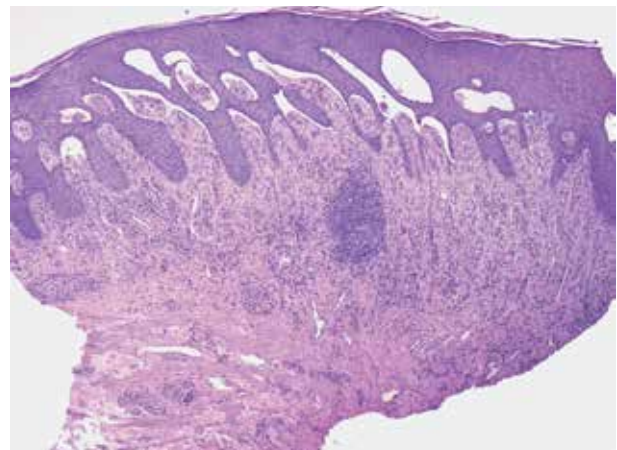
Nemocný se dostavil na kožní ambulanci pro asi 1 rok trvající oválné mokvající ložisko na pravé straně skro-

ta s pozvolným zvětšováním, kde pozoroval opakovaně tvorbu puchýře, který praskne a vzniká palpačně citlivá eroze. Proces se opakuje každý měsíc. Na zbytku těla se žádné puchýře či jiné léze netvoří.

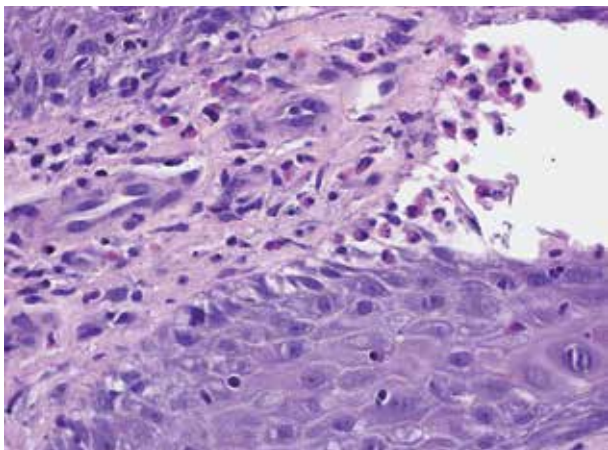
Objektivně se na pravé straně skrota nacházelo oválné ostře ohraničené mírně elevované bělavé erodované ložisko velikosti 18 x 12 mm s mírnou serózní sekrecí bez přítomnosti puchýře, bez známek zánětu v okolí, bez spádové lymfadenopatie (obr. 1). Indikována byla probatorní excize a vyšetření přímou imunofluorescencí.



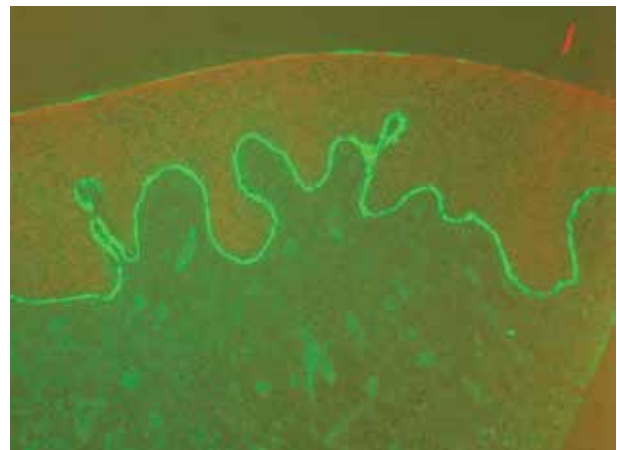
Obr. 1



Obr. 2



Obr. 3.



Obr. 4.

HISTOPATOLOGICKÝ NÁLEZ

Nepravdělně akantotická epidermis, s nevýraznou spongiózou a ojedinelou parakeratózou v rohové vrstvě, je místy šterbinovitě oddělená od protažených papil koria, místy až do obrazu subepidermálního puchýře, s obsahem četných eozinofilů, které jednotlivě pronikají i do nižších partií epidermis. Vazivo přilehlého koria je mírně zhrubělé se zánětlivými mononukleárními perivaskulárními a intersticiálními infiltráty, fokálně s převahou plazmocytů, eozinofilů a ojedinelých neutrofilů, centrálně je zastižen nodulární infiltrát charakteru zárodečného centra (obr. 2 a 3).

Vyšetření přímou imunofluorescencí vykazalo lineární imunofluorescenci IgG a C3 složky komplementu v oblasti bazální membrány epidermis (obr. 4).

Závěr

Lokalizovaný pemfigoid vegetans.

PRŮBĚH

Lokálně byl aplikován 0,05% klobetazol propionát v masti 1krát denně. Při kontrole za další 4 týdny se na skrotu nacházelo reziduální ložisko 12 x 10 mm obrazu hojící se eroze, došlo též k regresi palpační citlivosti.

DISKUSE A STRUČNÝ PŘEHLED

Pemfigoid vegetans

Pemfigoid vegetans je extrémně vzácná varianta bulózního pemfigoidu, dosud bylo ve světové literatuře popsáno pouze asi 12 případů. První popis této varianty se objevil v roce 1979 Winkelmannem a Suem [5].

Klinicky se pemfigoid vegetans projevuje jako ohraňovaný vegetující plak rozličného charakteru, může mít verukózní/papilomatózní, krustózní, erodovaný, vezikulobulózní či pustulózní charakter [3]. Nejčastěji se objevuje v oblasti intertriga, zejména v tříslech, kde může být rozložen symetricky či pouze unilaterálně. Jednotlivé případy popsaly lokalizaci v axilách, na krku, na ruce, na stehnech, na očních víčkách či periorálně. V několika případech bylo však popsáno též intraorální postižení. Vznik lézí může být akutní, léze mohou být doprovázeny svěděním či palpační bolestivostí, někdy dochází k jizvení. V několika dosud hlášených případech byla popsána asociace s idiopatickými střevními záněty, zejména s ulcerózní kolitidou. Pacienti byli všech věkových skupin, případ u 9letého dítěte popsala pouze jednotlivá kazuistika [2]. Veškeré poznatky o této chorobě jsou však zatíženy zcela raritním výskytem bez možnosti validního statistického zhodnocení. Etiologie vzniku je nejasná.

Histologicky prokazujeme akantózu a papilomatózu epidermis, subepidermální puchýř s přítomností četných eozinofilů, které mohou formovat až mikroabscesy.

V případě erozivních změn přibývá neutrofilů. Pro stanovení diagnózy je podmínkou *sine qua non* pozitivní nálezy v přímé imunofluorescenci v podobě lineární fluorescence podél bazální membrány epidermis s průkazem IgG (typu IgG4), případně C3. Cílovým antigenem je hlavní antigen bulózního pemfigoidu BP230. Při vyšetření solí štěpené kůže se nachází imunofluorescence na krytbě puchýře [1, 4].

Nepřímá imunofluorescence může vykazat pozitivitu hlavního antigenu BP230, ojedinelě pak i BP180. Krevní obraz může vykazat eozinofilii [2, 3].

V diferenciální diagnóze figuruje zejména pemphigus vegetans, ať už Neumannova typu s vezikulami a erozemi, či Hallopeauova typu s pustulami. Dále je nutné odlišit stafylokokové impetigo a pyodermatitis-pyostomatitis vegetans, u níž je souvislost s idiopatickými střevními záněty dobře zdokumentována [3].

Terapeuticky se doposud uplatnily lokální antibiotika a lokální kortikosteroidy. V izolovaných případech pak dapson a celkově podané kortikosteroidy. Relapsy onemocnění byly častou komplikací po ukončení léčby [3].

Onemocnění ze skupiny pemfigoidu mohou kromě klasických projevů bulózního pemfigoidu nabývat ve vzácných případech i dalších klinických variant, kromě pemphigus vegetans, urtikariální bulózní pemfigoid, vezikulózní pemfigoid, polymorfní pemfigoid, seboroický pemfigoid, pemphigus nodularis, dyshidroziformní pemfigoid či pemfigoid dětského věku [1].

SOUHRN

Solitární ložisko na skrotu. Stručný přehled

Autoři popisují případ 94letého muže se solitárním plakem na skrotu, u něhož histopatologické a imunofluorescenční vyšetření potvrdilo diagnózu varianty bulózního pemfigoidu – pemphigus vegetans. Článek poskytuje přehled dosavadních poznatků o této vzácné chorobě.

Klíčová slova: pemphigus vegetans – dermatohistopatologie – léčba

SUMMARY

Solitary Scrotal Plaque. Minireview

The authors describe a case of a 94-year-old man with a solitary plaque on his scrotum. Histologic and immunofluorescence examination confirmed a diagnosis of a bullous pemphigus variant – pemphigus vegetans. The article provides an overview of the current knowledge of this rare disease.

Key words: pemphigus vegetans – dermatohistopathology – treatment

LITERATURA

- CALONJE, E., BRENN, T., McKEE, P. H. et al. *McKee's Pathology of the Skin*. 4th Edition. Amsterdam: Elsevier/Saunders, 2012, 2, p. 119, 123. ISBN 978-1-4160-5649-2.

2. KHATIB, Y., MAKHIJA, M., PATEL, R. D., KARAD, G. Pemphigoid vegetans in childhood: A case report and short review of literature. *Indian J Dermatol*, 2015, 60(4), p. 422.
3. KIM, J., CHAVEL, S., GIRARDI, M., McNIFF, J. M. Pemphigoid vegetans: a case report and review of the literature. *J Cutan Pathol.*, 2008, 35(12), p. 1144–1147.
4. PATTERSON, J. W. *Weedon's Skin Pathology*. 4th Edition. Philadelphia: Churchill Livingstone Elsevier, 2016, p. 170, 172. ISBN 978-0-7020-5183-8.
5. WINKELMANN, R., SU, W. Pemphigoid vegetans. *Arch Dermatol*. 1979, 115, p. 446.

Do redakce došlo dne 21. 1. 2020.

Adresa pro korespondenci:

MUDr. Miroslav Důra

Dermatovenerologická klinika 1. LF UK a VFN

U Nemocnice 499/2

128 00 Praha 2

e-mail: miroslav.dura@vfn.cz

EDIČNÍ PLÁN

Česko-slovenská dermatologie, 95. ročník, rok 2020

Číslo 6: Lichen

Česko-slovenská dermatologie, 96. ročník, rok 2021

Číslo 1: Necrobiosis

Číslo 2: Vaskulitidy

Číslo 3: Dětská dermatologie

Číslo 4: Lichen sclerosus