

Noduly umbiliku. Stručný přehled

Procházková M.¹, Tomková H.¹, Dolinská D.², Zábajnická M.³

¹Kožní oddělení, Krajská nemocnice T. Bati, a.s.

prim. MUDr. Hana Tomková, Ph.D., MBA

²Patologicko-anatomické oddělení, Krajská nemocnice T. Bati, a.s.

prim. MUDr. Dagmar Dolinská

³Onkologické oddělení, Krajská nemocnice T. Bati, a.s.

prim. MUDr. Milan Kohoutek

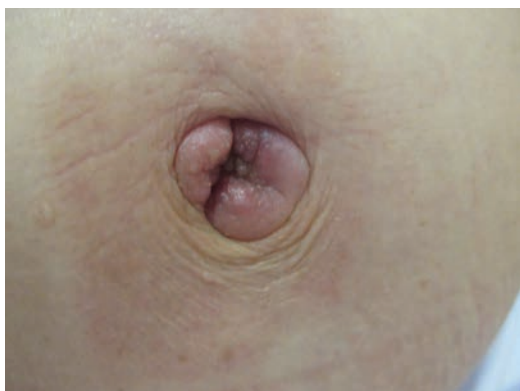Čes-slov Derm, 95, 2020, No. 4, p. 148–151

KLINICKÝ PŘÍPAD

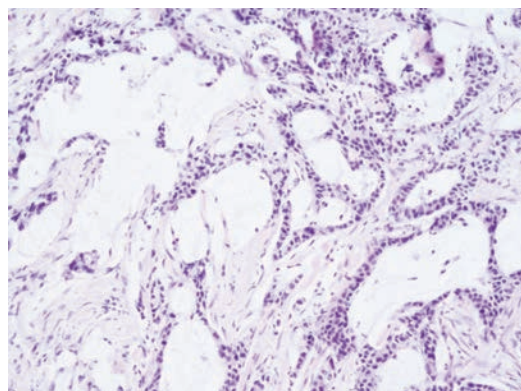
Pacientkou byla 68letá žena dlouhodobě léčená pro schizoafektivní poruchu depresivního typu, v anamnéze je uvedena úmyslná intoxikace léky před lety, řadu let kouří přes 20 cigaret denně. Jinak byla její anamnéza bez pozoruhodností, neléčila se pro žádné interní onemocnění. Pacientka se dostavila pro posledních 6 měsíců se tvořící projevy v umbiliku, které intermitentně vykazovaly ery-

tém a mokvání. Pro bolesti v oblasti pupku a břicha užívala ibuprofen a připustila také mírný hmotnostní úbytek.

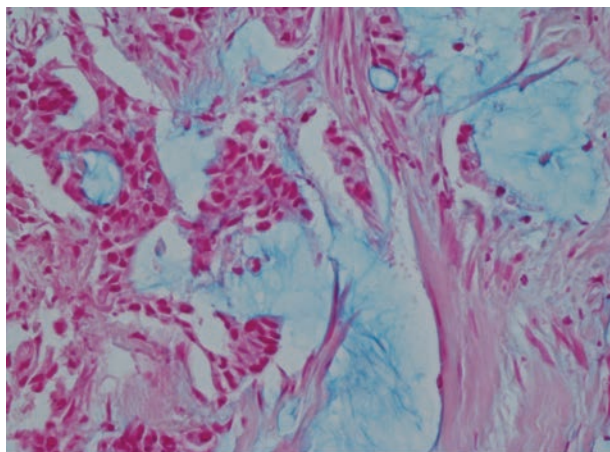
Při objektivním vyšetření byly v oblasti umbiliku zjištěny tuhé splývající noduly narůžovělé barvy o velikosti přibližně 3 x 4 cm (obr. 1). Byla provedena biopsie z kožního nodulu (obr. 2–4, zvětšení 40 x) s barvením alcianovou modří (viz obr. 3) a imunohistochemickým vyšetřením pomocí monoklonální protilátky proti nukleárnímu transkripčnímu faktoru CDX2 (viz obr. 4).



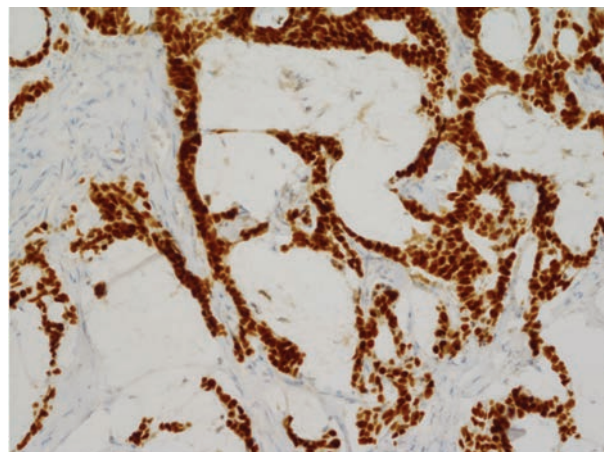
Obr. 1.



Obr. 2.



Obr. 3.



Obr. 4.

HISTOLOGICKÉ VYŠETŘENÍ

V subkutis je zastížený metastatický adenokarcinom s hlenotvorbou a pozitivitou barvení alcianovou modří na přítomnost mucinu (viz obr. 3) a pozitivním imunohistochemickým vyšetřením na CDX2 (viz obr. 4).

Závěr

Metastatický adenokarcinom.

VYŠETŘENÍ A PRŮBĚH

Nejprve byla pacientka odeslána k ultrazvukovému vyšetření na gynekologické oddělení naší nemocnice, kde bylo zjištěno mnohočetné ložiskové postižení a tumorózní expanze obou vaječníků suspektně metastatického původu. Byla provedena biopsie a histologicky verifikován metastatický adenokarcinom, který byl estrogen negativní a vykazoval při imunohistochemickém vyšetření pozitivitu CDX2 (caudal-type homeobox 2), což je marker adenokarcinomu gastrointestinálního původu, který se využívá k potvrzení gastrointestinálního původu metastatických nádorů a také standardně při imunohistochemickém vyšetření karcinomů neznámého původu. Poté pacientka podstoupila gastrokopii, při níž byl zjištěn exulcerovaný tumor antra a těla žaludku. Histologicky se jednalo o středně diferencovaný adenokarcinom intestinálního typu s výraznou hlenotvorbou, pozitivní v alcianové modří. Biopsie z nodulů kůže (viz obr. 2, hematoxylin-eozin) prokázala v subkutis metastatický adenokarcinom s hlenotvorbou a pozitivitou barvení alcianovou modří na přítomnost mucinu (viz obr. 3) a pozitivním imunohistochemickým vyšetřením na CDX2 (viz obr. 4).

Provedené CT vyšetření hrudníku, břicha a malé pánve zjistilo tumorózní expanzi obou vaječníků a umbiliku, mnohočetné metastatické postižení jater, peritonea a mezenteria. Primárně se tedy jednalo o adenokarcinom žaludku s mnohočetným metastatickým rozsevem zahrnující mimo jiné metastatické postižení obou ovaríí (Krukenbergův tumor) a oblasti umbiliku (noduly sestry Marie Josefy).

Pro úplnost bylo ještě doplněno mamografické vyšetření, které odhalilo suspektní nález v levém prsu i v levé axile a následně ultrazvukové a bioptické vyšetření potvrdilo synchronní maligní duplicitu, infiltrující ductální karcinom. Onkologem navrženou paliativní léčbu pacientka odmítla a po symptomatické léčbě zemřela asi 9 měsíců od prvotního vyšetření v naší ambulanci.

DISKUSE A STRUČNÝ PŘEHLED

Metastatický adenokarcinom: noduly sestry Marie Josefy

Jako „noduly sestry Marie Josefy“ se nazývají kožní útvary v oblasti pupku způsobené metastázou nádorů

břišních a pánevních orgánů [1]. Marie Josefa, původním jménem Julia Dempsey, byla jedním z šesti dětí irských imigrantů, která se v roce 1978 stala řeholní sestrou a přijala jméno sestra Marie Josefa. Později se stala uznávanou vrchní sestrou a první asistentkou známého chirurga, doktora Williama Maya v Nemocnici Svaté Marie (nynější Mayo klinika) v Rochesteru v americké Minnesotě [11]. Jako první zaznamenala spojitost mezi výskytem pupečních nodulů a rakoviny orgánů dutiny břišní a pánve. Označení „noduly sestry Marie Josefy“ poprvé oficiálně použil anglický chirurg Sir Hamilton Bailey ve své knize *Demonstrations of Physical Signs in Clinical Surgery* v roce 1949 [1].

Noduly sestry Marie Josefy jsou relativně vzácné, vyskytují se jen u 1–3 % případů všech nitrobřišních či pánevních malignit. Obvykle jsou přítomny v pokročilé fázi onemocnění s velmi špatnou prognózou, vzácně mohou být i prvním klinickým projevem dosud nediaagnostikovaného nádorového onemocnění, stejně jako tomu bylo v případě naší pacientky.

Oblast pupku je svým různorodým cévní zásobením, blízkostí s orgány dutiny břišní a pánve a embryonálním vývojem specifické místo, kde mohou vznikat metastázy různými cestami: hematogenně, lymfogenně, per continuitatem, iatrogenně či cestou embryonálních pozůstatků v přední břišní stěně, tedy ductus omphaloentericus a urachus [2]. Umbilikální kožní metastázy se obvykle nacházejí v blízkosti postiženého omenta [5].

Nejčastějším zdrojem metastáz jsou nádory gastrointestinálního traktu v 52 % (žaludek, tlusté střevo) a nádory gynekologické v 28 % (vaječník, děloha). V 15–29 % případů zůstává původ neznámý [2]. Vzácněji do oblasti umbiliku metastazují nádory appendixu, žlučníku, pankreatu či jater [5]. U mužů je nejčastější příčinou rakovina žaludku a u žen rakovina vaječníku [3]. Průměrný věk pacientů v době diagnózy je 50 let [2].

Původ maligních lézí umbiliku je většinou metastatický a jen 12 % maligních lézí v této oblasti jsou primární kožní nádory [2]. V oblasti pupku se však častěji nacházejí útvary benigního charakteru (pseudonoduly sestry Marie Josefy), jako je umbilikální hernie, ložisko endometriózy, keloid, granulom z cizích těles, absces, mykóza, ekzém, pyogenní granulom či myxom [1, 3].

Typicky se umbilikální kožní metastáza projevuje jako hmatná tuhá nebolestivá rezistence velikosti do 5 cm fialové až červenohnědé barvy. Klinický obraz však může být velmi variabilní.

K určení původu léze nám mohou pomoci zobrazovací metody (ultrazvukové vyšetření, počítačová tomografie), i když definitivní diagnózu potvrdí až bioptické či cytologické vyšetření. Jedná se o excizi ložiska eventuálně o biopsii silnou jehlou (tzv. „tru-cut“ nebo „core-cut“), případně o aspiraci obsahu tenkou jehlou. Při histologickém hodnocení původu kožních metastáz hraje nezastupitelnou roli imunohistochemie [9].

Kožní metastázy nádorů vnitřních orgánů mohou vznikat kdekoli na těle. Nejsou příliš častým jevem, avšak jejich četnost se v posledních desetiletích zvyšuje

z 2,7 % v roce 1969, přes 4,5 % v roce 1993 až na 10 % v roce 2009. K tomuto jevu došlo z několika důvodů. Zlepšilo se povědomí lékařů o kožních metastázách, došlo ke zvýšení incidence nádorových onemocnění obecně a zlepšením efektivity onkologické léčby došlo také k prodloužení dožití onkologických pacientů [8]. Obvykle se objevují v pokročilém diseminovaném stadiu nádorového onemocnění, vzácně však mohou být i první klinickou manifestací dosud asymptomatického nádorového onemocnění [6]. Příležitostně se mohou objevit i za desítky let po excizi primárního nádoru [9].

Nejčastějším primárním nádorem zakládajícím kožní metastázy u mužů je melanom, následován rakovinou plic, tlustého střeva, dutiny ústní a ledvin. U žen je jím rakovina prsu, následována rakovinou tlustého střeva, plic, ledvin, vaječníku a melanomem. Vzácněji tvoří kožní metastázy i nádory jater, žaludku, močového měchýře, dělohy a prostaty. Absolutní četnosti jsou samozřejmě silně ovlivněny prevalencí primárních nádorů [6].

Často se kožní metastázy objevují na kůži v oblasti primárních tumorů [10]. Na původ metastáz lze usuzovat podle lokalizace metastázy ve vztahu k bránici. Nadbrániční metastázy se mnohem častěji vyskytují u rakoviny plic a ledvin, zatímco podbrániční metastázy jsou častější u rakoviny tlustého střeva a gynekologických nádorů [6].

Jakákoliv oblast kůže může být postižena, nicméně na některých částech těla se kožní metastázy vyskytují výrazně častěji. Mnohem častější je postižení ventrální strany těla. Dominuje postižení kůže břicha (46 %), následováno kůží přední strany hrudníku (20 %), hlavy (20 %) a krku (20 %). Záda (9 %) a končetiny (7 %) jsou postižena výrazně méně a genitál raritně (1 %) [6].

Metastázy jsou lokalizovány do dermis a podkožního tukového vaziva, jen vzácně infiltrují epidermis (typicky při šíření per continuitatem u karcinomu prsu). Mohou být lokoregionální, intranzitní či vzdálené [8].

Klinický obraz může být velmi variabilní a rozpoznání kožní metastázy představuje výzvu pro dermatologa i onkologa. Téměř polovina (45 %) kožních metastáz nebudí klinické podezření [8]. Typicky se kožní metastázy projevují jako hmatné tuhé lesklé hladké noduly. Mohou být solitární či mnohočetné, seskupené či diseminované, polotuhé až tuhé. Léze mohou být velmi nenápadné v barvě kůže, ale i červené či hnědočerné. Mohou mít podobu sklerotických či infiltrovaných plaků, bulózních, cystických či papuloskvamózních lézí, diskoidních lézí, nekrotických či exulcerovaných ložisek. Ve křtici mohou mít podobu alopecia neoplastica (nejčastěji u karcinomu prsu). Diseminace kožních metastáz může imitovat herpes zoster, herpes simplex či erysipel [8]. U inflamatorních karcinomů prsu vznikají erytematózní skvrny a plaky podobné erysipelu (carcinoma erysipeloides) postihující rozsáhlé plochy kůže, mohou infiltrovat lymfatika a vytvářet takzvaný vzhled pomerančové kůže (peau d'orange). U mammárního typu Pagetovy choroby vznikají erytematózní plaky prsu v důsledku duktál-

ní invaze a tvoří ohraničená ložiska lokalizovaná do oblasti bradavky a prsního dvorce, často s povrchovými šupinami či krvavou sekrecí. Kožní metastáza renálního karcinomu má predilekci do oblasti hlavy, především křtice, a projevuje se typicky jako solitární, vysoce vaskularizovaný nodule, který klinicky připomíná Kaposiho sarkom, pyogenní granulom, angiom či absces [4]. V oblasti nehtového lůžka se mohou projevovat metastázy jako bolestivá zarudlá zduření, nejčastěji u karcinomu plic [10]. Většina kožních metastáz je však asymptomatická [8].

ZÁVĚR

Kožní metastázy jsou známkou pokročilého onkologického onemocnění a nepříznivým prognostickým ukazatelem. Včasné rozpoznání kožních metastáz je velmi důležité a dermatolog může být právě tím odborníkem, který v diferenciálně diagnostické rozvaze na toto závažné postižení upozorní jako první. Proto je nezbytné věnovat zvýšenou pozornost každému novému kožnímu útvaru a včas indikovat jeho došetření [7].

SOUHRN

Noduly umbiliku. Stručný přehled

Článek popisuje případ 68leté ženy vyšetřované pro nodulární útvary v oblasti pupku. Původem lézí byla metastáza adenokarcinomu žaludku. Autoři poskytují přehled současných poznatků o kožních metastázách v oblasti pupku (noduly sestry Marie Josefy) a kožním metastatickým postižením kůže obecně.

Klíčová slova: noduly sestry Marie Josefy – kožní metastázy – umbilikální léze

SUMMARY

Umbilical Nodules. Minireview

This article describes a case of a 68-year-old woman, who was examined for nodular umbilical lesions. The origin of these lesions was metastatic gastric adenocarcinoma. The authors provide an overview of current knowledge of skin metastases of the umbilical region (Sister Mary Joseph's nodules) and metastatic skin involvement in general.

Key words: Sister Mary Joseph's nodules – skin metastases – umbilical lesion

LITERATURA

1. AICH, R. K., KARIM, M., CHAKRABORTY, B., DASGUPTA, S., DEB, A. R. Sister Mary Joseph's Nodule. *Indian J Med Paediatr Oncol.*, 2008, 29(2), p. 40–43.
2. CALONGOS, G., OGINO, M., KINUTA, T., HORI, M., MORI, T. Sister Mary Joseph Nodule as a First Manifestation of a Metastatic Ovarian Cancer. *Case Rep Obstet Gynecol.*, 2016, 2016, 1087513.

3. CARVEY, M. T., BEIU, C. V., HAGE. R. Case of a Sister Mary Joseph's Nodule in a High Grade Serous Carcinoma. *Cureus*, 2018, 10(12), e3757.
4. CHOATE, E. A., NOBORI, A., WORSWICK, S. Cutaneous Metastasis of Internal Tumors. *Dermatol Clin.*, 2019, 37(4), p. 545–554.
5. IAVAZZO, C., MADHURI, K., ESSAPEN, S., AKRIVOS, N., TAILOR, A. et al. Sister Mary Joseph's Nodule as a First Manifestation of Primary Peritoneal Cancer. *Case Rep Obstet Gynecol.*, 2012, 2012: 467240.
6. KOVÁCS, K. A., KENESSEY, I., TÍMÁR, J. Skin Metastasis of Internal Cancers: A Single Institution Experience. *Pathol Oncol Res.*, 2013, 19(3), p. 515–520.
7. LOOKINGBILL, D. P., SPANGLER, N., SEXTON, F. M. Skin involvement as the presenting sign of internal carcinoma. *J Am Acad Dermatol.*, 1990, 22(1), p. 19–26.
8. NASHAN, D., MÜLLER, M. L., BRAUN-FALCO, M., REICHENBERGER, S., SZEIMIES, R. M., BRUCKNER-TUDERMAN, L. Cutaneous metastases of visceral tumours: a review. *J Cancer Res Clin Oncol.*, 2009, 135(1), p. 1–14.
9. PIZINGER, K. Metastázy do kůže. *Čes-slov Derm.*, 2008, 83(1), p. 5–14.
10. RIAHI, R. R., COHEN, P. R. Clinical Manifestation of Cutaneous Metastases. *Am J Clin Dermatol.*, 2012, 13(2), p. 103–112.
11. SCHOIJET, I. M., ROJAS, A. A., CORTÉS, C., VARELA, C. U. Sister Mary Joseph's nodule: from the history to the images. A case-based literature review. *Acta Gastroenterol Latinoam*, 2018, 48(2), p. 82–89.

Čestné prohlášení

Autorka v souvislosti s tématem práce nemá žádný střet zájmů.

Do redakce došlo dne 5. 5. 2020.

Adresa pro korespondenci:
MUDr. Miroslava Procházková
Kožní oddělení
Krajská nemocnice T. Bati, a.s.
Havlíčkovo nábřeží 600
762 75 Zlín
e-mail: miroslava.prochazkova@bnzlin.cz